

# Оглавление

Введение

8

## ОПУХОЛИ ПЕЧЕНИ

*А.В. Чжао, В.А. Вишнеvский, Р.З. Икрамов*

### Глава 1. История хирургии печени

12

*А.В. Чжао, Р.З. Икрамов*

### Глава 2. Хирургическая анатомия печени. Сегментарная анатомия печени

13

Кровоснабжение печени

13

Иннервация печени

18

Билиарная система

16

Лимфатическая система печени

20

*Д.В. Сидоров, А.В. Чжао*

### Глава 3. Классификация злокачественных опухолей печени

22

Морфологическая классификация ВОЗ опухолей печени  
и внутрипеченочных желчных протоков

22

Клиническая классификация TNM (7-е издание, 2009 г.)  
для гепатоцеллюлярного рака

23

*А.В. Чжао, В.А. Вишнеvский, Р.З. Икрамов, М.Г. Ефанов*

### Глава 4. Основные принципы операций при злокачественных опухолях печени

28

Хирургический доступ

31

Сегментарные резекции печени

42

Правосторонняя гемигепатэктомия

31

Особенности операций на печени в зависимости от нозологии

55

Левосторонняя гемигепатэктомия

38

Резекция печени задним доступом

58

*А.В. Чжао*

### Глава 5. Трансплантация печени при злокачественных опухолях

64

Расположение пациента на операционном столе

64

Техника гепатэктомии (классическая и Piggyback)

65

Техника имплантации печени (классическая и по J. Belghiti)	67	Особенности послеоперационного ведения и наблюдения	69
Завершение операции	69		

*О.И. Жаворонкова, В.А. Вишневский, А.В. Чжао*

## Глава 6. Минимально инвазивные операции

Химическая абляция опухолей печени	70	Радиочастотная абляция опухолей печени	75
------------------------------------	----	--	----

## ОПУХОЛИ БИЛИОПАНКРЕАТОДУОДЕНАЛЬНОЙ ЗОНЫ

*В.А. Кубышкин, И.А. Козлов*

### Глава 7. История хирургии билиопанкреатодуоденальной зоны

*И.А. Козлов, В.А. Кубышкин*

### Глава 8. Хирургическая анатомия органов билиопанкреатодуоденальной зоны

Анатомо-топографические взаимоотношения поджелудочной железы	89	Топография печеночно-двенадцатиперстной связки	97
Отделы поджелудочной железы	89	Лимфатическая система панкреатодуоденальной зоны	99
Кровоснабжение поджелудочной железы	91	Иннервация органов билиопанкреатодуоденальной зоны	102

*В.А. Кубышкин, И.А. Козлов, А.В. Кочатков*

### Глава 9. Классификация злокачественных опухолей поджелудочной железы

Клиническая классификация TNM (7-е издание, 2009 г.) для рака поджелудочной железы	105		
--	-----	--	--

*В.А. Кубышкин, И.А. Козлов, А.В. Кочатков*

### Глава 10. Основные принципы операций при злокачественных опухолях поджелудочной железы

Хирургический доступ, интраоперационная ревизия	112	Срединная резекция поджелудочной железы	133
Панкреатодуоденальная резекция	113	Панкреатэктомия	135
Дистальная резекция поджелудочной железы	128	Тотальная резекция головки поджелудочной железы	142

*И.А. Козлов, В.А. Кубышкин, А.В. Кочатков*

### Глава 11. Атипичные операции на органах билиопанкреатодуоденальной зоны

Энуклеации опухолей поджелудочной железы	150	Трансдуоденальная папиллэктомия	153
Клиновидная резекция двенадцатиперстной кишки	151		

*Ю.Г. Старков, В.А. Кубышкин*

### Глава 12. Паллиативные вмешательства при опухолях билиопанкреатодуоденальной зоны

Хирургическое лечение болевого синдрома: торакоскопическая спланхниксимпатэктомия	154		
---	-----	--	--

Заключение	159		
------------	-----	--	--

# Глава 3

## Классификация злокачественных опухолей печени

**В**се опухоли печени можно разделить на три категории:

1) доброкачественные (например, гемангиомы). Частота встречаемости составляет порядка 2–3% в общей популяции;

2) первичные злокачественные опухоли. Наиболее часто встречается гепатоцеллюлярный рак, который возникает из печеночных клеток

и почти всегда осложняет хронические заболевания печени, в частности цирроз. Другой тип — холангиоцеллюлярный рак, развивающийся из клеток внутрипеченочных желчных протоков. Изредка в строении опухоли имеются признаки обоих видов — смешанный рак;

3) вторичные или метастатические опухоли печени. Превалируют в европейских странах.

## Морфологическая классификация ВОЗ опухолей печени и внутрипеченочных желчных протоков

### Эпителиальные опухоли: гепатоцеллюлярные

#### *Доброкачественные:*

- Гепатоцеллюлярная аденома
- Фокальная нодулярная гиперплазия

#### *Злокачественно-ассоциированные и псевдозлокачественные заболевания*

- Крупноклеточные (ранее — дисплазия)
- Мелкоклеточные (ранее — дисплазия)
- Диспластические узлы
- Низкодифференцированные
- Высокодифференцированные

### *Злокачественные*

- Гепатоцеллюлярный рак
- Гепатоцеллюлярный рак, фиброламеллярный вариант
- Гепатобластома (эпителиальный вариант)
- Недифференцированный рак

### Эпителиальные опухоли: билиарные

#### *Доброкачественные*

- Билиарная аденома
- Микрокистозная аденома
- Билиарная аденофиброма

*Предзлокачественные заболевания*

Билиарная внутрипротоковая неоплазия, G3 (BillN-3)  
 Внутрипротоковая папиллярная внутриэпителиальная неоплазия низкой или средней степени дифференцировки  
 Внутрипротоковая папиллярная внутриэпителиальная неоплазия высокой степени дифференцировки  
 Муцинозные кистозные неоплазии с низкой или средней степенью внутриэпителиальной неоплазии  
 Муцинозные кистозные неоплазии с высокой степенью внутриэпителиальной неоплазии

*Злокачественные*

Внутрипеченочный холангиоцеллюлярный рак  
 Внутрипротоковая папиллярная неоплазия в ассоциации с инвазивным раком  
 Муцинозная кистозная неоплазия в ассоциации с инвазивным раком

**Злокачественные опухоли смешанного или неопределенного генеза**

Кальцифицирующая гнездная эпителиальная стромальная опухоль  
 Карциносаркома  
 Смешанный гепатоцеллюлярный и холангиоцеллюлярный рак  
 Гепатобластома, смешанная эпителиально-мезенхимальная  
 Злокачественная рабдоидная опухоль

**Мезенхимальные опухоли***Доброкачественные*

Ангиомиолиптома (PEComa)  
 Кавернозная гемангиома  
 Инфантильная гемангиома  
 Воспалительная псевдоопухоль  
 Лимфангиома  
 Лимфангиоматоз  
 Мезенхимальная гамартома  
 Солитарная фиброзная опухоль

*Злокачественные*

Ангиосаркома  
 Эмбриональная саркома (недифференцированная саркома)  
 Эпителиальная гемангиоэндотелиома  
 Саркома Капоши  
 Лейомиосаркома  
 Рабдомиосаркома  
 Синовиальная саркома

*Герминогенные опухоли*

Тератома  
 Опухоли из желточного мешка (эндодермальные синусоидальные опухоли)

*Лимфомы**Вторичные опухоли*

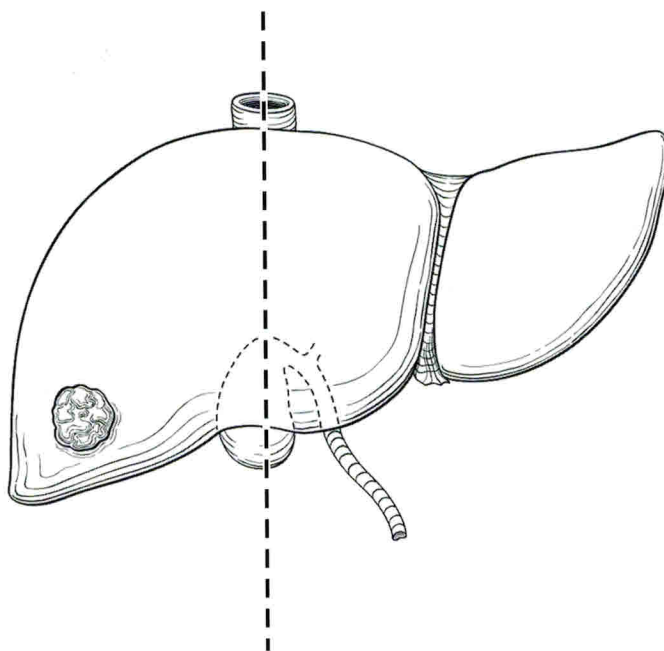
Регионарными лимфатическими узлами для печени являются лимфоузлы ворот печени, печеночные (вдоль собственной артерии печени), портальные (вдоль воротной вены) и лимфоузлы вдоль брюшного отдела нижней полой вены выше почечных вен (за исключением нижних диафрагмальных лимфоузлов).

**Клиническая классификация TNM (7-е издание, 2009 г.) для гепатоцеллюлярного рака**

T — первичная опухоль.  
 TX — опухоль не может быть оценена.  
 T0 — отсутствие данных о первичной опухоли.  
 T1 — солитарная опухоль без сосудистой инвазии (рис. 3.1).

T2 — солитарная опухоль с сосудистой инвазией или множественные первичные очаги не более 5 см в наибольшем измерении (рис. 3.2).

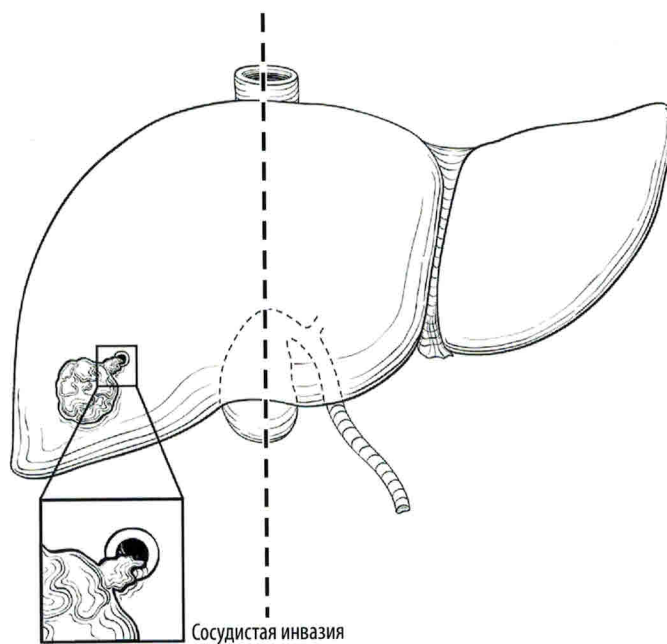
T1



**Рис. 3.1.** К T1 относится солитарная опухоль любого размера без сосудистой инвазии

Опубликовано с разрешения American Joint Committee on Cancer (AJCC), Чикаго, Иллинойс. Оригинальный источник: AJCC Cancer Staging Atlas 2012. Springer Science and Business Media LLC (www.springer.com).

T2

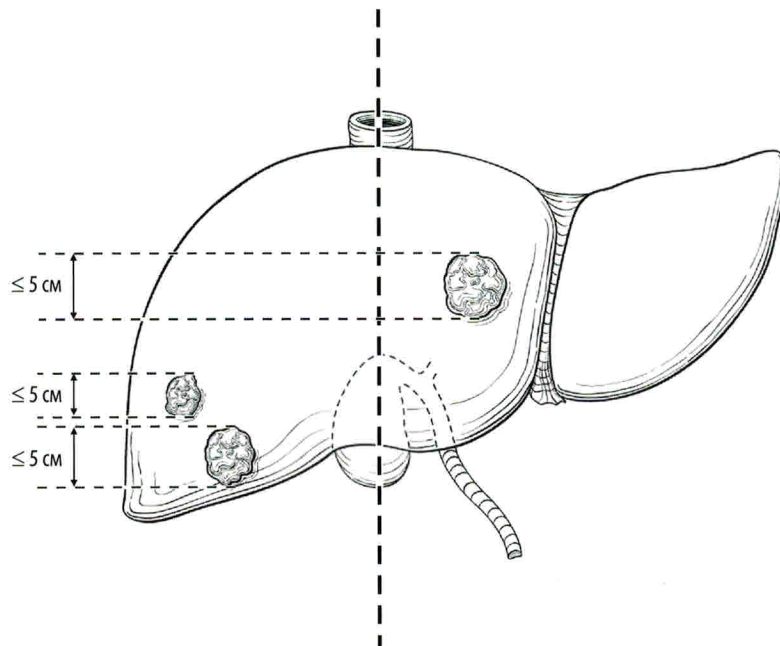


а

**Рис. 3.2.** К T2 относится (а) солитарная опухоль любого размера с сосудистой инвазией

Опубликовано с разрешения American Joint Committee on Cancer (AJCC), Чикаго, Иллинойс. Оригинальный источник: AJCC Cancer Staging Atlas 2012. Springer Science and Business Media LLC (www.springer.com).

T2



6

Рис. 3.2 (окончание). К T2 относятся (б) множественные опухоли не более 5 см в наибольшем измерении

Опубликовано с разрешения American Joint Committee on Cancer (AJCC), Чикаго, Иллинойс. Оригинальный источник: AJCC Cancer Staging Atlas 2012. Springer Science and Business Media LLC ([www.springer.com](http://www.springer.com)).

T3a

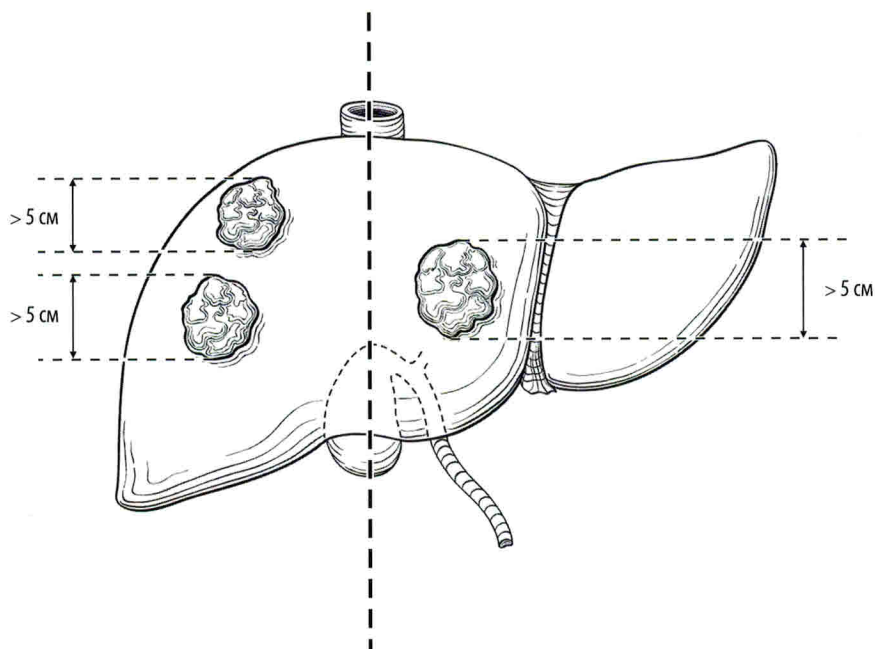


Рис. 3.3. К T3a относятся множественные опухоли более 5 см

Опубликовано с разрешения American Joint Committee on Cancer (AJCC), Чикаго, Иллинойс. Оригинальный источник: AJCC Cancer Staging Atlas 2012. Springer Science and Business Media LLC ([www.springer.com](http://www.springer.com)).

T3 — множественные первичные очаги опухоли, один из которых более 5 см, или опухоль, прорастающая в главную ветвь воротной или печеночной вены (вен).

T3a — множественные первичные очаги опухоли, один из которых более 5 см (рис. 3.3).

T3b — опухоль прорастает в главную ветвь воротной или печеночной вены (вен) (рис. 3.4).

T4 — опухоль (опухоли) с непосредственной инвазией в соседние органы (кроме желчного пузыря) или в висцеральную брюшину (рис. 3.5).

N — регионарные лимфатические узлы.

NX — регионарные лимфатические узлы не могут быть оценены.

N0 — нет метастазов в регионарных лимфатических узлах.

N1 — есть метастазы в регионарных лимфатических узлах (рис. 3.6).

M — отдаленные метастазы.

M0 — нет отдаленных метастазов.

M1 — есть отдаленные метастазы.

#### Группировка по стадиям

Стадия I	T1	N0	M0
Стадия II	T2	N0	M0
Стадия IIIA	T3a	N0	M0
Стадия IIIB	T3b	N0	M0
Стадия IIIC	T4	N0	M0
Стадия IVA	Любая T	N1	M0
Стадия IVB	Любая T	Любая N	M1

T3b

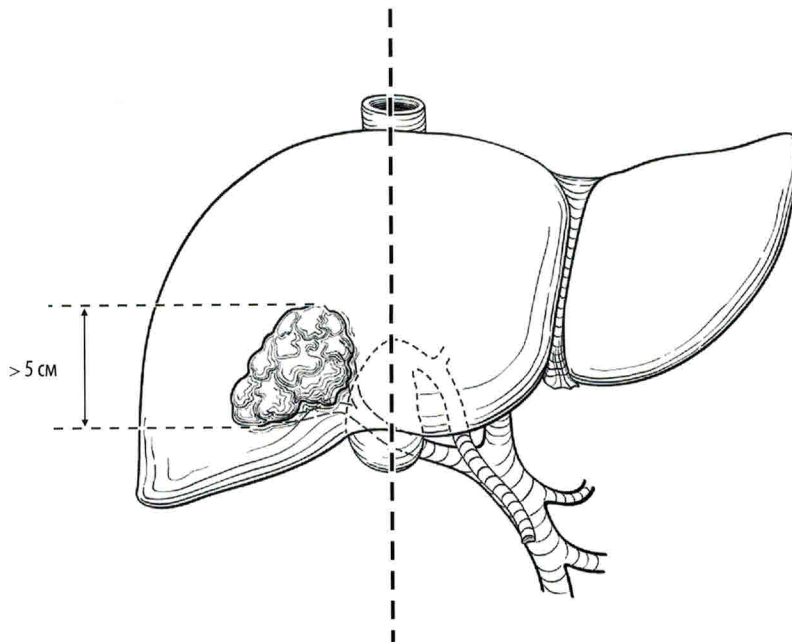


Рис. 3.4. К T3b относится опухоль, прорастающая в главную ветвь воротной или печеночной вены (вен)

# Глава 6

## Минимально инвазивные операции

**П**оиск новых методов борьбы с первичным и вторичным поражением печени является приоритетным направлением современной онкогепатологии. Так, в последние годы все шире используются методы локальной деструкции опухолей, которые демонстрируют обнадеживающие результаты лечения при минимальном количестве осложнений.

Абляция — это локальное разрушающее воздействие на опухоль, приводящее к развитию некроза. По способу воздействия выделяют химическую и термическую абляцию, выполняемую под визуальным контролем чрескожным доступом во время лапароскопической или открытой операции.

### Химическая абляция опухолей печени

Методика химической деструкции подразумевает под собой внутриопухолевое введение препаратов, разрушающих ее. Для этих целей чаще всего применяется 95–99,5 % этиловый спирт (предпочтительно) или 50 % уксусная кислота. Вся манипуляция контролируется в режиме реального времени под ультразвуковым контролем.

Показания к введению химического агента в опухоль:

- объем опухоли не превышает 30 % объема печени;
- отягощенный соматический статус пациента;
- ограничения к выполнению резекции печени (цирроз печени классов В и С по шкале

Чайлда—Пью, последствия полихимиотерапии, жировой гепатоз и др.);

- противопоказания к выполнению чрескожной радиочастотной абляции (РЧА);
- появление новых очагов после резекции печени;
- опухолевые узлы в контралатеральной доле при выполнении циторедуктивной резекции печени и невозможности выполнения открытой РЧА;
- наличие не более 4 очагов, размеры которых не превышают 4 см в наибольшем измерении;
- наличие в опухолях зон активного роста, не купирующихся после химиоэмболизации печеночной артерии.



## Методика

Чрескожная химическая абляция проводится под местной анестезией. Внутривенное обезболивание и общий наркоз используются у больных с выраженным болевым синдромом на внутриопухольное введение химического агента, особенно при периферической локализации очага (рис. 6.1). В месте планируемого вкола иглы Chiba 18–22 G, выходящей по диаметру зависит от глубины залегания очага и общей плотности паренхимы печени возникает вероятная погрешность изменения траектории хода иглы за счет ригидности ткани печени, что особенно характерно при ее цирротической трансформации, а также риск постпункционного кровотечения), проводится инфильтрация анестетиком мягких тканей, серозного покрова, диафрагмы (при чредафрагмальном доступе) и капсулы печени. Последовательно под УЗ-контролем и возможности через прикрывающий слой паренхимы печени (оптимально не менее 1,5–3,0 см) иглу прицельно вводят у заднего контура очага (рис. 6.2) и путем крайне медленной инфузии через иглу осуществляют введение химического агента (95–99,5% этанола) в дозе от 2 до 30 мл в зависимости от размеров очагов и их количества. При очаге размером более 4–5 см введение этанола осуществляется из 2–3 точек, желателно с различной ориентацией игл по плоскостям с целью более адекватного диффузного распределения склерозанта (рис. 6.3).

Введение спирта выполняется медленно для более равномерного его распространения в ткани опухоли под постоянным УЗ-мониторингом для предупреждения дислокации иглы при дыхательных движениях и попадания спирта в крупные желчные протоки и сосуды. При попадании спирта на капсулу печени могут возникать дискомфорт, ощущения жжения, вплоть до появления ломящей боли с распространением на эпигастральную область, при чредафрагмальном доступе — с иррадиацией в правое плечо (френикус-симптом). В момент появления боли введение спирта временно прекращают до стихания острой симптоматики, затем дробную инфузию склерозанта возобновляют. В конце введения препарата болевые ощущения почти полностью исчезают. Введение этанола проводится сеансами через день или 2–3 раза в неделю курсом от 2–3 до 10 процедур.

При введении этанола в опухолевый очаг фиксируется выраженное изменение акустической картины: исходная экзогенность опухоли (чаще неравномерной экоструктуры, особенно в узлах большого размера) резко изменяется за счет появления гиперэхогенной зоны без четких контуров (области внутритканевого распределения склерозанта), которая может иметь как равномерное (рис. 6.4), так и неравномерное распространение, что особенно характерно для узлов более 4–5 см (рис. 6.5); кончик иглы перестает определяться, далее игла постепенно подтягивается наружу. Нередко определяется переток вводимого препарата в мелкие сосуды (рис. 6.7), чего следует по возможности

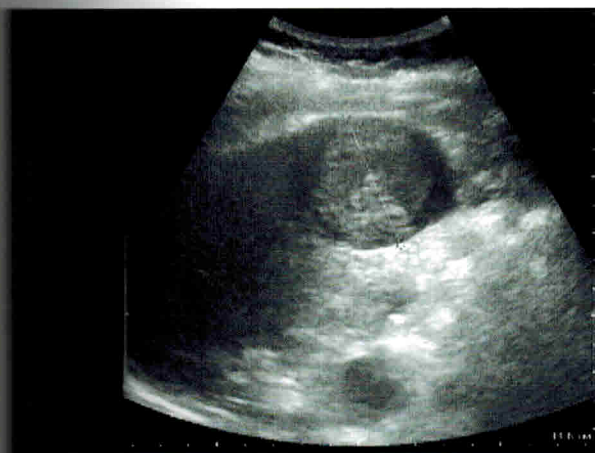

Рис. 6.1. Гепатоцеллюлярный рак. УЗ-изображение (в B-режиме) подкапсульного опухолевого узла в правой доле печени размером 5 см

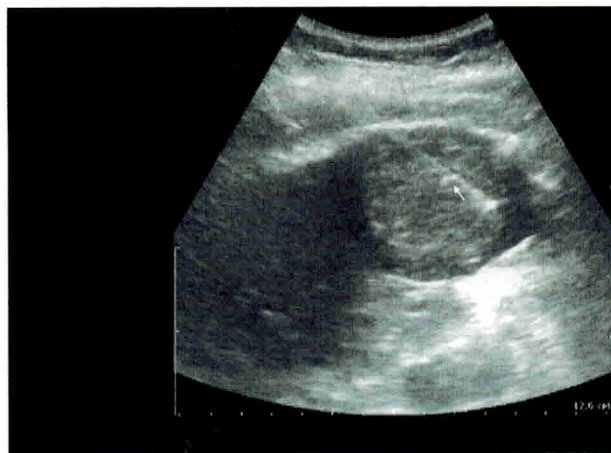

Рис. 6.2. Гепатоцеллюлярный рак. УЗ-мониторинг (в B-режиме) первичного введения иглы Chiba у заднего контура опухолевого узла (ход иглы указан стрелкой)

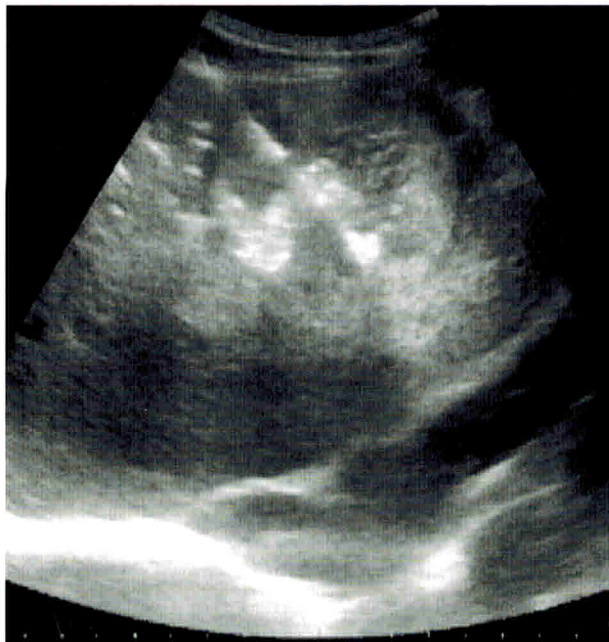

Рис. 6.3. Гепатоцеллюлярный рак. УЗ-мониторинг (в В-режиме) процесса химической абляции с использованием двух игл Chiba, установленных перекрестным доступом в опухолевый узел

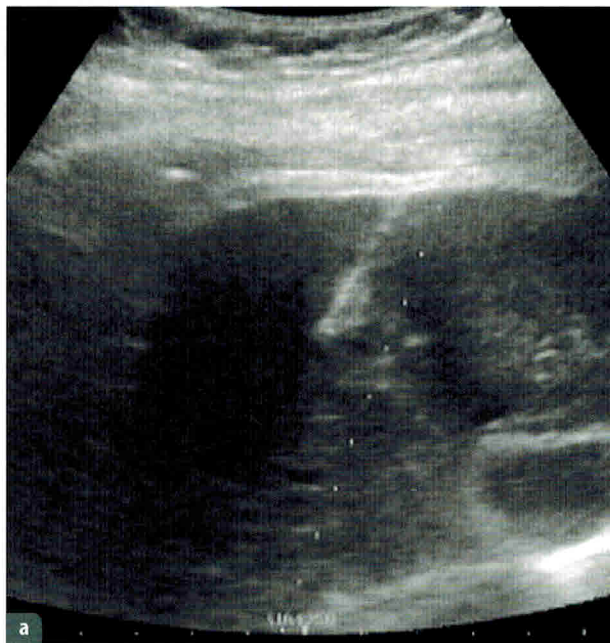


Рис. 6.4. Ультразвуковой мониторинг (в В-режиме):

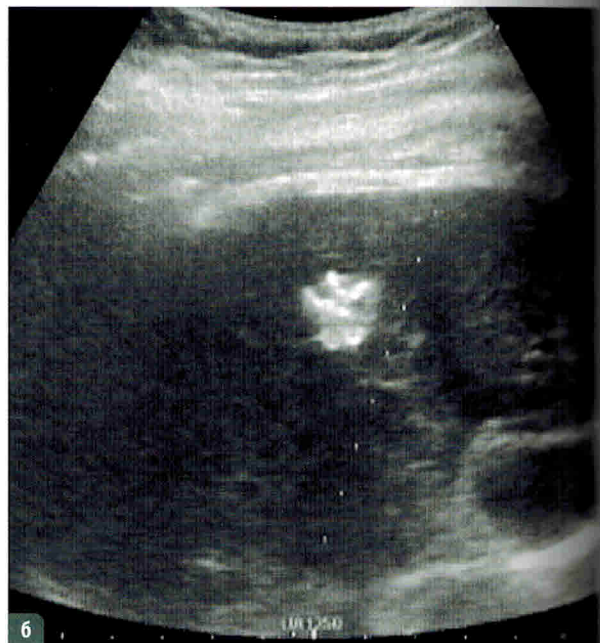
а — введение иглы Chiba в опухолевый узел печени размером до 2 см; б — процесс химической абляции с равномерным распределением склероза в опухолевом узле

избегать путем перемещения кончика иглы. Удаление иглы необходимо проводить осторожно с целью предотвратить подтекание этанола в кровь по пунктиру по пункционному каналу.

**Противопоказаниями к выполнению локальной химической абляции являются:**

- выраженные нарушения коагулограммы пациента (протромбиновый индекс ниже 40%, фибриноген ниже 2,5 г/л);
- снижение содержания тромбоцитов в крови менее  $145 \cdot 10^9/\text{л}$ ;
- тяжелое соматическое состояние больного тяжелой формой печеночной недостаточности, наличие асцита, желтухи, явлений холангита и др.;
- невозможность выбора «безопасной» траектории продвижения пункционной иглы;
- наличие метастатических очагов в других органах.

Критерием эффективности химической абляции по данным УЗ-контроля (наиболее доступный для выполнения манипуляции онлайн, так и в ближайший и отдаленный периоды) считается уменьшение размеров очага и изменение его структуры (рис. 6.6), для контроля оценки адекватности проведенного лечения также можно выполнить КТ и/или МРТ (рис. 6.8).



# Глава 9

## Классификация злокачественных опухолей поджелудочной железы

**В** МКБ-10 не предусмотрено единого шифра, кодирующего все опухоли билиопанкреатодуоденальной зоны. В практической работе следует руководствоваться локализацией первичной опухоли. Для новообразований поджелудочной железы используют шифры C25.0, C25.1 и C25.2 при

первичном поражении головки, тела и хвоста поджелудочной железы, C17.0 для опухолей двенадцатиперстной кишки, C24.0 для опухолей внепеченочных желчных протоков и C24.1 для новообразований большого сосочка двенадцатиперстной кишки.

### Клиническая классификация TNM (7-е издание, 2009 г.) для рака поджелудочной железы

**T** — первичная опухоль.  
**TX** — опухоль не может быть оценена.  
**T0** — отсутствие данных о первичной опухоли.  
**Tis** — рак *in situ* (**Tis** также включает панкреатическую интраэпителиальную неоплазию III).  
**T1** — опухоль не более 2 см в наибольшем измерении в пределах поджелудочной железы (рис. 9.1, *опухоль*).  
**T2** — опухоль более 2 см в наибольшем измерении в пределах поджелудочной железы (рис. 9.1, *опухоль*).

**T3** — опухоль распространяется за пределы поджелудочной железы, но не поражает чревный ствол или верхнюю брыжеечную артерию (рис. 9.2).  
**T4** — опухоль прорастает в чревный ствол или верхнюю брыжеечную артерию (рис. 9.3).

**N** — регионарные лимфатические узлы.  
**NX** — регионарные лимфатические узлы не могут быть оценены.  
**N0** — нет метастазов в регионарных лимфатических узлах.

N1 — есть метастазы в регионарных лимфатических узлах (рис. 9.4).

M — отдаленные метастазы.

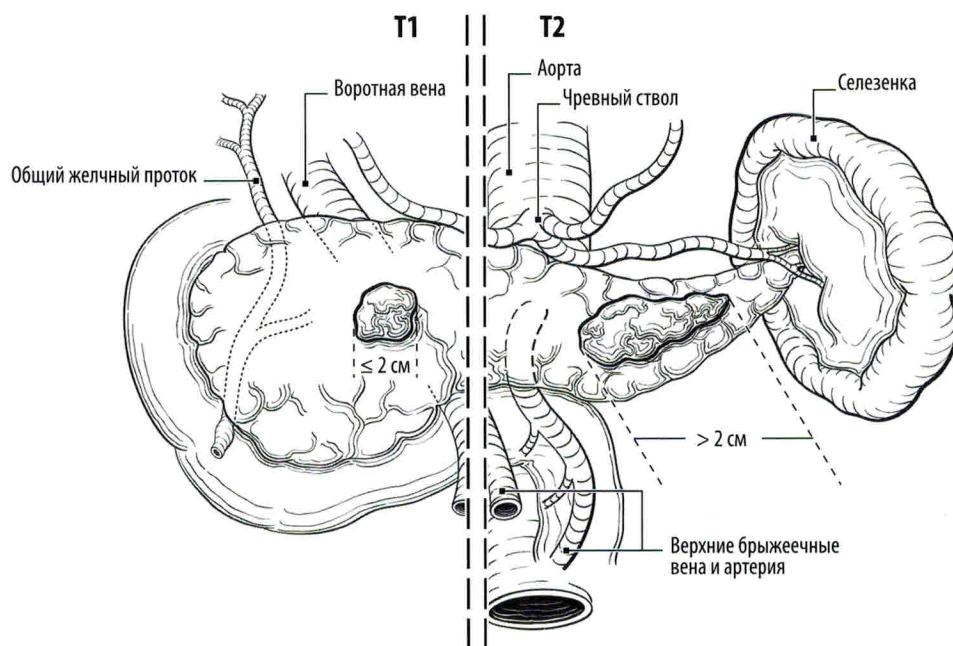
M0 — нет отдаленных метастазов.

M1 — есть отдаленные метастазы.

pN0 — при регионарной лимфаденэктомии гистологическое исследование должно включать не менее 10 лимфатических узлов. Если в лимфатических узлах метастазы не выявлены, но исследовано меньшее количество узлов, то классифицируют как pN0.

#### Группировка по стадиям

Стадия 0	Tis	N0	M0
Стадия IA	T1	N0	M0
Стадия IB	T2	N0	M0
Стадия IIA	T3	N0	M0
Стадия IIB	T1, T2, T3	N1	M0
Стадия III	T4	Любая N	M0
Стадия IV	Любая T	Любая N	M1



**Рис. 9.1.** К T1 (слева от пунктирной линии) относится опухоль, не выходящая за пределы поджелудочной железы, не более 2 см в наибольшем измерении. К T2 (справа от пунктирной линии) относится опухоль, не выходящая за пределы поджелудочной железы, более 2 см в наибольшем измерении

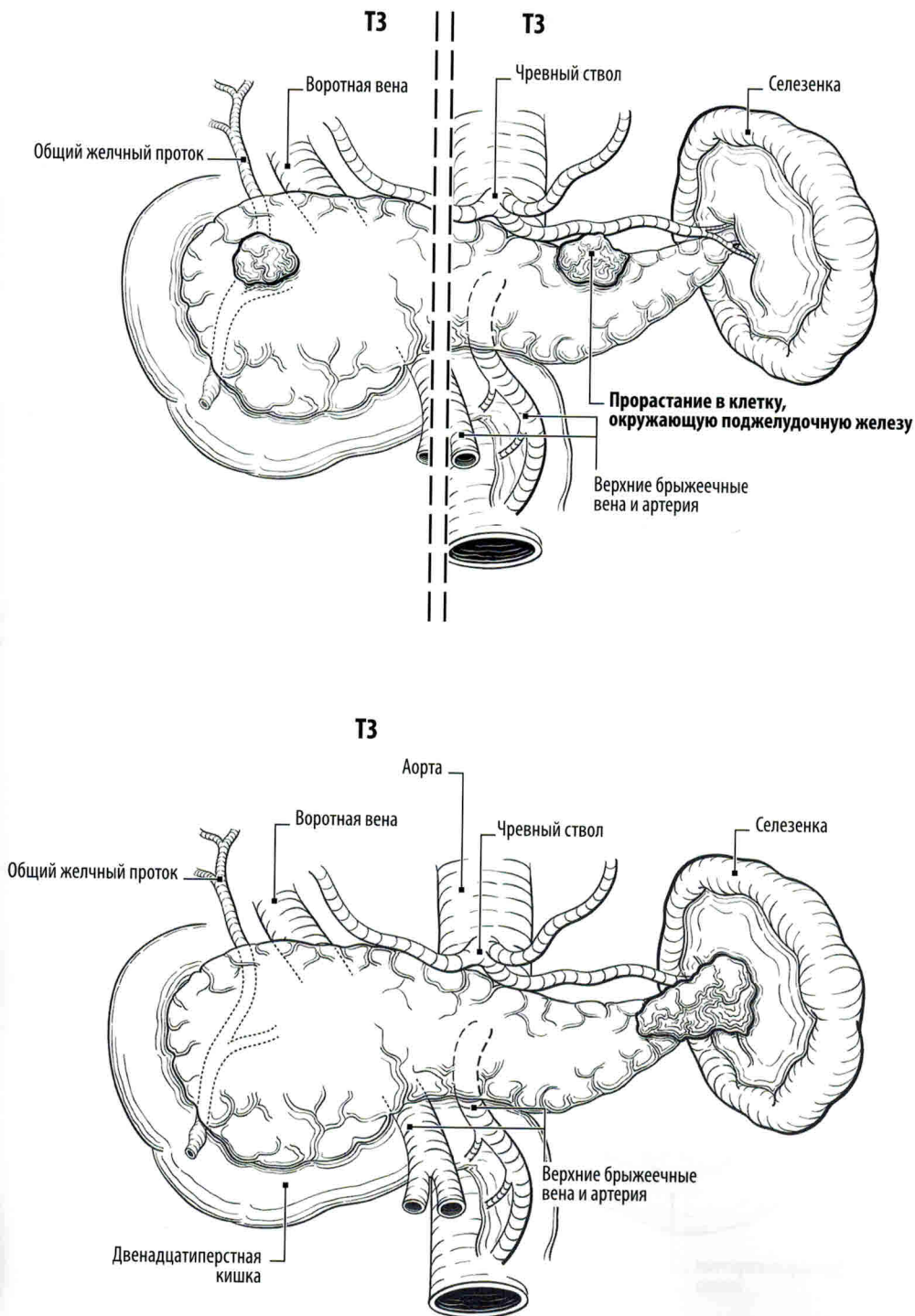


рис. 9.2. (а) Два варианта опухоли T3, распространяющейся за пределы поджелудочной железы без прорастания в чревный ствол или верхнюю брыжеечную артерию. Слева от пунктирной линии показано прорастание опухоли в общий желчный проток без прорастания в верхнюю брыжеечную артерию; справа от пунктирной линии — прорастание опухоли в клетчатку, окружающую поджелудочную железу, без прорастания в чревный ствол; (б) T3 — опухоль прорастает в ворота селезенки

# Глава 10

## Основные принципы операций при злокачественных опухолях поджелудочной железы

### Хирургический доступ, интраоперационная ревизия

Операцию проводят в положении больного на спине. Целесообразно подкладывать под поясницу валик или после лапаротомии разгибать операционный стол.

Хирургический доступ для операций на органах билиопанкреатодуоденальной зоны можно выбрать индивидуально, в зависимости от предполагаемого объема вмешательства, телосложения пациента, перенесенных ранее операций. Используются срединный, двухподреберный лапаротомные доступы (рис. 10.1). Современные ранорасширители позволяют обеспечить адекватный доступ практически при любой лапаротомии.

Общая ревизия брюшной полости направлена на исключение канцероматоза брюшины и отдаленного метастазирования, оценку регионарного метастазирования и выявление сопутствующих заболеваний, требующих хирургического лечения. Некоторые хирурги до сих пор используют лапароскопию как метод окончательного определения резектабельности до принятия решения о выполнении лапаротомии. Мы делаем это крайне редко. За последние 5 лет не было пациентов, у которых мы прибегли к диагностической лапароскопии, хотя она и остается в арсенале методов инструментальной диагностики.

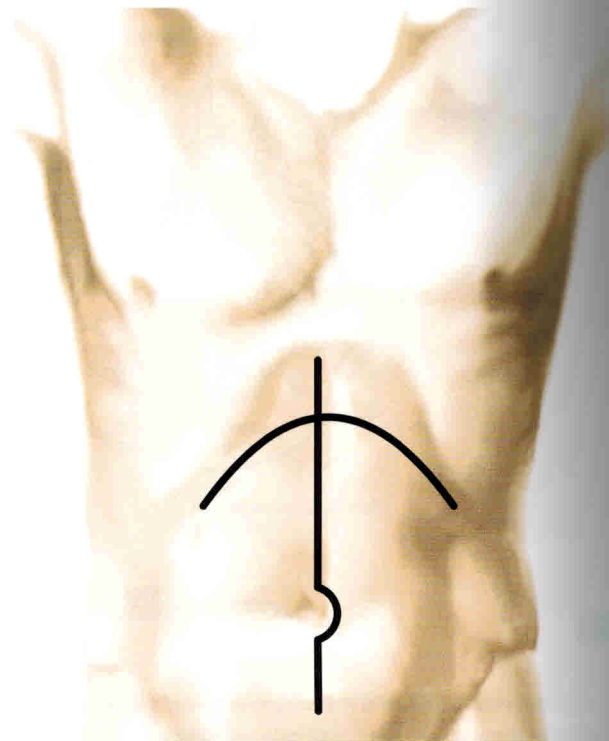


Рис. 10.1. Проекция разрезов брюшной стенки при операциях на поджелудочной железе

При асците необходимо цитологическое исследование жидкости. Увеличенные или плотные лимфатические узлы, узелки на брюшине и в сальнике подвергают экстренному гистологическому или цитологическому исследованию. Важное диагностическое значение имеет состояние венозных сосудов большого сальника, расширение которых может указывать на нарушение проходимости в системе воротной вены из-за опухолевого поражения или тромбоза. Часто обнаруживается при УЗИ с доплеровским картированием еще во время предоперационного обследования. Оценивается основание брыжейки ободочной кишки в проекции средней ободочной

вены. Наличие в этой зоне инвазии опухоли не исключает резекции, оно не требует дополнительной ревизии верхней брыжеечной артерии и, возможно, резекции воротной и/или верхней брыжеечной вены.

При подозрении на метастатическое поражение печени или на прорастание опухоли в магистральные сосуды применяют интраоперационное УЗИ. Под контролем ультразвукового датчика можно выполнить и биопсию подозрительных на метастатическое поражение очагов печени. Морфологическая верификация опухолевого поражения обязательна при «неудаляемой» первичной опухоли.

## Панкреатодуоденальная резекция

Панкреатодуоденальная резекция (ПДР) является основным видом радикального хирургического лечения при злокачественных новообразованиях.

**Показания к радикальному хирургическому лечению:**

- опухоли головки поджелудочной железы;
- опухоли двенадцатиперстной кишки;
- опухоли терминального отдела общего печеночного протока, большого сосочка двенадцатиперстной кишки.

В настоящее время обсуждается вопрос о возможности наблюдения при выявлении кистозных образований и нейроэндокринных неоплазий поджелудочной железы до 2 см в максимальном изменении. Решение о тактике ведения таких пациентов должно приниматься коллегиально на онкологических консилиумах и только в центрах с большим опытом лечения этих больных.

**Противопоказания к радикальному хирургическому лечению:**

- инвазия опухоли в чревный ствол, общую печеночную артерию, верхнюю брыжеечную артерию;
- отдаленные метастазы опухоли и/или канцероматоз брюшины.

**Объем удаляемых органов при выполнении ПДР включает:**

- пересечение железы в области перешейка (приблизительно в 1 см от опухоли) и удаление головки поджелудочной железы;
- холецистэктомию и пересечение общего печеночного протока (выше впадения пузырного протока);
- пересечение желудка на границе его дистальных  $\frac{2}{3}$  или двенадцатиперстной кишки на 1,5–2,0 см дистальнее привратника;
- дистальной границей резекции является первая петля тощей кишки. При этом каудальный конец пересеченной кишки можно подвести к культе поджелудочной железы без натяжения.

В отсутствие показаний к резекции желудка при выполнении ПДР рекомендуется ограничиться ПДР с сохранением привратника (рис. 10.2, а). В противном случае увеличивается продолжительность времени операции и увеличивается кровопотеря. Ближайшие и отдаленные результаты этих операций не различаются. Противопоказанием к ПДР с сохранением привратника является распространение первичной опухоли на желудок, а также сопутствующие заболевания желудка, требующие хирургического лечения. В таких наблюдениях и показано выполнение гастропанкреатодуоденальной резекции (рис. 10.2, б).

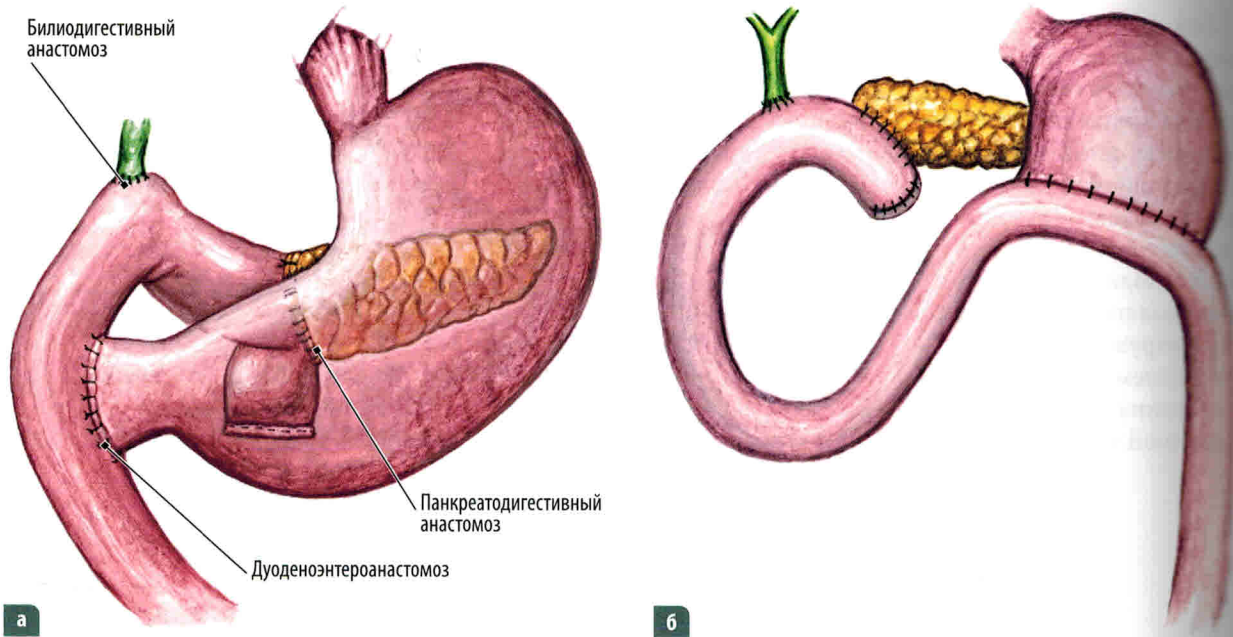


Рис. 10.2. Объем резецируемых органов при ПДР:

а — панкреатодуоденальная резекция с сохранением привратника; б — гастропанкреатодуоденальная резекция

### Мобилизация панкреатодуоденального комплекса

Существует несколько вариантов мобилизации панкреатодуоденального комплекса. Все они различаются лишь последовательностью стандартных и хорошо описанных этапов.

Этапами ПДР являются:

- 1) рассечение желудочно-ободочной связки;
- 2) широкая мобилизация двенадцатиперстной кишки по Кохеру;
- 3) выделение верхней брыжеечной и воротной вен;
- 4) пересечение двенадцатиперстной кишки на расстоянии 1,5 см от привратника или пересечение желудка;
- 5) удаление желчного пузыря и пересечение общего печеночного протока;
- 6) пересечение тощей кишки и ее перемещение из-под брыжеечных сосудов вправо;
- 7) пересечение поджелудочной железы на уровне перешейка, отделение крючковидного отростка от верхней брыжеечной и воротной вен;
- 8) восстановление непрерывности ЖКТ с включением в него желчного протока и протока поджелудочной железы.

Каждый этап имеет свои особенности. Оценка местных факторов резектабельности: забрюшинного распространения опухоли, метастазов в регионарных лимфатических узлах, контакта с нижней полой веной и аортой, а главное, с верхними брыжеечными сосудами, воротной веной, печеночной артерией и чревным стволом — полностью определяет дальнейший ход операции. После рассечения желудочно-ободочной связки и широкой мобилизации двенадцатиперстной кишки по Кохеру удается достаточно полно выяснить эти факторы и взаимоотношения (рис. 10.3).

Этап операции определяет не только ее техническую возможность, но и онкологическую целесообразность. Следует подчеркнуть, что, если предполагается сохранение привратника, при рассечении желудочно-ободочной связки необходимо сохранять и правые желудочно-сальниковые сосуды.

После мобилизации двенадцатиперстной кишки по Кохеру вплоть до левого края аорты и введения пальцев кисти позади головки железы определяют взаимосвязь опухоли с брыжеечными сосудами и воротной веной (рис. 10.4). Верхнюю брыжеечную артерию можно определить по ощущению пульсации кончиками пальцев



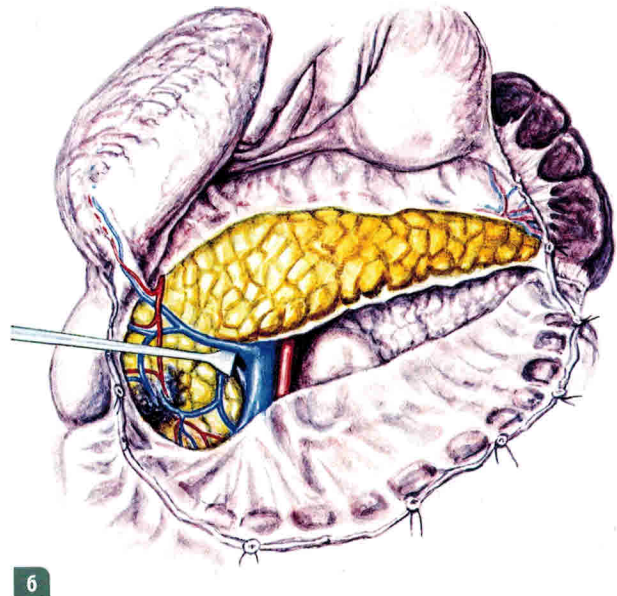
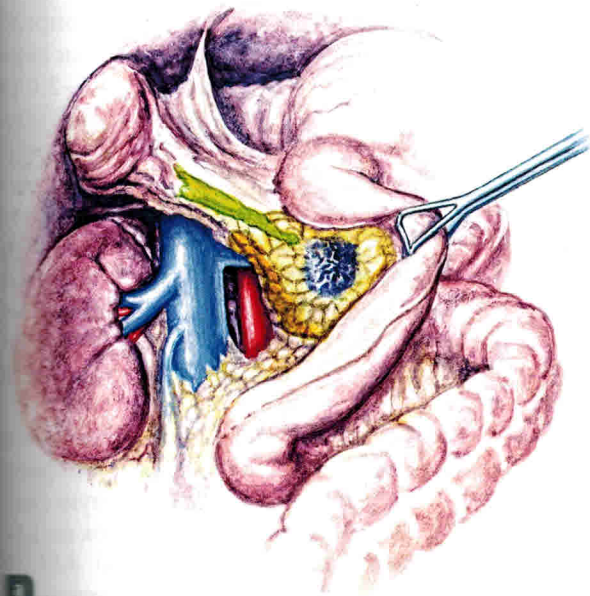


Рис. 10.3. Этапы мобилизации:

*а* — мобилизация печеночного изгиба ободочной кишки с мобилизацией двенадцатиперстной кишки по Кохеру; *б* — вскрытие сальниковой сумки, рассечение желудочно-ободочной связки

позади головки железы. Одноименная вена лежит впереди и справа от артерии, она скрыта от визуального контроля хирурга, а ее пальпаторная оценка может быть неинформативна. Оценка взаимоотношения верхней брыжеечной и воротной вен,

особенно при опухолях крючковидного отростка, сложна. Частое расположение крючковидного отростка позади брыжеечных сосудов не позволяет на ощупь определить взаимосвязь опухоли и сосудов. При поражении крючковидного

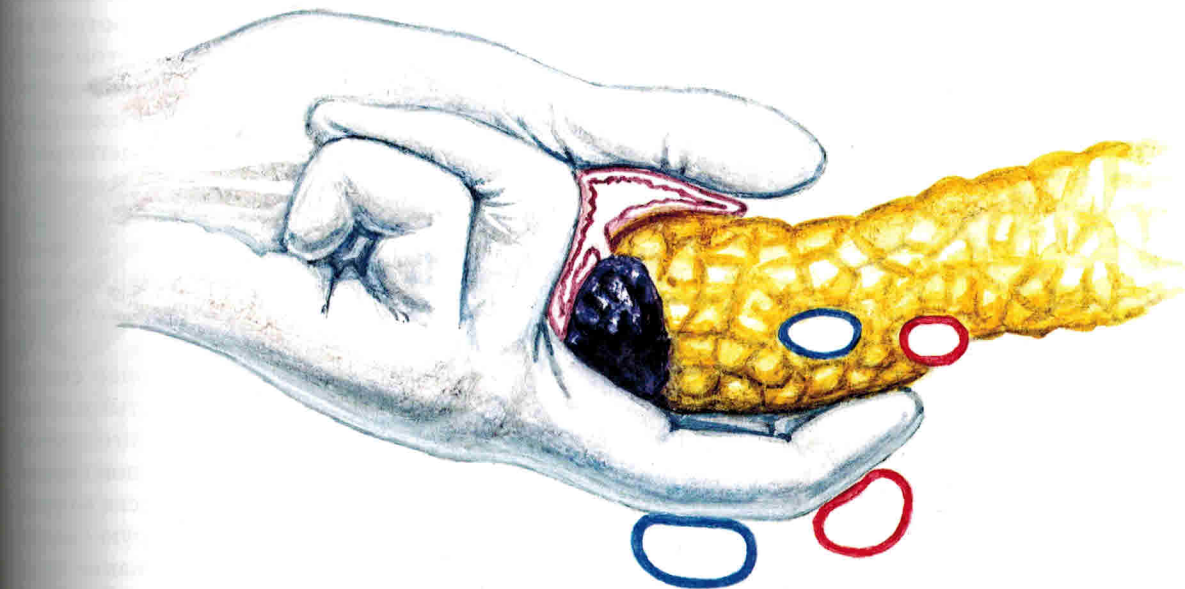


Рис. 10.4. Ревизия головки поджелудочной железы

# Глава 11

## Атипичные операции на органах билиопанкреатодуоденальной зоны

**Т**ермин «атипичные операции на органах билиопанкреатодуоденальной зоны» является собирательным понятием. С одной стороны, он объединяет операции, которые стандартизованы и хорошо известны. С другой стороны, термин акцентирует внимание на осознанном отступлении хирургом от общепринятых принципов оперирования при онкологических заболеваниях, в частности широкое иссечение окружающих тканей и путей потенциального регионарного метастазирования опухоли. При кажущейся простоте выполнения таких вмешательств отбор пациентов должен быть чрезвычайно строгим.

**Показания.** Энуклеация опухоли поджелудочной железы, клиновидная резекция двенадцатиперстной кишки и трансдуоденальная папилэктомия должны применяться только у пациентов с новообразованиями низкой степени злокачественности (кистозные опухоли, нейроэндокринные неоплазии), стадлируемыми как T1 или, в некоторых наблюдениях, как T2.

Цена ошибки при выполнении подобных резекций при аденокарциноме органов билиопанкреатодуоденальной зоны крайне высока, а последствия печальны.

### Энуклеации опухолей поджелудочной железы

Энуклеация опухоли заключается в последовательном выделении новообразования (преимущественно экстраорганный) из паренхимы поджелудочной же-

лезы (рис. 11.1). При риске интраоперационной травмы главного протока поджелудочной железы следует отказаться от попытки такого вмешательства.

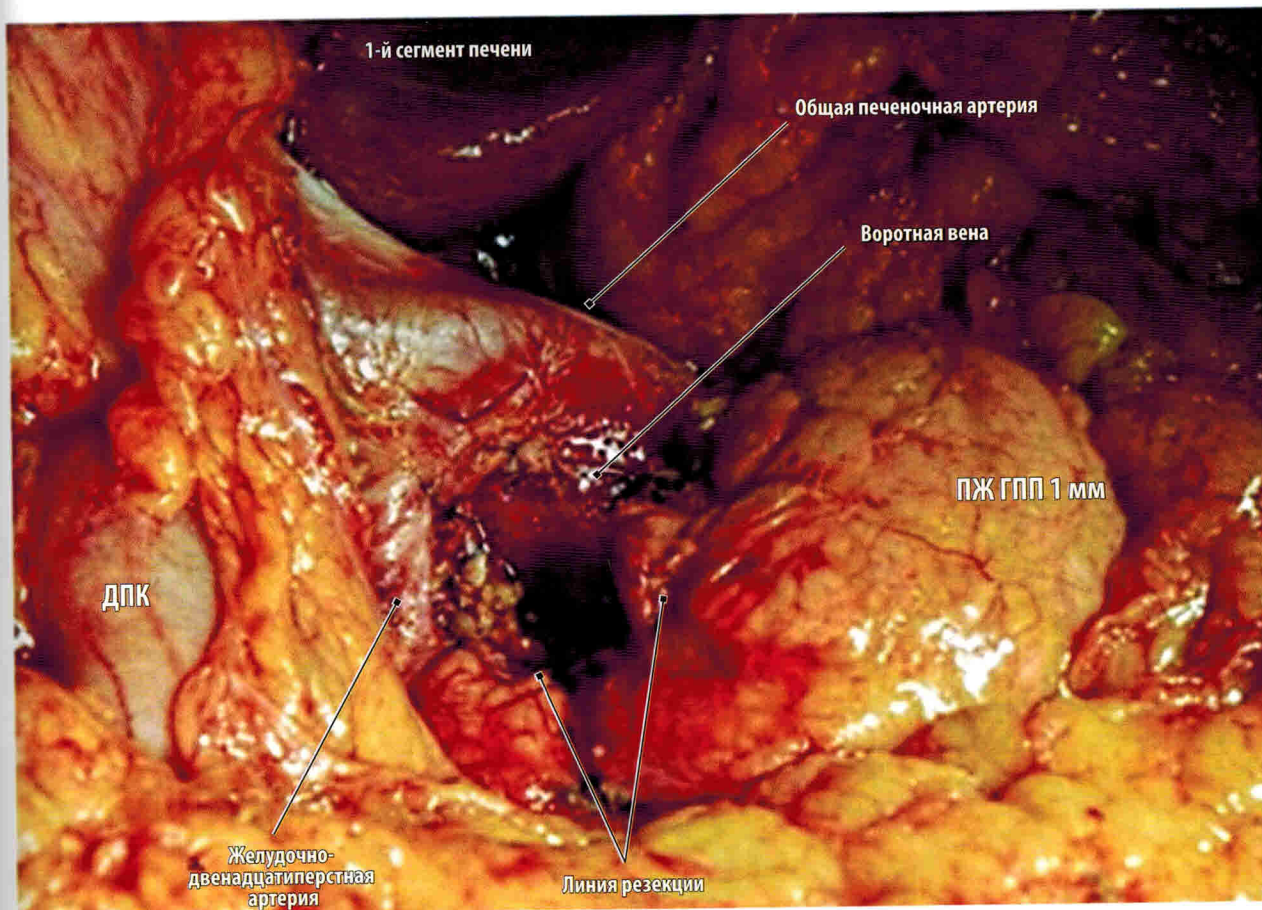


Рис. 11.1. Интраоперационный вид ложа удаленной опухоли головки поджелудочной железы:  
ГПП — главный проток поджелудочной железы; ДПК — двенадцатиперстная кишка; ПЖ — поджелудочная железа

## Клиновидная резекция двенадцатиперстной кишки

Основным показанием к выполнению клиновидной резекции двенадцатиперстной кишки являются стромальные опухоли и дупликационные кисты кишки. Цель операции заключается в резекции стенки кишки с последующим восстановлением целостности стенки.

После лапаротомии и ревизии брюшной полости осуществляют мобилизацию двенадцатиперстной кишки по Кохеру. Это позволяет провести тщательную ревизию (рис. 11.2). Уточнив локализацию опухоли и убедившись в возможности ее удаления без резекции окружающих органов, выполняют дуоденотомию. Продольный разрез стенки кишки про-

водят в пределах здоровых тканей и между швами-держалками в проекции опухоли. После иссечения опухоли рану двенадцатиперстной кишки ушивают двухрядным швом в поперечном направлении к продольной оси (первый ряд — непрерывный через все слои, второй — узловой серозно-мышечный). Операцию завершают подведением дренажа в правое подпеченочное пространство. Рану передней брюшной стенки послойно ушивают наглухо.

Одним из возможных вариантов восстановления целостности ЖКТ после клиновидной резекции двенадцатиперстной кишки является выполнение дуоденоюностомии по Ру (рис. 11.3).

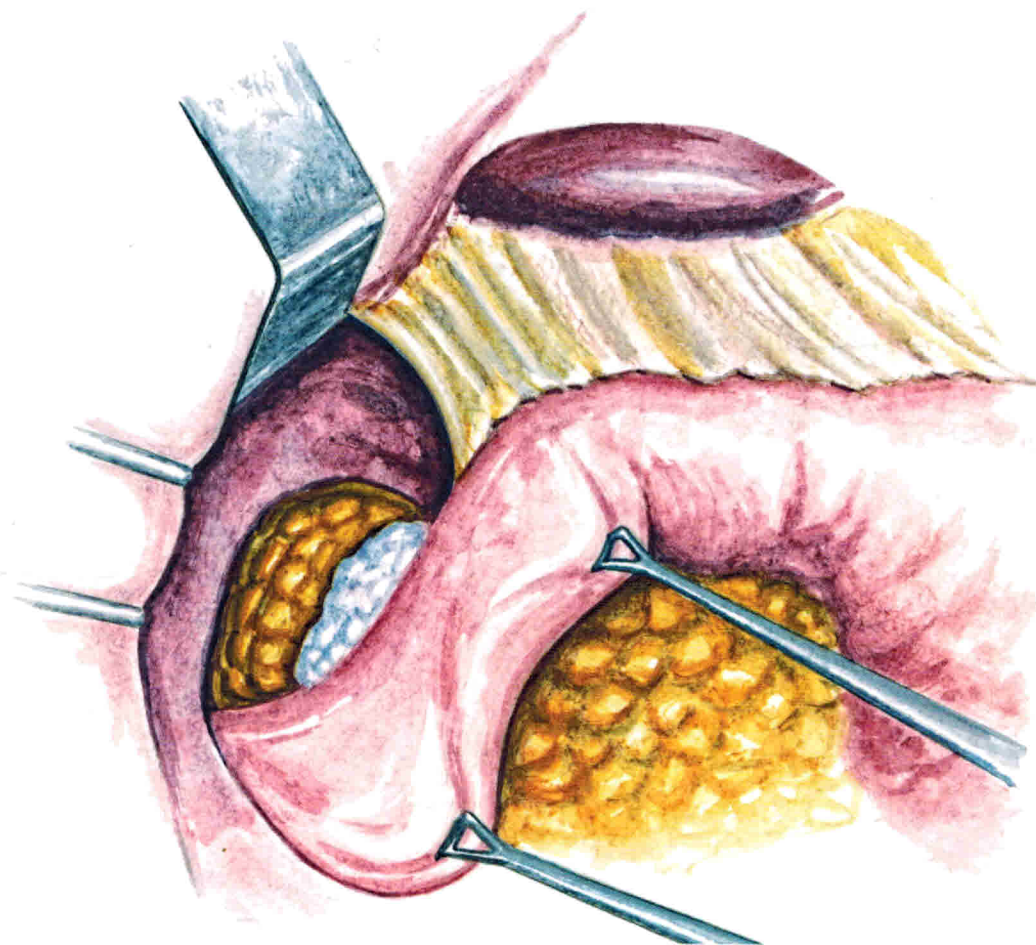


Рис. 11.2. Мобилизация двенадцатиперстной кишки и ревизия опухоли

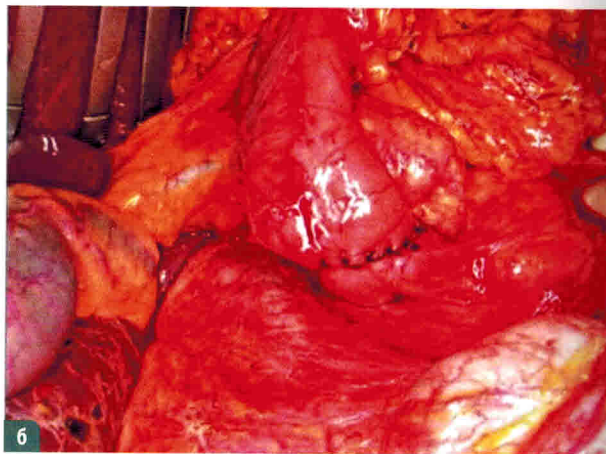
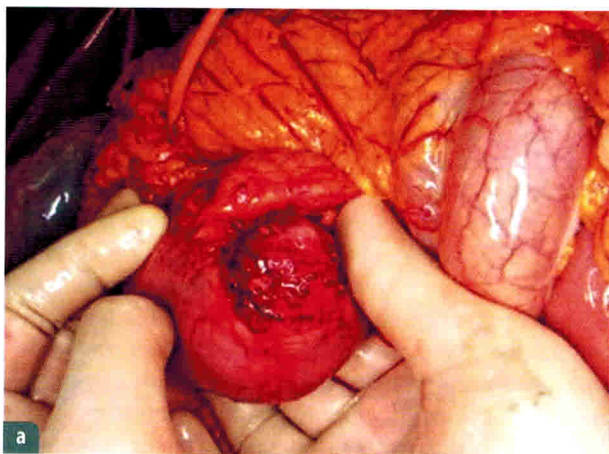


Рис. 11.3. Этапы клиновидной резекции двенадцатиперстной кишки с выполнением дуоденоюностомии по Ру:  
*а* — мобилизована внутренняя стенка двенадцатиперстной кишки с исходящей из нее опухолью; *б* — после резекции на образовавшийся дефект стенки двенадцатиперстной кишки наложено соустье с петлей тонкой кишки, выключенной по Ру