

---

Olav Istre

*Editor*

# Minimally Invasive Gynecological Surgery

 Springer

---

# Мини-инвазивная гинекологическая хирургия

*Под редакцией*  
Олава Истре

*Перевод с английского под редакцией*  
профессора В.Е. Радзинского,  
профессора А.О. Духина



Москва  
ИЗДАТЕЛЬСКАЯ ГРУППА  
«ГЭОТАР-Медиа»  
2017

Андреас Л. Турков<sup>1</sup>

## Содержание

Введение и история . . . . .	77
5.2. Система Ovabloc . . . . .	81
5.3. Система Essure . . . . .	83
5.4. Система Adiana . . . . .	86
5.5. Новые разработки . . . . .	88
Заключение . . . . .	89
Информация о потенциальных конфликтах интересов . . . . .	89
Список литературы . . . . .	89

---

## 5.1. Введение и история

В качестве метода постоянной контрацепции чаще всего применяют стерилизацию женщин<sup>2</sup>. Около 180 млн пар во всем мире полагаются на этот вид контрацепции (Engender Health, 2002). В Нидерландах каждый год стерилизуют около 9000 женщин (Prismant and Health Care and Advise Institute, 2004).

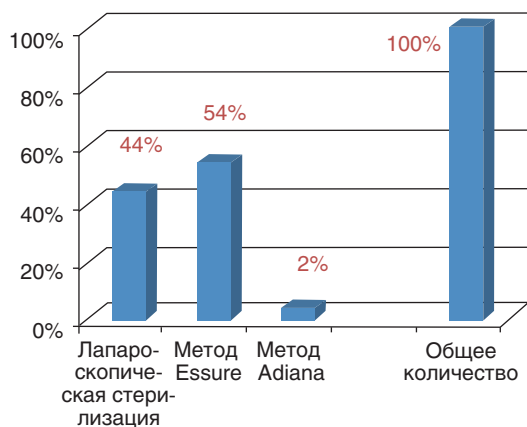
Начиная с 1930 г. для перевязки маточных труб проводили мини-лапаротомию, в 1960-х гг. стало возможным выполнять перевязку с помощью лапароскопии, и этот метод стал стандартной техникой (Huams, 1934; Steptoe, 1971), хотя впервые лапароскопическая стерилизация была описана еще в 1936 г. (Bosch, 1936).

Несмотря на надежность этого метода контрацепции, в проспективном крупном многоцентровом когортном исследовании CREST, проведенном в США, частота наступления беременности после лапароскопической стерилизации оказалась выше, чем сообщалось ранее (Peterson et al., 1996).

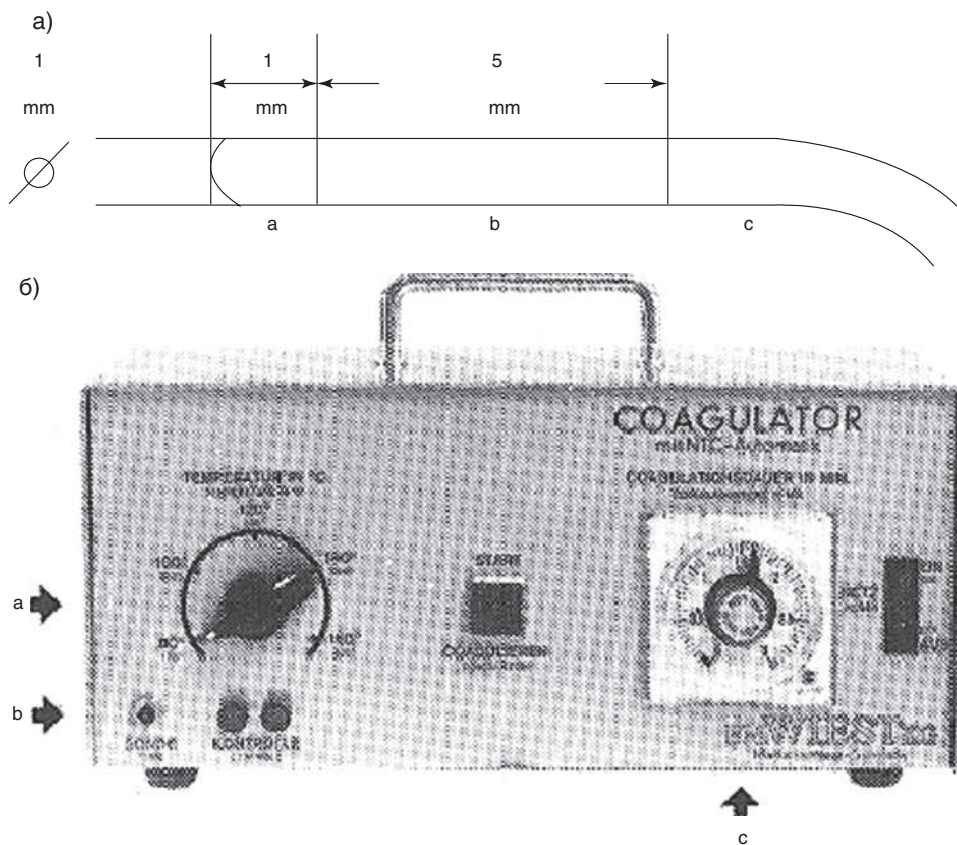
---

<sup>1</sup> A.L. Thurkow St. Lucas Andreas Hospital, J. Tooropstraat 164, Amsterdam 1061 AE, The Netherlands DC Klinieken Lairesse, Valeriusplein 11, Amsterdam 1075 BG, The Netherlands MC Amstelveen, Burg. Haspelslaan 131, Amstelveen 1181 NC, The Netherlands e-mail: thurkow@me.com

<sup>2</sup> Спорное утверждение, не подтвержденное мировыми данными. *Прим. ред. пер.*



**Рис. 5.1.** Применение различных методов стерилизации в Нидерландах в 2010 г. [диаграмма любезно предоставлена Мишелем Влеугелсом (Michel Vleugels, MD, PhD, personal communication)]

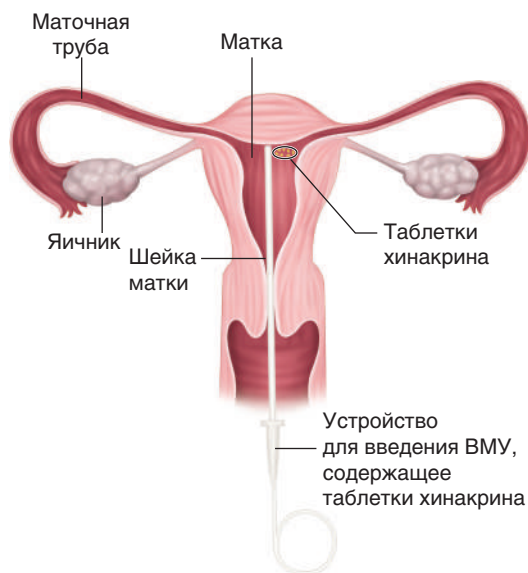


**Рис. 5.2.** а — дистальный конец коагулятора; (а) изолированный конец, (б) электрод для коагуляции, (с) гибкий соединительный кабель; б — термокоагулятор (Wiest KG); (а) регулировка температуры, (б) разъем для термокоагулятора, (с) таймер (а, б Hystster Wamsteker: diss Wamsteker)

В 2010 г. в Нидерландах 54% всех стерилизаций женщин были проведены гистероскопически (рис. 5.1; Vleugels, 2014).

Еще до внедрения гистероскопа в гинекологическую практику в XIX в. были предприняты попытки обеспечить постоянную контрацепцию. С этой целью выполняли трансцервикальные манипуляции на матке или маточных трубах для закрытия путей оплодотворения (van der Leij, 1997). Манипуляции выполняли трансвагинально. Первоначально химические вещества или электротермические инструменты вводили вслепую, на ощупь, и эффект таких операций был неудовлетворительным. В 1927 г. впервые был испытан метод гистероскопической электрокоагуляции, и результат был столь же посредственным. Предпринятые позже попытки электро-, крио- или Nd-YAG-лазерной коагуляции также не обеспечивали билатеральную окклюзию (в 15% до максимума из 60% случаев) (рис. 5.2 а, б; van der Leij, 1997; Wamsteker, 1977; Cooper, 1992; Lindemann, Mohr, 1974).


Успешными были эксперименты с гранулами хинакрин в полости матки, проведенные в развивающихся странах. Введение гранул вслепую обладало преимуществом в виде низкой стоимости (рис. 5.3). Выраженных побочных эффектов обнаружено не было, однако мутагенные свойства хинакрин все еще исследуют (van der Leij, 1997).



**Рис. 5.3.** Введение гранул хинакрин

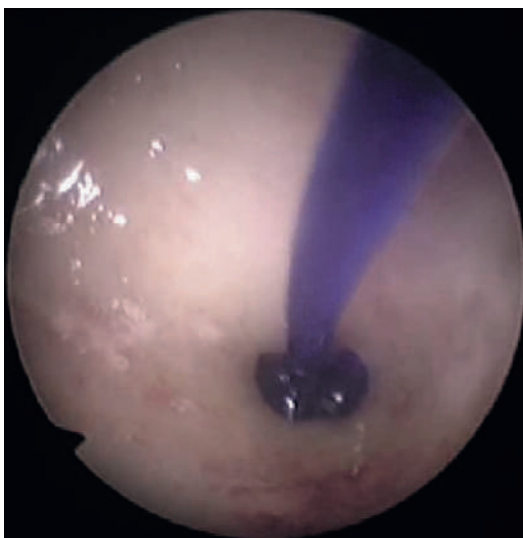С тех пор как гистероскопия стала стандартным способом диагностики и лечения, в 70–80-х гг. прошлого века было протестировано значительно большее количество методов, в том числе устройств для трубной окклюзии (рис. 5.4). От всех этих методов впоследствии отказались либо из-за развития осложне-

ний, либо из-за недостаточной эффективности, либо сразу по двум причинам (Cooper, 1992; Thatcher, 1988; Brundin, 1991; Hamou et al., 1984).

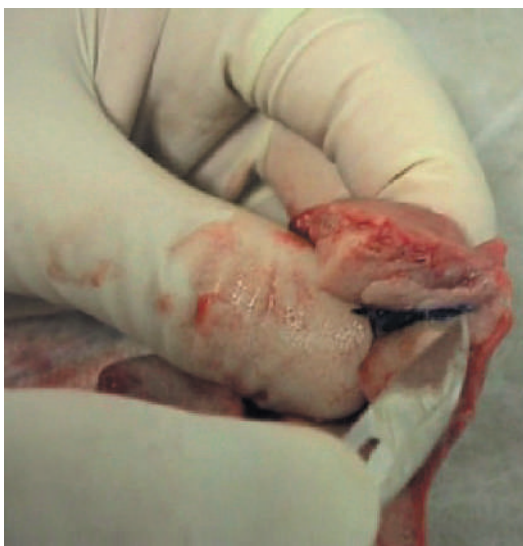

**Рис. 5.4.** Различные экспериментальные внутриматочные устройства (Various devices: <http://www.expert-reviews.com/doi/abs/10.1586/17434440.2.5.623>)

С 2003 по 2006 г. компания Chiroxia Ltd. (Дублин, Ирландия) проводила исследование гистероскопического введения жидкого полимера на цианоакрилатной основе, изученного автором данной статьи на матке, извлеченной из организма (рис. 5.5 и 5.6). Несмотря на возможные перспективы этого метода, инвесторы прекратили финансовую поддержку, и проект был закрыт.



**Рис. 5.5.** Инстиляция жидкого обструктивного материала Chiroxia в матку, извлеченную из организма (записи собственного исследования)



**Рис. 5.6.** Выраженная жесткая адгезия отвердевшего материала Chiroxia к интрамуральному слою просвета трубы извлеченной матки (любезно предоставлено Chiroxia Ltd.)

---

## 5.2. Система Ovabloc

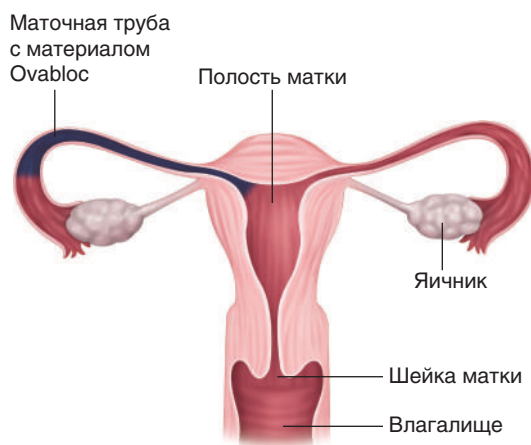В 1988 г. на голландском рынке после доклинических и клинических исследований, которые проводили с 1967 г., была представлена новая техника гистероскопической стерилизации — Ovabloc (Loffer, 1984; Reed, Erb, 1979).

На сегодняшний день в Нидерландах с использованием этой системы проведено около 2000 процедур.



Она представляет собой силиконовый полимер, принимающий форму просвета маточной трубы и обеспечивающий билатеральную окклюзию в 95% случаев (Loffer 1984; Ligt-Veneman et al., 1999).

В маточные трубы через систему двойного катетера вводится жидкая двухкомпонентная силиконовая смесь с высокой вязкостью. Через несколько минут происходит окклюзия просвета маточных труб (рис. 5.7). Специально разработанный силиконовый наконечник обтуратора, который предварительно прикрепляется к внутреннему катетеру, формирует комплекс с внутритростной пробкой и блокирует маточно-трубное соединение.



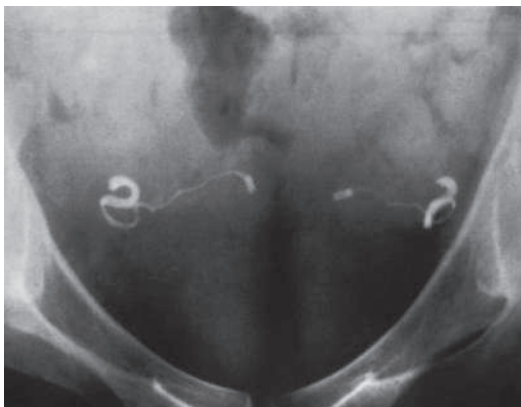
**Рис. 5.7.** Ovabloc, введенный в просвет правой маточной трубы

Неудовлетворительный результат процедуры может быть обусловлен многими причинами, в том числе спазмом маточной трубы, внутритростными изменениями, перфорацией, а также невозможностью правильной установки наконечника катетера в просвете маточной трубы.

К факторам неудач относятся подозрение на внутриматочные изменения и отсутствие родов в анамнезе (van der Leij, Lammes, 1996).

После завершения процедуры выполняют рентгенографию тазовой полости, чтобы убедиться в целостности и правильном положении пробки и оценить объем заполнения ампулярной части маточной трубы (рис. 5.8). Если толщина пробки недостаточна (например, в связи с внутритростным рефлюксом материала), может произойти экспульсия пробки в полость матки. Через 3 мес проводят повторную рентгенографию, чтобы исключить экспульсию, которая возникает в 3–4% случаев, как правило, в течение первых месяцев после проведения процедуры (Loffer, 1984; van der Leij, Lammes, 1996). УЗИ может быть альтернативным методом повторной оценки, поскольку на данном этапе главной целью является оценка правильного размещения устройства в маточной трубе, а интрамуральная часть пробки и внутриматочный наконечник обычно легко визуализируются сонографически. Как только будет подтверждено правильное расположение обеих пробок, пациентка может использовать Ovabloc в качестве единственного метода контрацепции.





**Рис. 5.8.** Рентгеновский снимок, подтверждающий наличие двух пробок

По данным мультицентрового наблюдательного исследования, проведенного в течение 3 лет с участием 398 пациенток, вероятность развития беременности составила 0,99% (индекс Перля 0,13/100 женщин в год), что сравнимо с лапароскопией (Ligt-Veneman et al., 1999; Peterson et al., 1996).

Частота использования системы Ovabloc снизилась после введения в практику метода Essure. Вскоре после введения в практику системы Adiana система Ovabloc практически исчезла с рынка.

Система имеет знак Европейского соответствия (Conformité Européenne — CE), но не утверждена Управлением по санитарному надзору за качеством пищевых продуктов и медикаментов (Food and Drug Administration — FDA).

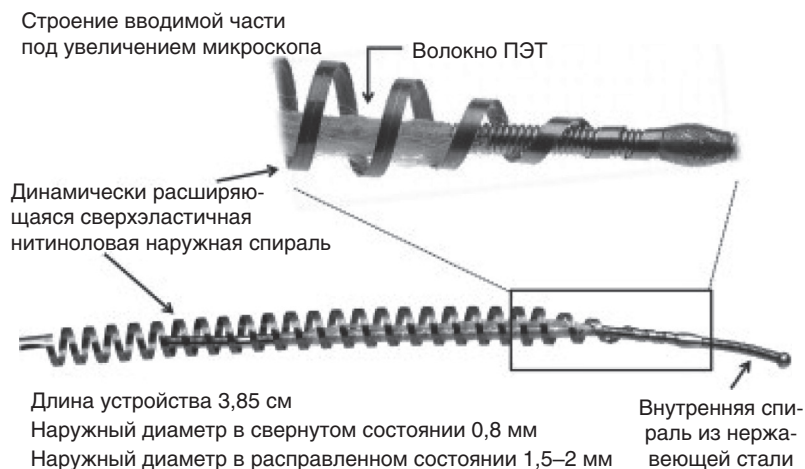
Недавно была разработана новая версия этого метода с тем же материалом (система Ovalastic). Пока относительно нее имеются лишь скудные клинические данные. Процедуры с использованием этой системы проведены либо самим автором, либо под его наблюдением. Принципиальных изменений процедура не претерпела, однако она стала значительно проще в применении в сравнении с оригинальной методикой Ovabloc. Клиническое исследование находится в стадии подготовки.

### 5.3. Система Essure

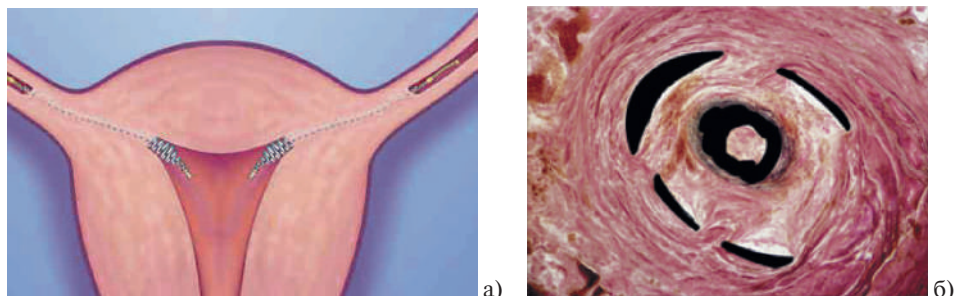
В ноябре 2001 г. Европейское управление здравоохранения утвердило (присвоив знак CE) использование другого способа гистероскопической стерилизации, который был введен на голландский рынок в 2003 г.: системы Essure®. В 2002 г. последовало одобрение FDA — премаркетинговое одобрение.

Микровставка Essure (Conceptus Inc., продана компании Bayer AG. в 2013 г.), первоначально называемая STOP, является динамически расширяющейся микроспиралью из волокон из полиэтилентерефталата, которые наматывают вокруг внутренней спирали (рис. 5.9). Через рабочий канал гистероскопа диаметром 5 Fr ее проводят в интрамуральный отдел маточной трубы, где она

расширяется и за счет этого фиксируется. Волокна из полиэтилентерефталата впоследствии вызывают фиброз, который способствует дополнительному прикреплению и обструкции (рис. 5.10, а, б).



**Рис. 5.9.** Essure, увеличенное изображение внутренней и внешней спиралей с волокнами полиэтилентерефталата



**Рис. 5.10.** а — два правильно установленных устройства Essure, после врастания фиброзной ткани. Матка в прямой проекции (б)

Для опытного гистероскописта техника является простой и быстрой. Средняя продолжительность процедуры составляет менее 15 мин. Это объясняется тем, что в большинстве случаев она проводится без анестезии через вагоскопический доступ (Bettocchi, Selvaggi, 1997).

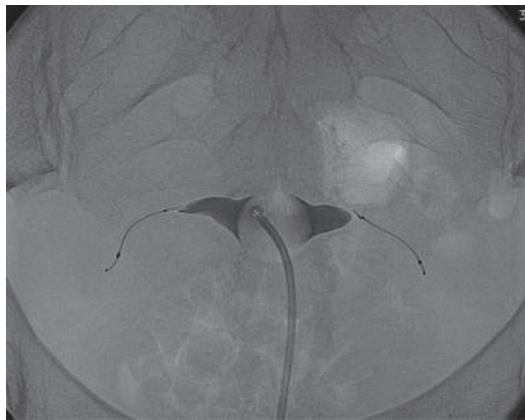
Билатеральная окклюзия обычно достигается в 92% случаев, а при достаточном опыте врача этот показатель может составлять 98,5% (Belotte et al., 2011; Povedano et al., 2012). Мультицентровое пилотное трехлетнее исследование с участием 518 пациенток показало, что эффективность этого метода составила 99,8% (Cooper et al., 2003).

Осложнения данной процедуры возникали редко, они представляли собой перфорации без каких-либо клинических симптомов, за исключением двух последних сообщений о развитии кишечной непроходимости (Derks, Stael, 2011; Belotte et al., 2011).

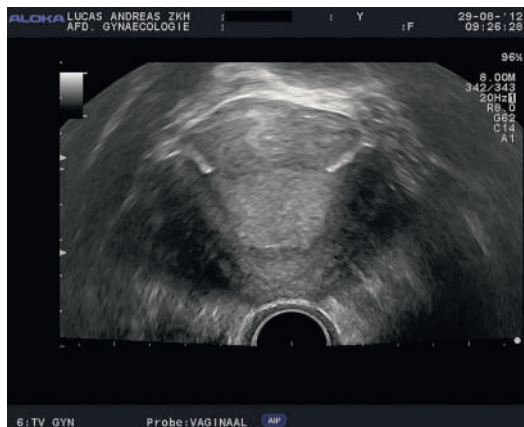
На сегодняшний день уже выполнено более чем 600 000 процедур по всему миру, и это число стремительно растет.

Согласно актуальным рекомендациям FDA, для подтверждения эффективности процедуры необходима гистеросальпингография (рис. 5.11). Но полученная на европейском рынке в 2011 г. маркировка CE требует использования ТВУЗИ (рис. 5.12), на основании исследований, показавших надежность этого метода (Veersema et al., 2011).

**Рис. 5.11.** Гистеросальпингография: подтверждение правильного положения устройств Essure, блокирующих маточные трубы (собственное изображение, сделанное в St Lucas Andreas Hospital)



**Рис. 5.12.** Трансвагинальное ультразвуковое исследование: подтверждение правильного положения устройств Essure в интрамуральных отделах маточных труб (собственное изображение, сделанное в St Lucas Andreas Hospital)

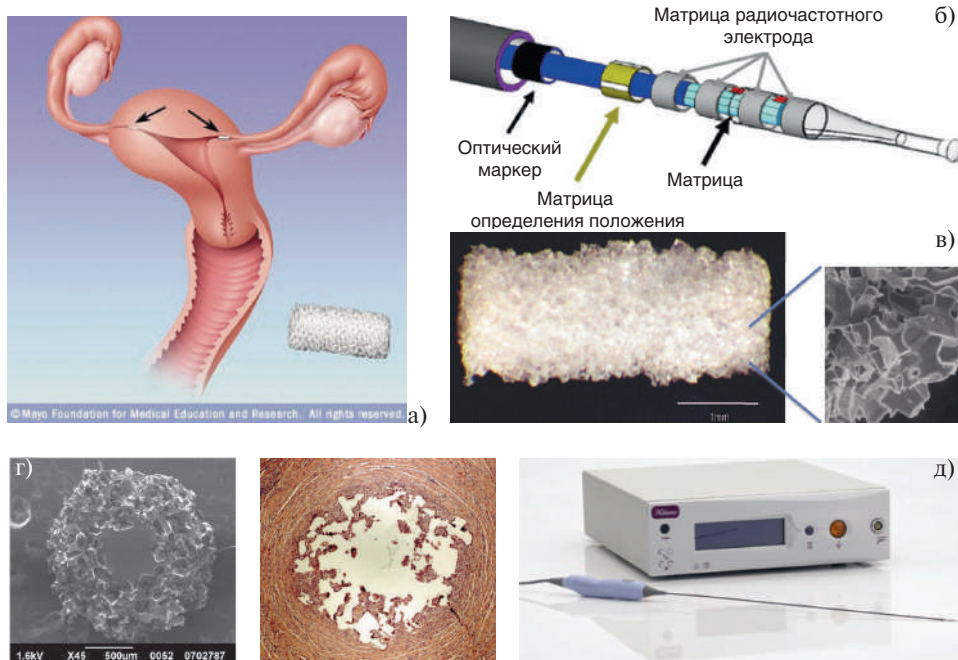


Мультицентровое исследование фазы 4 было начато в том же году с целью получения одобрения FDA для изменения стандартного метода подтверждения.

## 5.4. Система Adiana

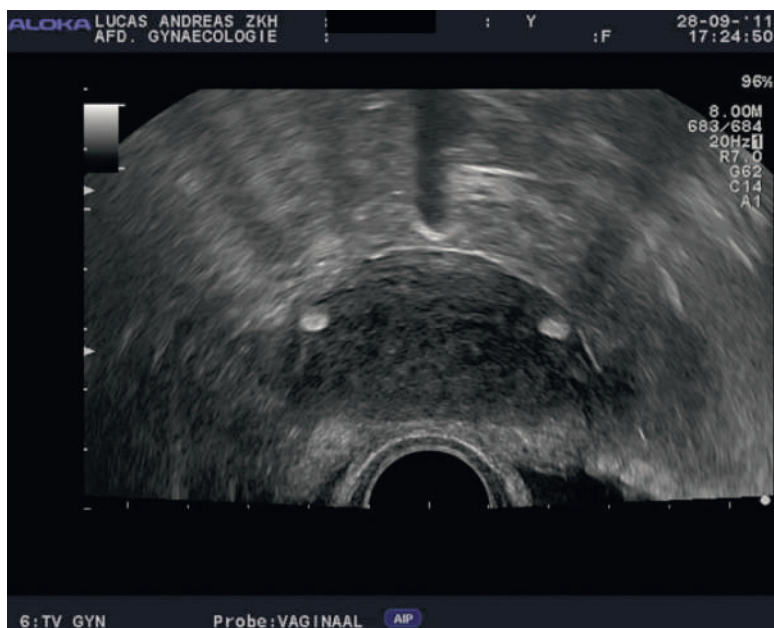
В 2009 г. еще одна система гистероскопической стерилизации, Adiana, получила маркировку CE и чуть позднее в том же году была одобрена FDA.

Устройство состоит из силиконовой матрицы размером 1,5×3,5 мм, которая вводится в интрамуральный отдел маточной трубы после поверхностной радиочастотной коагуляции слизистой оболочки труб (3 Вт в течение 60 с с каждой стороны) для стимуляции врастания фиброзной ткани в матрицу (рис. 5.13, а–г). Система включает в себя специальный генератор, который контролирует правильное расположение и производит энергию для коагуляции (рис. 5.13, д).



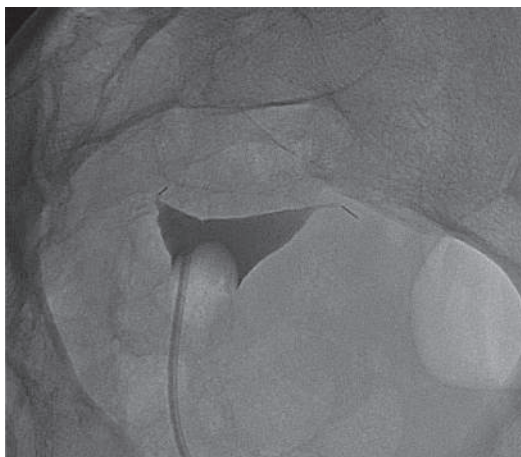**Рис. 5.13.** а — устройство Adiana в интрамуральной части просвета маточной трубы, вид устройства (<http://www.mayoclinic.com/health/medical/IM04341>); б — увеличенное изображение дистального конца устройства Adiana: матрикс, радиочастотный зонд-электрод, зонд для определения позиции, оптический маркер (Adiana: <http://www.histeroscopia.es/Adiana.htm>); в — матрикс устройства Adiana: микроскопия, электронная микроскопия; г — поперечный срез матрикса Adiana, электронная микроскопия; окраска образца ткани человека гематоксилин-эозином (десятикратное увеличение), показано врастание ткани в матрикс (в, г Adiana: Hologic Inc); д — устройство для ввода Adiana inserter и соответствующий генератор

Несмотря на то что устройство можно визуализировать при ТВУЗИ (рис. 5.14), через 3 мес следует провести гистеросальпингографию для подтверждения окклюзии маточных труб.



**Рис. 5.14.** Устройства Adiana. Трансвагинальное ультразвуковое исследование (собственное изображение, сделанное автором в St Lucas Andreas Hospital)

Первоначальная версия матрицы не была рентгеноконтрастной. В 2001 г. на европейском рынке была представлена рентгеноконтрастная версия, что значительно повысило информативность подтверждающего исследования (рис. 5.15).



**Рис. 5.15.** Гистеросальпингография: подтверждение правильного положения устройств Adiana с обеих сторон в интрамуральном отделе маточных труб (собственное изображение, сделанное автором в St Lucas Andreas Hospital)

Как и в случае системы Essure, для выполнения процедуры может быть использован любой гистероскоп с рабочим каналом диаметром 5 Fr.



За 3 года эффективность предотвращения беременности составила 98,4% (Anderson, Vancaillie, 2009).

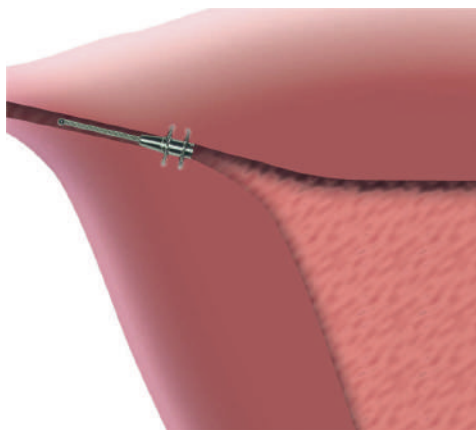
Во всем мире было выполнено 29 500 процедур, пока в мае 2012 г. компания Hologic не решила отозвать продукт с рынка.

## 5.5. Новые разработки

Несколько альтернативных методов сейчас находятся в стадии разработки и могут быть введены в практику в будущем.



**Рис. 5.16.** Внутритрубное устройство ZRO Operculum



**Рис. 5.17.** Устройство Altaseal, установленное в просвет интрамурального отдела правой маточной трубы (любезно предоставлено Altascience Ltd.)

Среди них метод Altaseal (Altascience Ltd.), метод ZRO Operculum (рис. 5.16) и метод Daisyclip (Invectus Biomedical Inc., продан компании Hologic Inc. в 2012 г.). Пока не ясно, каково нынешнее состояние указанных методов. Насколько известно автору, клинических испытаний на данный момент не проведено. Первый указанный прибор изготовлен из высококачественной нержавеющей стали. Он мгновенно блокирует маточную трубу, не требует врастания

ткани и, следовательно, обеспечивает немедленное закрытие труб, что является большим преимуществом (рис. 5.17). Пилотное исследование метода перигистерэктомии, проведенное автором этой публикации, показало обнадеживающие результаты. На настоящий момент ведутся дальнейшие мультицентровые исследования, а некоторые из них находятся в стадии подготовки.

Тем не менее другие устройства будут непременно разработаны. Это связано с интересом к мини-инвазивным методам стерилизации, особенно в развивающихся странах, где существующие устройства еще не нашли широкого распространения на рынке из-за высокой стоимости материалов.

---

## Заключение

Гистероскопическая стерилизация — это прекрасная альтернатива лапароскопической стерилизации, преимуществом которой является отсутствие разрезов и необходимости выполнения общей анестезии, а также более быстрое восстановление. Эти особенности позволяют провести гистероскопическое вмешательство у женщин с наличием противопоказаний (относительных) к лапароскопии (ожирение, спайки в брюшной полости, геморрагический диатез, сердечно-легочные заболевания).

Есть только одно предпочтение к лапароскопической стерилизации. Ее проводят тем пациенткам, которые не желают приходить на контрольный визит, что все же необходимо при использовании гистероскопических методов.

---

## Информация о потенциальных конфликтах интересов

Автор является советником компании Bayer AG (ранее Conceptus Inc.) по стерилизации методом Essure; компании Urogyn BV — по процедурам Ovalastic; в прошлом автор был советником по методам Ovabloc и Adiana; кроме того, он является главным исследователем в исследовании Altaseal для Altascience, Дублин, Ирландия. Также ранее он исследовал метод Chiroxia.

Никаких других потенциальных конфликтов интересов нет.

## Список литературы

1. Anderson T.L., Vancaillie T.G. Adiana system for transcervical sterilization: 3-year efficacy results. *J Minim Invasive Gynecol.* 2009; 16(6): S38.
2. Belotte J., Shavell V.I., Awonuga A.O., Diamond M.P., Berman J.M., Yancy A.F. Small bowel obstruction subsequent to Essure microinsert sterilization: a case report. *Fertil Steril.* 2011; 96(1): 4–6.
3. Bettocchi S., Selvaggi L. A vaginoscopic approach to reduce the pain of office hysteroscopy. *J Am Assoc Gynecol Laparosc.* 1997; 4(2): 255–258.
4. Bosch P.F. Laparoskopische sterilization. *Schweizerische Zeitschrift fur Krankenhaus und Anstaltswesen.* 1936; 6: 62 [German].



5. Brundin J. Transcervical sterilization in the human female by hysteroscopic application of hydrogelic occlusive devices into the intramural parts of the fallopian tubes: 10 years experience of the P-block. *Eur J Gynecol Reprod Biol.* 1991; 39(1): 41–49.
6. Cooper J.M. Hysteroscopic sterilization. *Clin Obstet Gynecol.* 1992; 35(2): 282–298.
7. Cooper J.M., Carignan C.S., Cher D., Kerin J.F. Microinsert nonincisional hysteroscopic sterilization. *Obstet Gynecol.* 2003; 102(1): 59–67.
8. Derks R., Stael A. Ileus after Essure sterilization. *Medisch Contact.* 2011; 35 (Sept): 2058 [Dutch].
9. EngenderHealth Contraceptive sterilization: global issues and trends. EngenderHealth, New York, 2002.
10. Hamou J., Gasparri F., Scarselli G.F., Mencaglia L., Perino A., Quartararo P. et al. Hysteroscopic reversible tubal sterilization. *Acta Eur Fertil.* 1984; 15(2): 123–129.
11. Hyams M.N. Sterilization of the female by coagulation of the uterine cornu. *Am J Obstet Gynecol.* 1934; 28: 96.
12. Jansen F.W., Kapiteyn K., Trimbos-Kemper T., Hermans J., Trimbos J.B. Complications of laparoscopy: a prospective multicentre observational study. *Br J Obstet Gynaecol.* 1997; 104(5): 595–600.
13. Levie M., Chudnoff S.G. A comparison of novice and experienced physicians performing hysteroscopic sterilization: an analysis of an FDA-mandated trial. *Fertil Steril.* 2011; 96(3): 643–648.
14. Ligt-Veneman N.G., Tinga D.J., Kragt H., Brandsma G., van der Leij G. The efficacy of intratubal silicone in the Ovabloc hysteroscopic method of sterilization. *Acta Obstet Gynecol Scand.* 1999; 78(9): 824–825.
15. Lindemann H.J., Mohr J. Results of 274 trans-uterine tubal sterilizations by hysteroscopy (author's transl). *Geburtshilfe Frauenheilkd.* 1974; 34(9): 775–779.
16. Loffer F.D. Hysteroscopic sterilization with the use of formed-in-place silicone plugs. *Am J Obstet Gynecol.* 1984; 149(3): 261–270.
17. Peterson H.B., Xia Z., Hughes J.M., Wilcox L.S., Tylor L.R., Trussell J. The risk of pregnancy after tubal sterilization: findings from the U.S. Collaborative Review of Sterilization. *Am J Obstet Gynecol.* 1996; 174(4): 1161–1168.
18. Povedano B., Arjona J.E., Velasco E., Monserrat J.A., Lorente J., Castelo-Branco C. Complications of hysteroscopic Essure® sterilisation: report on 4306 procedures performed in a single centre. *BJOG.* 2012; 119(7): 795–799.
19. Prismant, Health Care and Advise Institute Landelijke LMR-informatie — Verrichtingen: destructie of afsluiting van tubae fallopii mbv endoscopie. Prismant, Health Care and Advise Institute, Utrecht. Ref Type: Report [Dutch]. 2004.
20. Reed T.P., Erb R.A. Hysteroscopic oviductal blocking with formed-in-place silicone rubber plugs II. Clinical studies. *J Reprod Med.* 1979; 23(2): 69–72.
21. Steptoe P. Laparoscopic tubal sterilization — a British viewpoint. *IPPF Med Bull.* 1971; 5(2): 4.
22. Thatcher SS Hysteroscopic sterilization. *Obstet Gynecol Clin North Am.* 1988; 15(1): 51–59.
23. van der Leij G. Hysteroscopic sterilization: study of the siloxane intratubal device application method. Dissertation, Universiteit van Amsterdam. 1997.
24. van der Leij G., Lammes F.B. Office hysteroscopic tubal occlusion with siloxane intratubal devices (the Ovabloc method). *Int J Gynaecol Obstet.* 1996; 53(3): 253–260.
25. Veersema S., Vleugels M., Koks C., Thurkow A., van der Vaart H., Brölmann H. Confirmation of Essure placement using transvaginal ultrasound. *J Minim Invasive Gynecol.* 2011; 18(2): 164–168, Epub 1 Feb 2011.
26. Vleugels M. Personal communication, based on data collection for a review in press. 2014.
27. Wamsteker K. Hysteroscopie. Dissertation, Rijksuniversiteit Leiden. 1977.