

# СОДЕРЖАНИЕ

---

<b>1. ОБЩИЕ ВОПРОСЫ ХИРУРГИЧЕСКОЙ ИНФЕКЦИИ КИСТИ</b> .....	7
1.1. Микробиология .....	9
1.2. Классификация .....	10
1.3. Лечение .....	11
<b>2. ГНОЙНЫЕ ЗАБОЛЕВАНИЯ ПАЛЬЦЕВ — ПАНАРИЦИИ</b> .....	13
2.1. Поверхностные формы панариция .....	13
2.2. Глубокие формы панариция .....	17
<b>3. ГНОЙНЫЙ ТЕНДОВАГИНИТ СГИБАТЕЛЕЙ ПАЛЬЦЕВ</b> .....	25
3.1. Анатомия синовиальных влагалищ сгибателей пальцев .....	25
3.2. Клиническая картина и диагностика тендовагинитов сгибателей пальцев .....	26
3.3. Хирургическое лечение .....	31
<b>4. ГНОЙНЫЕ АРТРИТЫ ПЯСТНО-ФАЛАНГОВЫХ И МЕЖФАЛАНГОВЫХ СУСТАВОВ</b> .....	40
4.1. Причины возникновения гнойных артритов пястно-фаланговых и межфаланговых суставов .....	41
4.2. Классификация .....	43
4.3. Диагностика .....	44
4.4. Лечение .....	46
4.5. Реабилитация .....	49
<b>5. ФЛЕГМОНЫ КИСТИ</b> .....	64
5.1. Комиссуральная флегмона .....	65
5.2. Флегмона гипотенара .....	69
5.3. Флегмона тенара .....	71
5.4. Флегмона срединного ладонного пространства .....	72
5.5. Флегмона тыла кисти .....	81
5.6. Сочетанные и комбинированные флегмоны кисти .....	81
<b>6. НЕКРОТИЗИРУЮЩАЯ ИНФЕКЦИЯ МЯГКИХ ТКАНЕЙ ВЕРХНЕЙ КОНЕЧНОСТИ</b> .....	92
<b>7. ОТМОРОЖЕНИЯ ВЕРХНИХ КОНЕЧНОСТЕЙ</b> .....	113
7.1. Диагностика .....	114
7.2. Лечение .....	117
<b>8. ОБЕЗБОЛИВАНИЕ ПРИ ОПЕРАЦИЯХ НА ВЕРХНЕЙ КОНЕЧНОСТИ</b> .....	127
Литература .....	138

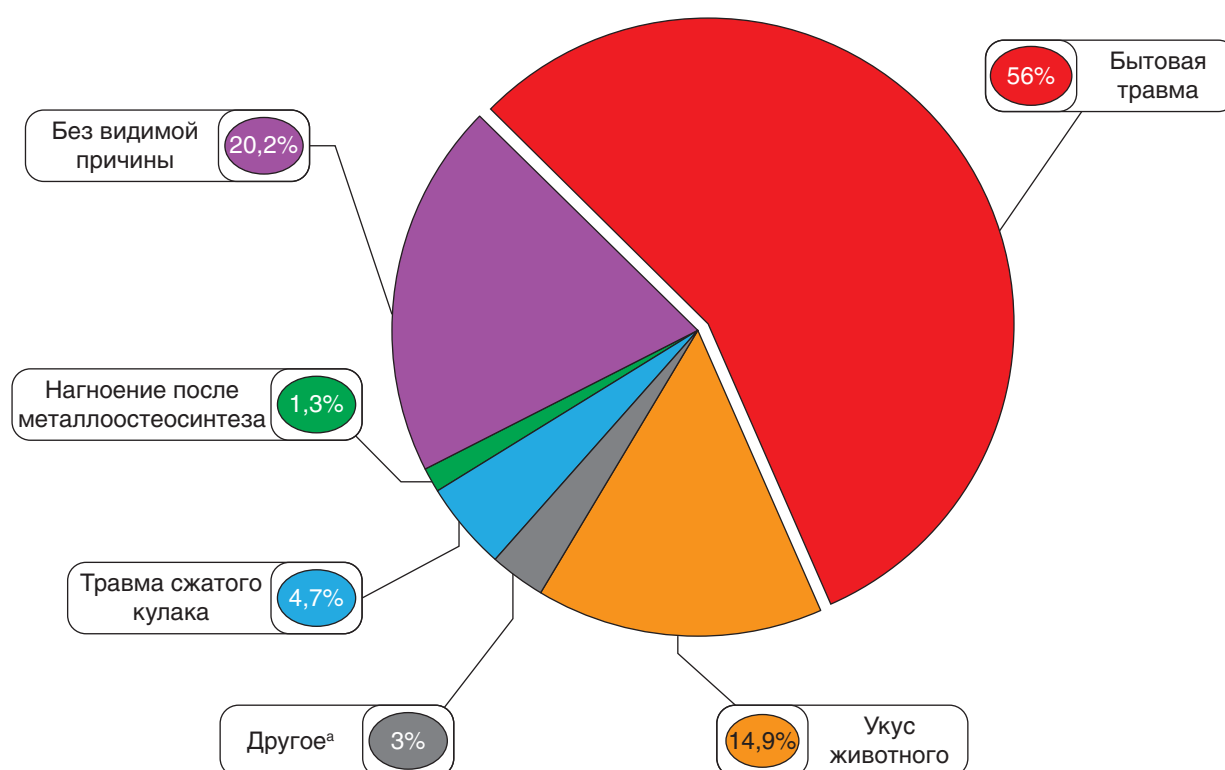


## ОБЩИЕ ВОПРОСЫ ХИРУРГИЧЕСКОЙ ИНФЕКЦИИ КИСТИ

Кисть — уникальное анатомическое образование человеческого тела, определяющее его аутентичность и индивидуальность. Повреждения и заболевания кисти могут иметь самые трагические последствия, лишая пострадавших возможности заниматься профессиональной деятельностью, нанося невосполнимый косметический ущерб, нередко являясь причиной инвалидизации. Из-за своей распространенности гнойно-воспалительные заболевания кисти продолжают оставаться одной из ведущих причин временной нетрудоспособности пациентов [1, 2]. В Российской Федерации еже-

годно обращаются за медицинской помощью до 1,5 млн пациентов с гнойной патологией кисти [3]. Среди стационарных пациентов отделений хирургической инфекции их доля составляет от 8 до 30% [3, 4, 5].

В большинстве случаев причиной гнойно-воспалительных заболеваний кисти служат микротравмы, а также более тяжелые повреждения, возникающие в результате бытовой или производственной травмы, укусов животных, человека, медицинских манипуляций (рис. 1). Укушенные раны отличаются особенно неблагоприятным течением, что связано



<sup>а</sup> Другое представлено: укусом человека (0,9%), постинъекционным осложнением (0,9%), осложнением после маникюра (0,6%), термическим ожогом (0,6%)

Рис. 1. Факторы, приводящие к возникновению гнойных заболеваний кисти

не только с характером повреждения, но и с попаданием в ткани высоковирулентной микрофлоры из ротовой полости человека или животного. В крупных городах РФ ежегодно регистрируются до 10 тыс. обращений по поводу укушенных ран кисти [6]. Эту группу пациентов характеризует максимально раннее обращение за медицинской помощью (от 75 до 99% пострадавших обращаются в течение первых суток) [7, 8]. Правда, данная статистика разделяется далеко не всеми авторами. Нередки и поздние обращения, что также определяет тяжесть этой патологии [9, 10]. Частота укушенных ран и связанных с ними осложнений среди инфекций кисти имеет существенные региональные различия. Максимальные цифры (до 40%) приводят авторы из Германии, хотя в большинстве других случаев они значительно меньше (10–25%). Больше распространены укусы домашних животных, причем собаки нападают намного чаще (75–90% случаев) [11, 12, 13] в отличие от ко-

шек. Однако укусы последних чаще (до 50% и более) приводят к возникновению гнойного процесса из-за своих особенностей, к которым относятся большая глубина и узкий раневой канал, способствующие задержке микробной флоры в тканях [14, 15]. На укусы человека приходится около 2–3% укушенных ран кисти, однако их характеризует частое развитие тяжелого гнойного процесса [16].

У лиц, страдающих сахарным диабетом, а также у пациентов с системными заболеваниями, сопровождающимися ослаблением иммунитета, отмечается особенно тяжелое течение гнойных заболеваний кисти (рис. 2). Продолжительность лечения, частота повторных хирургических вмешательств, уровень ампутаций пальцев у них значительно превышают показатели, зафиксированные у пациентов без сопутствующей патологии [17, 18]. Так, частота ампутаций пальцев при различных формах панариция у диабетиков составляет 20–63% [19].

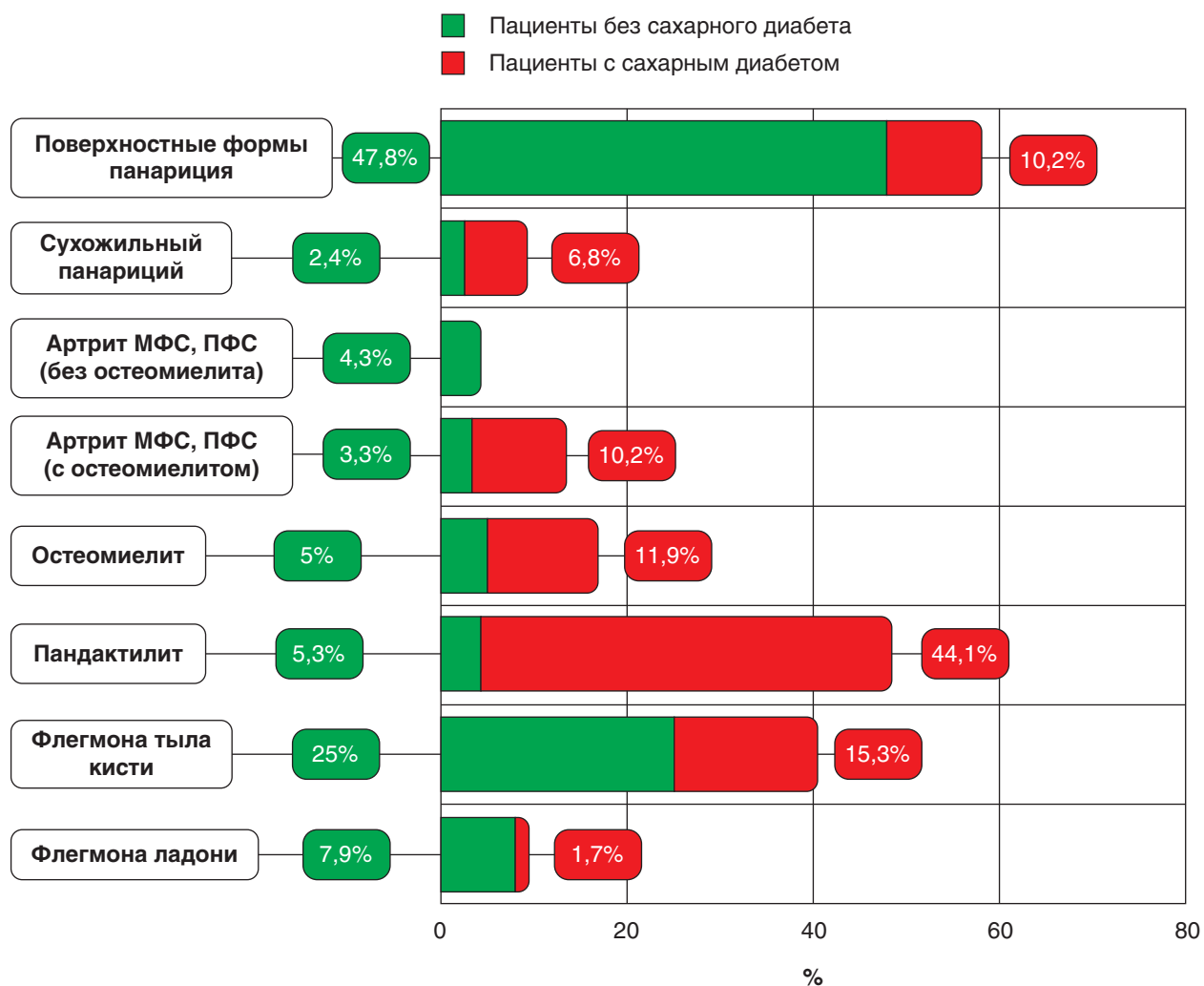


Рис. 2. Структура гнойных заболеваний кисти. МФС — межфаланговый сустав; ПФС — пястно-фаланговый сустав

## 1.1. Микробиология

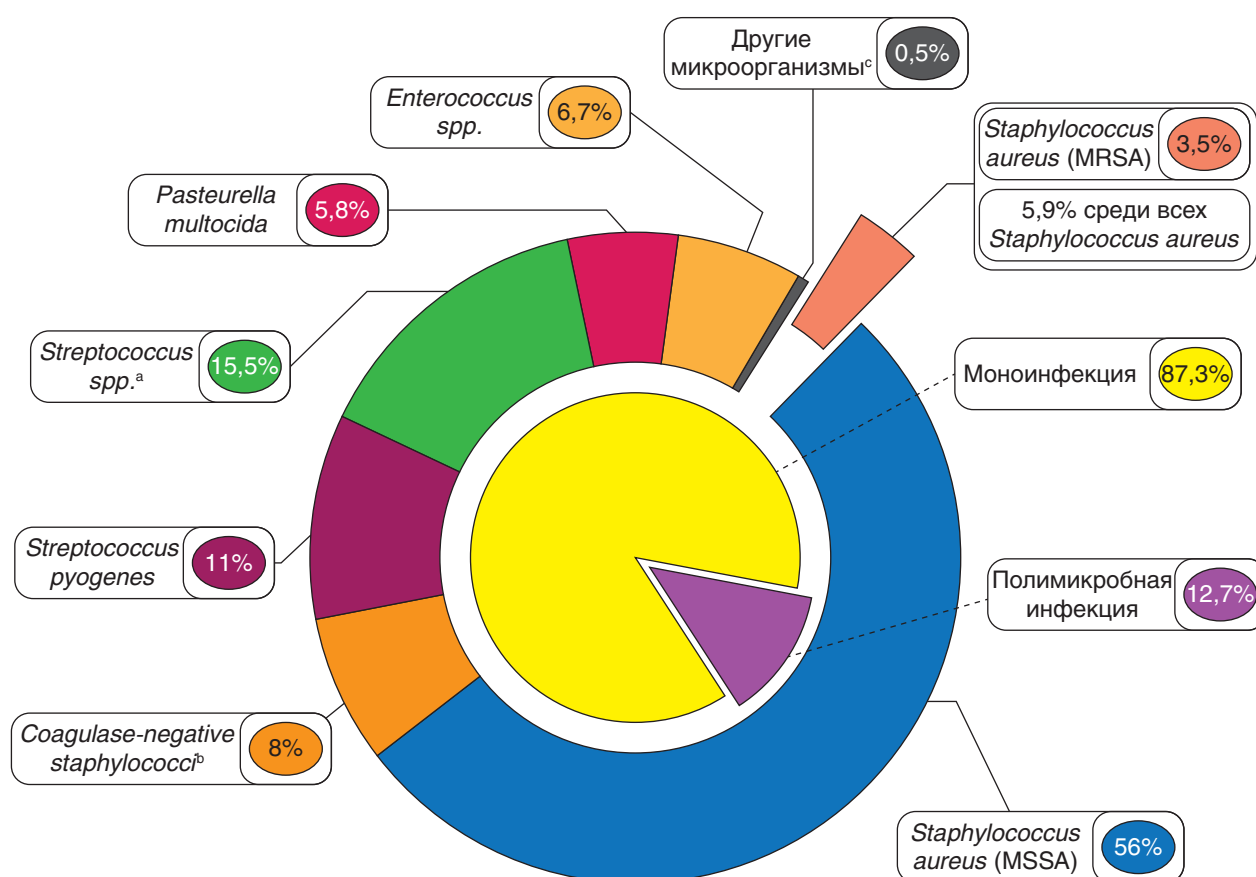
С учетом преобладающего бактериального характера хирургических инфекций кисти идентификация возбудителя имеет серьезное научное и практическое значение. К сожалению, проводимые посевы раневого отделяемого далеко не всегда дают положительные результаты. Практически 15–40% посевов оказываются отрицательными, не позволяя судить о виде возбудителя [20–22]. Среди выделенных преобладающий микроорганизм при инфекциях кисти — золотистый стафилококк (30–60%), что в целом характерно для инфекций мягких тканей и опорно-двигательного аппарата [20, 23, 24]. Однако если приоритетная роль *S. aureus* в развитии инфекций кисти признается большинством авторов, то существенные разночтения касаются частоты выделения его полиантибиотикоустойчивой формы — *Methicillin-resistant Staphylococcus aureus* (*MRSA*). Распространенность *MRSA* имеет значительные региональные различия. Она максимальная на Северо-Американском континенте, и особенно в США, достигая, по данным различных авторов, 50–70% [23, 25–27]. В европейских странах отмечается тенденция к увеличению распространения *MRSA* с севера на юг. Минимальные показатели регистрируются в скандинавских странах — Дании, Швеции, Норвегии (<5%), максимальные — в странах южной Европы: Португалии, Испании, Италии, Греции (25–50%) [28–30]. В Российской Федерации уровень распространения *MRSA* составляет до 10% [30–32]. Результаты некоторых исследований демонстрируют высокую частоту выделения *MRSA* при хирургических инфекциях у заключенных, наркоманов, употребляющих внутривенные наркотики, а также у спортсменов, занимающихся контактными видами спорта. Роль *MRSA* резко возрастает среди пациентов с хроническими инфекциями кисти и повторно госпитализированных лиц [33]. Опубликованы данные о том, что среди пациентов с инфекциями кисти *MRSA* чаще встречался при задержке начала лечения более чем на 2 сут [34]. Его идентификация имеет важное значение для выбора антибактериального препарата. Однако если факт выделения *MRSA* безоговорочно определяет необходимость назначения соответствующих антибактериальных препаратов, то характер стартовой эмпирической антибактериальной терапии служит

предметом дискуссий. Значительная часть авторов — сторонники назначения активных в отношении *MRSA* препаратов только после его идентификации [35–37]. Другая группа экспертов считает необходимым во всех случаях, подозрительных на стафилококковую инфекцию, применять антибиотики, к которым чувствительны штаммы *MRSA* [19, 38]. Существует и третье мнение: стартовая эмпирическая терапия анти-*MRSA* препаратами оправдана в регионах с высоким уровнем распространенности *MRSA* (>10–15%), а также в группах риска по данному виду инфекции [39, 40]. Учитывая быстрое распространение *MRSA* в отдельных регионах, лечебным учреждениям рекомендовано разработать алгоритмы лечения инфекций кисти, основываясь на собственном опыте [19].

Наряду с золотистым стафилококком частыми возбудителями инфекций кисти считаются различные виды стрептококков, в том числе самый патогенный из них  $\beta$ -гемолитический стрептококк группы А — *Streptococcus pyogenes*. Этот микроорганизм, помимо гнойных процессов, способен вызывать и некротизирующую инфекцию как в виде единственного возбудителя, так и в ассоциации с *S. aureus*. Другие виды стрептококков, несмотря на достаточно высокую частоту идентификации, обладают меньшей патогенностью [41, 42].

Укушенные раны характеризуются высоким уровнем грамотрицательной микрофлоры и, в ряде случаев, анаэробов, хотя идентификация последних может быть затруднена в связи с особыми условиями забора материала и культивирования. Особенностью микробной флоры, встречающейся при укусах животных, является частое выделение грамотрицательного микроорганизма *Pasteurella multocida*, относящегося к возбудителям зоонозных инфекций. Попадая в ткани при укусах животных, он может вызывать гнойный процесс, в том числе и с тяжелыми системными проявлениями [43].

Моноинфекция при гнойных заболеваниях кисти встречается во многих случаях (50–80%). Ассоциации микроорганизмов наблюдаются как при острых, так и при хронических гнойных процессах, особенно часто у иммуносупрессированных пациентов [44]. И, хотя патогенность микроорганизмов в ассоциациях может иметь существенные различия, факт их наличия остается важным с точки зрения проведения рациональной антибиотикотерапии (рис. 3).



<sup>a</sup> Streptococcus spp. представлены Streptococcus mitis, Streptococcus anginosus, Streptococcus agalactiae.

<sup>b</sup> Coagulase-negative staphylococci представлены Staphylococcus epidermidis, Staphylococcus haemolyticus.

<sup>c</sup> Другие микроорганизмы представлены Klebsiella pneumoniae, Bacillus cereus, Proteus mirabilis, Acinetobacter baumannii, Enterobacter aerogenes.

Рис. 3. Характеристика возбудителей хирургических инфекций кисти

## 1.2. Классификация

Классификация гнойных заболеваний кисти имеет большое научное, практическое и методологическое значение. Основной классификацией этой патологии в Российской Федерации служит классификация Г.П. Зайцева (1938), сформированная по анатомическому принципу [45].

Классификация гнойных заболеваний пальцев и кисти (Зайцев Г.П., 1938).

1. Поверхностные формы панариция:
  - 1) кожный панариций;
  - 2) паронихия;
  - 3) подногтевой панариций;
  - 4) подкожный панариций;
  - 5) фурункул (карбункул) тыла пальца.
2. Глубокие формы панариция.
  - 1) костный панариций:
    - а) острый;
    - б) хронический (свищевая форма);
  - 2) сухожильный панариций;
  - 3) суставной панариций;
  - 4) костно-суставной панариций;
  - 5) пандактилит.

### 3. Флегмоны кисти:

- 1) межпальцевая (комиссуральная) флегмона;
- 2) флегмона области тенара;
- 3) флегмона области гипотенара;
- 4) надпоясничная флегмона срединного ладонного пространства;
- 5) подпоясничная флегмона срединного ладонного пространства:
  - а) поверхностная;
  - б) глубокая;
- 6) флегмона тыла кисти;
- 7) перекрестная (U-образная) флегмона кисти с поражением пространства Пирогова–Парона.

В последующем эта классификация была дополнена отечественными авторами [46–48]. Наиболее значимым в практическом отношении можно считать выделение **комбинированной** и **сочетанной** флегмоны кисти. При **комбинированной** флегмоне присутствуют одновременно панариций и любая из флегмон кисти. Для **сочетанной** флегмоны характерно одновременное поражение двух и более клетчаточных пространств кисти.

В англоязычной литературе распространена классификация гнойных заболеваний кисти



*H. Brown (1978)*. В ней выделены следующие формы гнойно-воспалительных процессов: *cellulitis, necrotizing fasciitis, paronychia, felon, pyogenic flexor tenosynovitis, deep space infections, septic arthritis, and osteomyelitis* [5]. Классификация отличается компактностью при меньшей анатомической детализации форм инфекции кисти. Принципиальным является включение *некротизирующего фасциита (НФ)* как особой формы инфекционного процесса.

### 1.3. Лечение

Лечение пациентов с гнойной инфекцией кисти базируется на общих принципах лечения хирургической инфекции и включает в себя хирургическую обработку гнойного очага, местное лечение ран, реконструктивные кожно-пластические операции. Хирургическое лечение дополняется антибактериальной и, при наличии показаний, интенсивной терапией. Важная роль при лечении патологии кисти отводится реабилитационным мероприятиям, позволяющим минимизировать функциональные нарушения, возникающие в результате повреждений или гнойных заболеваний кисти [49–51].

Хирургическая обработка патологического очага — краеугольный камень при лечении гнойных заболеваний и осложненных инфекцией травматических повреждений кисти — характеризуется рядом особенностей. Сложное анатомическое строение с большим количеством суставов, сухожилий, нервов и клетчаточных пространств определяет необходимость использования особых подходов и доступов к гнойным очагам. В гнойной хирургии кисти важнейшее значение придается малотравматичности хирургического доступа и учету условий для последующего заживления ран [40, 52]. Хорошее кровоснабжение кисти дает возможность в значительном числе случаев завершать проведение хирургической обработки наложением первичного шва, дополняемого, как правило, дренажно-промывной системой [10, 48]. При невозможности однократной хирургической санации используют тактику повторных хирургических обработок, швы не накладывают. Вопрос о возможности и целесообразности хирургического закрытия ран на заключительном этапе лечения решают в индивидуальном порядке с учетом размера, локализации раны, сопутствующей патологии пациентов [10, 53]. Спектр хирургических вмешательств, направленных на закрытие ран в области кисти, очень широк. Приоритет от-

дается операциям, способствующим восстановлению полноценного кожного покрова [54–56]. Среди них пластика местными тканями обладает значимыми преимуществами, однако в условиях их дефицита, что в целом характерно для кисти, применяются вмешательства, связанные с перемещением полнослойных кожных лоскутов на питающей ножке. Это могут быть как региональные лоскуты с предплечья, так и лоскуты с отдаленных частей тела: на временной питающей ножке или микрососудистых анастомозах. При невозможности выполнения полнослойной кожной пластики выбирают пластику расщепленным аутодермотрансплантатом [57, 58]. Разнообразные кожно-пластические операции будут детально рассмотрены в соответствующих разделах настоящей книги.

Хорошая визуализация во время проведения хирургических вмешательств на кисти достигается не только с помощью оптимального оперативного доступа, но и за счет обескровливания конечности на время операции благодаря применению пневмоманжеты с рабочим давлением 220–250 мм рт.ст. (рис. 4). Продолжительность периода ишемии не должна превышать 1 ч, что необходимо учитывать во время операции.

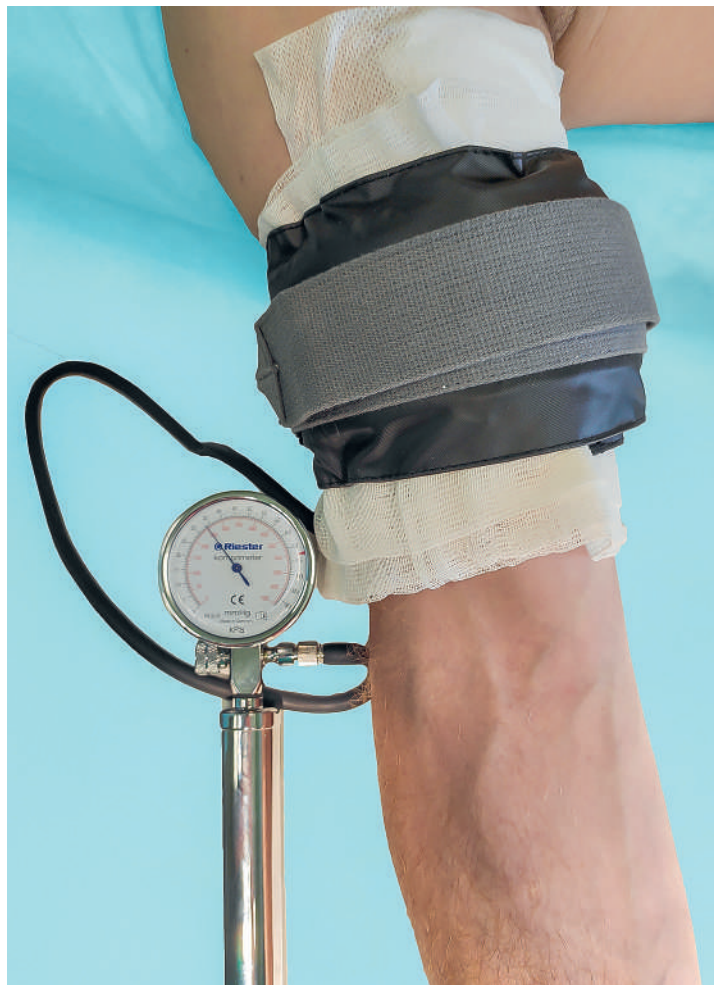

Рис. 4. Пневмоманжета, используемая для обескровливания кисти во время операций

При проведении местного лечения ран после хирургической обработки может быть использован весь основной спектр существующих методик от низкочастотного ультразвука и излучения лазера до плазменного потока и отрицательного давления (*negative pressure wound therapy*) [19, 59–61].

Антибактериальная терапия базируется на результатах микробиологического анализа. Однако с учетом существенных задержек в их получении или отсутствия роста бактериальной флоры стартовая антибактериальная терапия, как правило, носит эмпирический характер [62, 63]. В ее основу положены результаты ранее проведенных исследований, а также данные о том, что характер раневой микрофлоры зависит и от причин, приведших к возникновению гнойного процесса [64–67]. Такие факторы, как высокая частота случаев полимикробной инфекции, возрастающая роль грамотрицательной микрофлоры, значительное число отрицательных результатов микробиологических исследований при гнойных заболеваниях кисти, определяют целесообразность использования при стартовой эмпи-

рической терапии препаратов широкого спектра действия или комбинации антибиотиков. Нельзя не отметить, что учитываются их доступность, стоимость, частота возникновения и характер побочных эффектов [46, 68]. Наиболее часто назначаемые антибактериальные препараты при хирургических инфекциях кисти представлены в **табл. 1**.

Таким образом, хирургические инфекции кисти — распространенная патология, требующая своевременной диагностики и незамедлительной хирургической помощи. Анатомические особенности кисти определяют необходимость соблюдения ряда условий при проведении хирургических вмешательств, что выделяет гнойную хирургию кисти в особый раздел хирургической специальности, занимающейся вопросами лечения гнойных заболеваний и гнойных осложнений разной локализации. В дальнейших разделах настоящего издания будут проиллюстрированы основные подходы к хирургическому лечению различных гнойных заболеваний кисти, а также глубоких отморожений.

**Таблица 1.** Антибиотики, наиболее часто использующиеся при лечении пациентов с гнойными заболеваниями кисти

АНТИБАКТЕРИАЛЬНЫЙ ПРЕПАРАТ	ФАРМАКОЛОГИЧЕСКАЯ ГРУППА	ОСОБЕННОСТИ АНТИМИКРОБНОГО СПЕКТРА
Амоксициллин/клавуланат	$\beta$ -Лактамы, пенициллины, ингибиторозащищенные	Широкий спектр действия, без MRSA
Ампициллин/сульбактам	$\beta$ -Лактамы, пенициллины, ингибиторозащищенные	Широкий спектр действия, без MRSA
Ванкомицин	Гликопептиды	MRSA, грамположительная флора
Гентамицин	Аминогликозиды	Широкий спектр действия, без MRSA
Даптомицин	Циклические липопептиды	MRSA, широкий спектр действия
Клиндамицин	Линкозамиды	Метициллин-чувствительный <i>Staphylococcus aureus</i> , <i>Streptococcus spp.</i> , анаэробы
Линезолид	Оксазолидиноны	MRSA, грамположительная флора
Оксациллин	$\beta$ -Лактамы, пенициллины	Метициллин-чувствительный <i>Staphylococcus aureus</i> , <i>Streptococcus spp.</i>
Цефазолин	$\beta$ -Лактамы, цефалоспорины	Метициллин-чувствительный <i>Staphylococcus aureus</i> , <i>Streptococcus spp.</i>
Цефтаролин	$\beta$ -Лактамы, цефалоспорины	MRSA, широкий спектр действия
Цефтриаксон	$\beta$ -Лактамы, цефалоспорины	Широкий спектр действия, без MRSA
Ципрофлоксацин	Фторхинолоны	Широкий спектр действия, без MRSA



## ГНОЙНЫЕ ЗАБОЛЕВАНИЯ ПАЛЬЦЕВ — ПАНАРИЦИИ

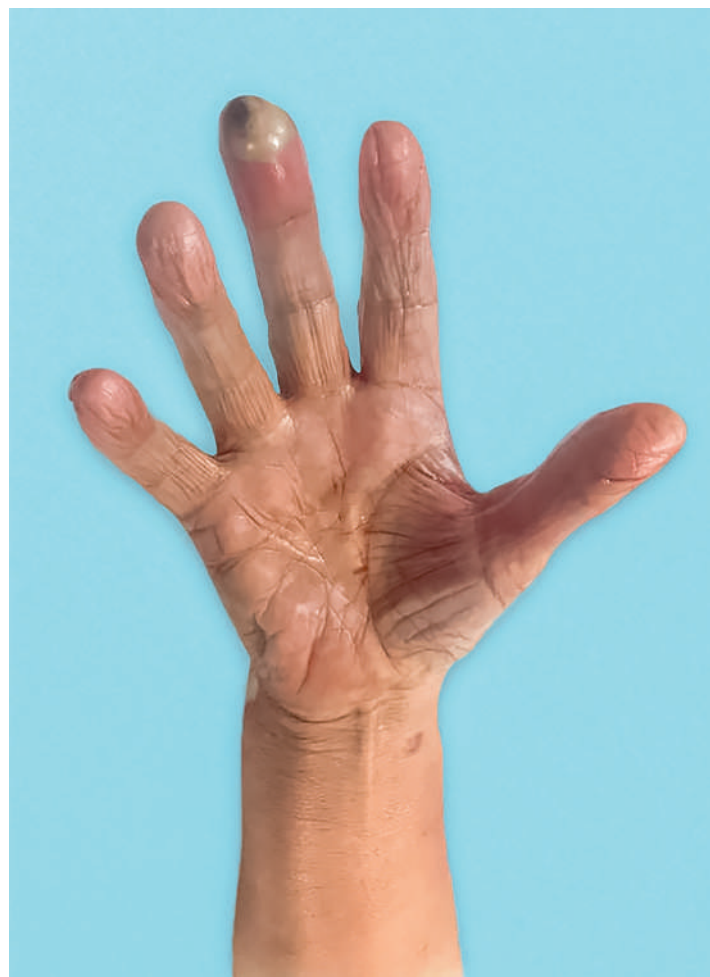С точки зрения существующего определения **панариций** представляет собой гнойное воспаление тканей пальца. Однако палец — это сложное анатомическое образование, включающее в себя несколько костей, суставов, сухожилий, их синовиальных влагалищ. Функциональная специфика определенным образом повлияла и на условия распространения инфекции при входных воротах различной локализации. Все это привело к тому, что возникающий гнойный процесс при инфицировании тканей пальца может захватывать определенные анатомические образования, что и нашло отражение в классификации форм панариция.

### 2.1. Поверхностные формы панариция

Среди **поверхностных форм** панариция выделяют **кожный, подкожный, подногтевой панариций и паронихию** — воспаление околоногтевого валика [45]. В классификации *H. Brown (1978)* им соответствуют две формы: *felon, paronychia* [5, 45]. Для поверхностных форм воспаления характерно преобладание местных воспалительных проявлений над общими. Кожный и подкожный виды панариция чаще возникают на ладонной поверхности, что связано с высокой частотой ее травматизации. В большинстве случаев поражаются большой и указательный пальцы, играющие ведущую роль в функции кисти [40, 69].

Для **кожного панариция** характерно внутрикожное расположение очага воспаления чаще на ладонной поверхности ногтевой фаланги. Образующийся гной отслаивает эпидермис с формированием пустулы. Ограниченный характер патологического процесса определяет и умерен-

ную по сравнению с другими формами панариция выраженность клинических проявлений. К ним относятся: пульсирующая боль умеренной интенсивности, гиперемия кожи, локальный отек и ограничение движений, обусловленное усилением боли. Для стадии гнойного воспаления типично образование имеющей характерный вид пустулы с перифокальным отеком и гиперемией. В редких случаях могут наблюдаться явления лимфангита и регионарного лимфаденита (**рис. 5**).



**Рис. 5.** Кожный панариций ногтевой фаланги III пальца

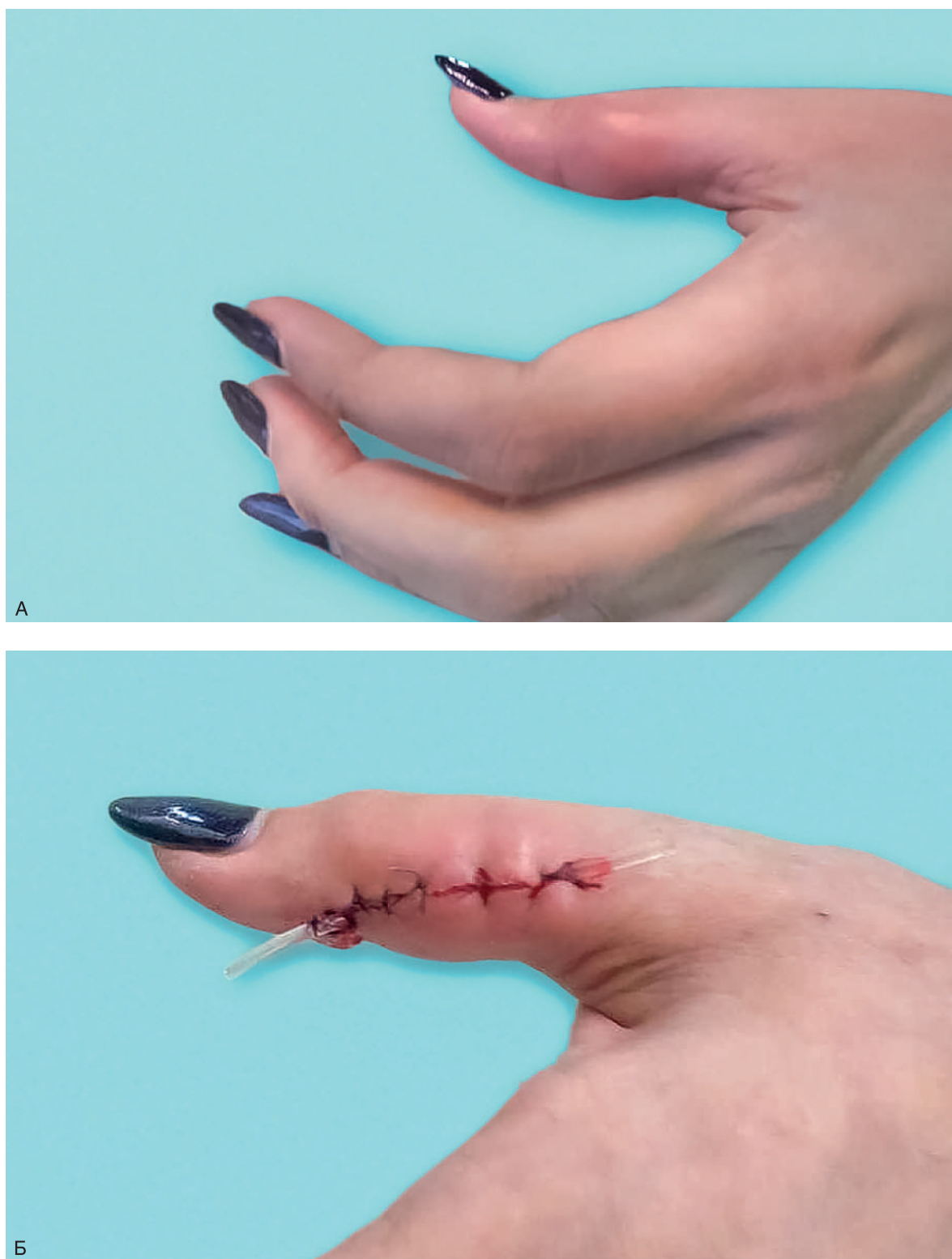

Оперативное лечение заключается в иссечении отслоившегося эпидермиса, после чего на фоне местного лечения воспаление быстро стихает. Всегда следует помнить о возможности сочетанной кожно-подкожной формы панариция, при которой гной из подкожной жировой клетчатки через точечное отверстие в дерме отслаивает эпидермис, имитируя кожный панариций. Название этой формы — «по типу запонки» — наилучшим образом отражает характер распространения гноя. Данный вариант заболевания не всегда можно распознать до операции, да и во время оперативного вмешательства возможны диагностические ошибки, результатом которых может стать недостаточная по объему операция. Такие диагностические приемы, как точечная инструментальная пальпация тканей вокруг пустулы и тщательная интраоперационная ревизия дермы после иссечения отслоившегося эпидермиса, помогут поставить правильный диагноз.

**Подкожный панариций** относится к числу самых распространенных форм панариция. Воспалительный процесс в этом случае локализуется в подкожной жировой клетчатке преимущественно по ладонной поверхности. Нельзя не отметить важную анатомическую особенность этой области. Ладонная жировая клетчатка пальцев разделена на ячейки соединительнотканными тяжами, идущими от дермы к надкостнице ногтевой фаланги и к синовиальному влагалищу сгибателя пальца в области средней и основной фаланг. Подобное строение способствует распространению инфекции при подкожном панариции в глубину с развитием в случае несвоевременного или неадекватного хирургического лечения костного панариция, артрита межфалангового сустава, тендовагинита сгибателя пальца. Возникновение воспалительного процесса в ограниченном соединительнотканном пространстве приводит к сильной боли, а нарушения микроциркуляции к прогрессирующему некрозу тканей. Для подкожного панариция любой локализации характерны выраженный отек пальца, гиперемия кожи и ограничение движений из-за боли. Границы распространения гнойного процесса помогает установить инструментальная пальпация, обычно для этого используется пуговчатый зонд. Наряду с местными симптомами воспаления могут отмечаться и общие: лихорадка, лейкоцитоз в общем анализе крови. Диагноз ставится на основании характерных клинических данных и определяет показания к проведению экстренного оперативного вмешательства. При отсутствии противопоказаний

используется проводниковая анестезия по Лукашевичу—Оберсту или Усольцевой в зависимости от локализации воспаления. Оперативный доступ предполагает клюшкообразный разрез на ногтевой фаланге или продольные разрезы по переднебоковым поверхностям в области средней и основной фаланг. Выполняется ревизия гнойного очага, позволяющая исключить распространение гнойного процесса на подлежащие анатомические структуры, и некрэктомию. Радикальность хирургической обработки и нерезко выраженные перифокальные воспалительные изменения с отсутствием расстройств микроциркуляции кожи позволяют завершить операцию дренированием очага тонкими силиконовыми дренажами и наложением первичных швов. Пристальное внимание обращают на хорошую адаптацию краев ран, исключая возникновение явлений ишемии кожи после наложения швов. При отсутствии условий для наложения первичного шва раны дренируют, но не ушивают. После стихания воспалительных явлений они обычно хорошо заживают вторичным натяжением (рис. 6).

**Паронихия** также часто встречается и представляет собой воспаление околоногтевого валика. Обычно она возникает в результате дефектов при выполнении маникюра и травматичном удалении заусенцев, встречаясь у женщин значительно чаще (рис. 7). Развитие воспалительного процесса сопровождается гиперемией, отеком и гипертрофией пораженного околоногтевого валика, который приобретает характерный вид. Гной может прорваться наружу, но в большинстве случаев это приводит лишь к затяжному течению патологического процесса. Также возможно распространение гноя под ногтевую пластинку с развитием подногтевого панариция. Местные воспалительные явления при паронихии преобладают, а общие обычно минимальны или отсутствуют. Консервативное лечение может быть эффективным только на стадии серозного воспаления. Однако с учетом того, что пациенты редко обращаются за медицинской помощью в ранние сроки, основным методом лечения паронихии является хирургический. Операцию проводят под проводниковой анестезией по Лукашевичу—Оберсту, предполагается вскрытие околоногтевого валика с учетом распространенности воспаления (рис. 8). После удаления гноя и некрэктомии проводят тщательную ревизию раны, чтобы не пропустить распространение гноя под основание ногтевой пластинки и обеспечить условия для эффективного дренирования. Наличие гноя под основанием ногтевой пластинки служит показанием для ее резекции

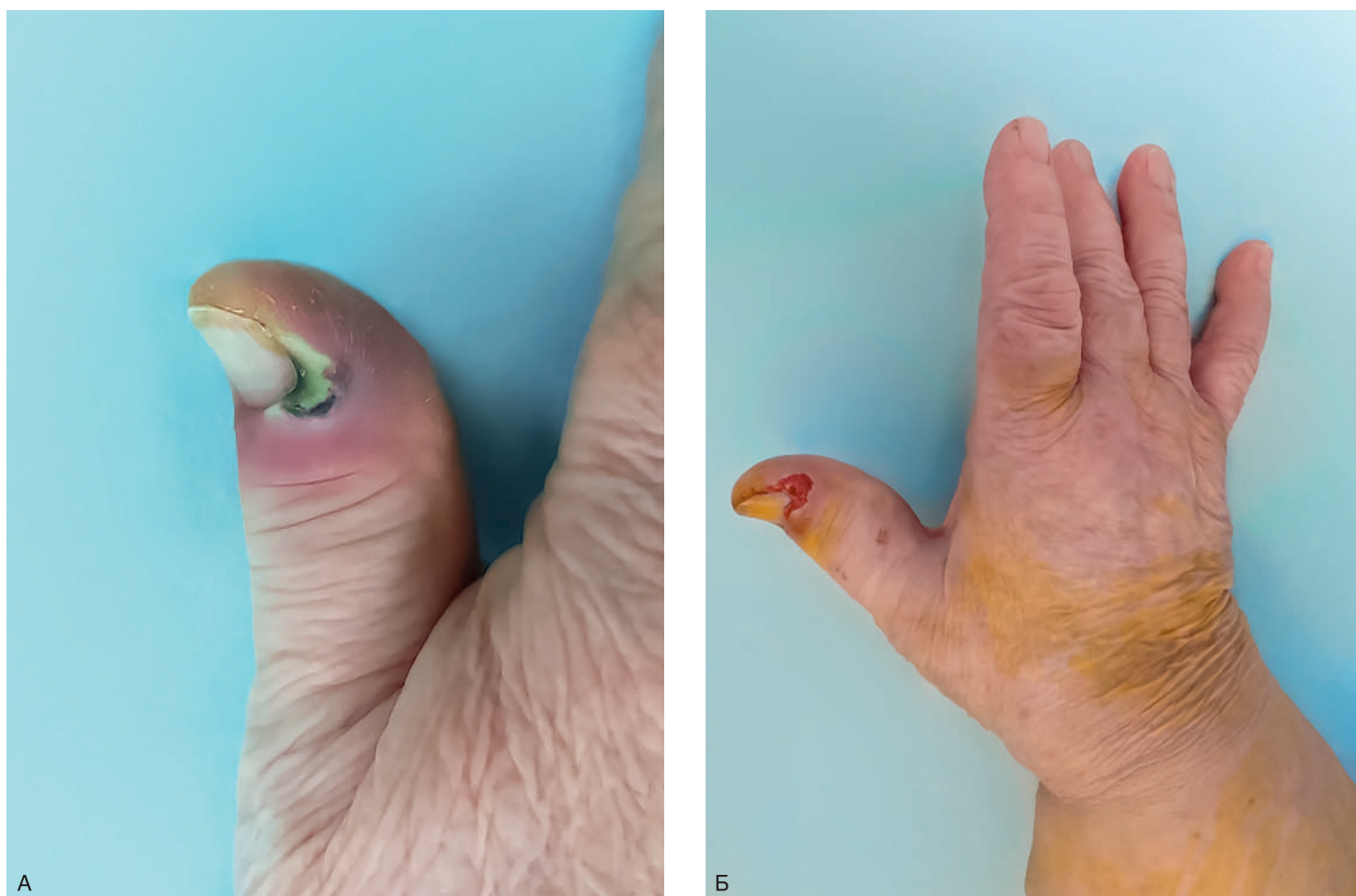

**Рис. 6.** Подкожный панариций основной фаланги I пальца: А — при госпитализации; Б — после операции

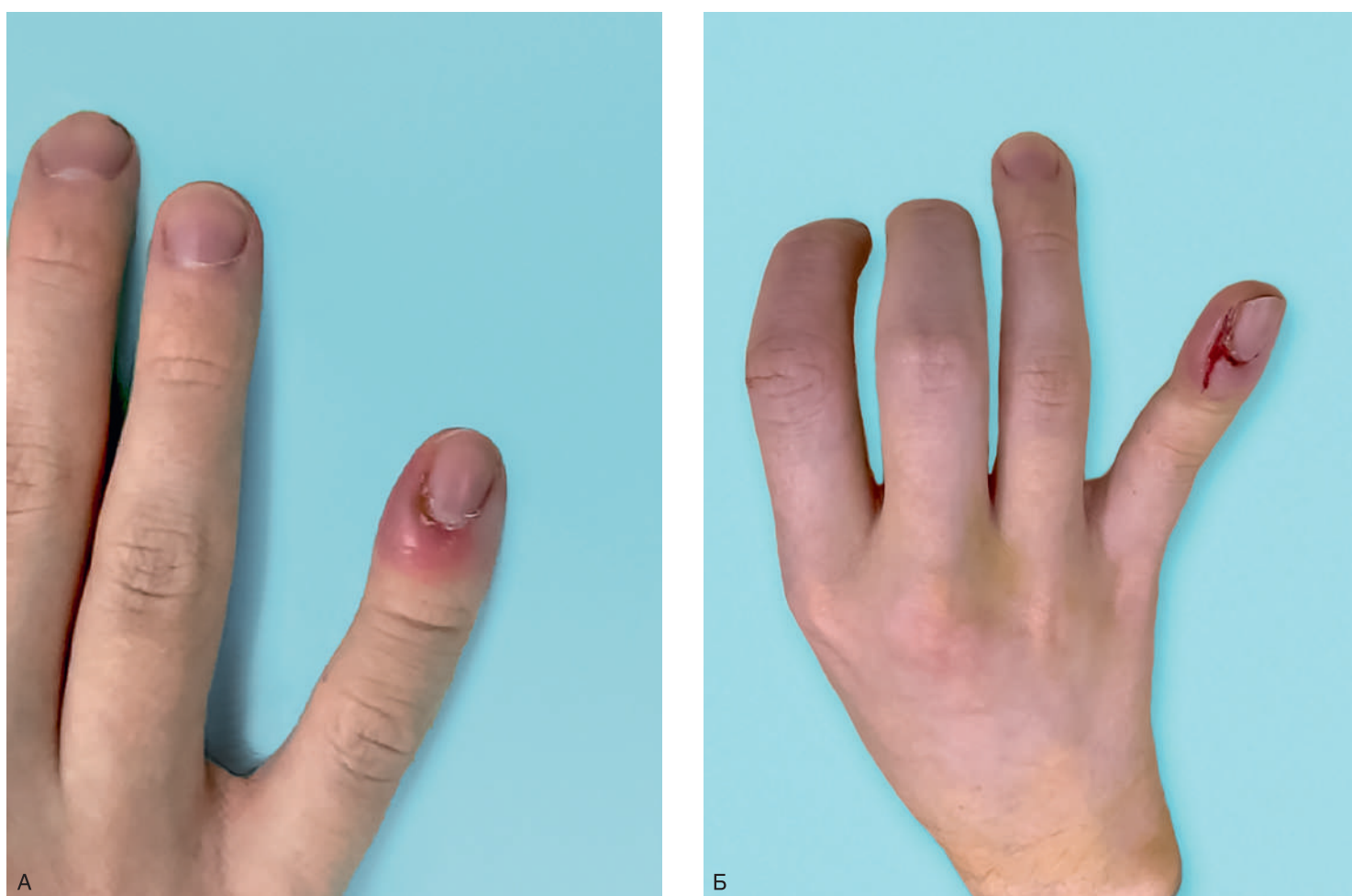
в пределах отслойки. После хирургической санации гнойного очага швы, как правило, не накладывают. Рана заживает вторичным натяжением. При этом важно не допустить преждевременного сближения ее краев с формированием остаточной полости, которая может стать причиной хронического течения воспалительного процесса.

**Подногтевой панариций** развивается в результате колотых ранений, проникающих под ногтевую пластинку, или при нагноении посттравматической подногтевой гематомы. Диагноз устанавливается на основании характерных

клинических данных, когда гной просвечивает через ногтевую пластинку (маникюр может затруднять визуализацию очага), а нажатие на нее вызывает резкое усиление боли (**рис. 9**). Объем оперативного вмешательства, проводимого под проводниковой анестезией, учитывает характер распространения гноя под ногтевой пластинкой. Ее полное удаление целесообразно только в случаях тотального распространения гноя и отслойки пластинки. Во всех остальных случаях оправданы различные виды ее резекции. Это может быть как клиновидная резекция, так и удаление



**Рис. 7.** Паронихия I пальца у пациентки с сахарным диабетом 2 типа: А — при госпитализации; Б — после операции



**Рис. 8.** Паронихия V пальца: А — при госпитализации; Б — после операции