

## Глава 5

# КЛИНИКА И ДИАГНОСТИКА НЕСТАБИЛЬНОСТИ КОЛЕННОГО СУСТАВА

### 5.1. ТРАВМАТИЧЕСКАЯ СВЯЗОЧНО-КАПСУЛЯРНАЯ НЕСТАБИЛЬНОСТЬ

Диагностика разрыва сумочно-связочного аппарата коленного сустава представляет серьезные трудности даже для специалистов высокой квалификации, на это справедливо указывают многие исследователи: Б. И. Кудрин с соавт. (1985); Д. Д. Таджиев, Л. Л. Силин, А. Д. Мошенский (1985); Ю. В. Ларцев, Г. П. Котельников (1997); Pellacci F. (1983); Skeminger R. F., Zeatner R. P. (1984); Konn Getall (1985). Затрудняет диагностику то обстоятельство, что у большинства пострадавших повреждения коленного сустава носят множественный характер. В различной степени страдают все анатомические образования коленного сустава, особенно мягкие ткани. Это ведет к полиморфизму симптомов, наслоению одного признака на другой. Так, А. П. Чернов и соавт. (1996) считают, что широкий круг врачей недостаточно знаком с диагностикой посттравматической нестабильности коленного сустава. Сложность диагностики заключается в том, что стабильность в суставе обеспечивается как пассивными стабилизаторами – связками, так и активными – мышцами. Они до определенного времени компенсируют несостоятельность сумочно-связочного аппарата коленного сустава, что особенно характерно для тренированных людей.

Стремление хирурга поставить правильный диагноз в ранние сроки после травмы обусловлено необходимостью своевременного начала целенаправленных восстановительных мероприятий. Это улучшает исход лечения и имеет важное социально-экономическое значение. Именно с таких позиций мы рассматриваем вопрос о поиске возможностей улучшения диагностики данной патологии. Для этого мы применили комплексный подход к определению посттравматической нестабильности коленного сустава, рассматривая последний как сложную функциональную систему. Предлагаемый подход включает в себя тщательное клиническое обследование больного, широкое применение дополнительных современных методов обследования (подография, электромиография, электротермометрия, реовазография, артроскопия); использование предложенных нами (Котельников Г. П., 1998) информативных способов диагностики с обработкой полученных количественных данных на ЭВМ с помощью системного многофакторного анализа и построением математических моделей изучаемых процессов. Это позволило объективно оценить функциональное состояние сустава с уточнением повреждений конкретных анатомических образований.

Важное место в комплексном подходе к диагностике заболевания отведено опросу больного. В результате анализа клинических данных самую многочисленную группу травм составляют повреждения от воздействий чрезмерной механической силы. В свою очередь, мы посчитали целесообразным выделить «непрямой косвенный» механизм воздействия, возникающий вследствие некоординированных резких движений. В подобных ситуациях образуется ударно-тангенциальное давление между латеральным и медиальным мышелками с их разворотом. При опросе выяснилось, что у некоторых пациентов не было одномоментной сильной травмы. Причиной нестабильности коленного сустава

стали большие, постоянные функциональные перегрузки. Это длительно повторяющиеся, малоощутимые травмы отдельных структур коленного сустава приводят к патологическим изменениям в окружающих тканях, в том числе связок. В конечном счете в суставах прогрессирует артроз и развивается функциональная недостаточность связок. В дополнение к деструктивным процессам как результат постоянного защитного гипертонуса развивается атрофия мышц, окружающих сустав. Результатом этой патологической цепи является нестабильность сустава. В комплексном обследовании большое значение придать осмотру большого и правильной трактовке симптомов, свидетельствующих о повреждении тканей сустава. В настоящее время известны десятки признаков и симптомов, которые могут наблюдаться при нестабильности коленного сустава. Кроме общеизвестных, в комплексном обследовании больных применяли разработанные нами способы диагностики.

Так, Г. П. Котельников предложил новый способ выявления разрыва передней крестообразной связки коленного сустава. Известно, что при постановке диагноза травматологи встречаются с особыми сложностями, если повреждения крестообразной связки возникают у тренированных людей. В ответ на попытку проверить наличие симптома «переднего выдвигающего ящика» рефлекторно и в связи с болезненностью мышцы напрягаются, компенсируя недостаточность связок. Наш способ позволяет с высокой точностью выявлять и документировать наличие симптома «переднего выдвигающего ящика» при разрыве или растяжении передней крестообразной связки. Осуществляют его следующим образом. Пациента укладывают на кушетку. Здоровую ногу сгибают в коленном суставе под острым углом. Больную ногу кладут на нее областью подколенной ямки. Просят пациента расслабить мышцы и плавно надавливают на дистальный отдел голени сверху вниз. При разрыве связки проксимальный отдел голени легко смещается кпереди (рис. 28).

Такой несложный способ позволяет не только диагностировать, но и документировать наличие смещения голени кпереди посредством рентгенографии (рис. 29). По нашему мнению, этот прием настолько прост, что доступен не только для травматологов, но и хирургов общего профиля. Это имеет большое значение при проведении диспансерных осмотров больших групп населения.

Для обеспечения возможности диагностики повреждений любой связки коленного сустава мы (Котельников Г. П., Чернов А. П., а. с. № 1323091 от 15.03.97) разработали универсальное устройство, которое позволяет обеспечивать дозированное, не наносящее дополнительных травм смещение суставных

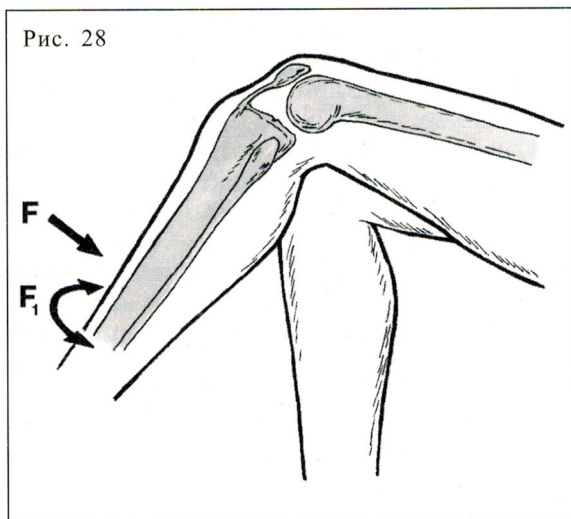


Рис. 28

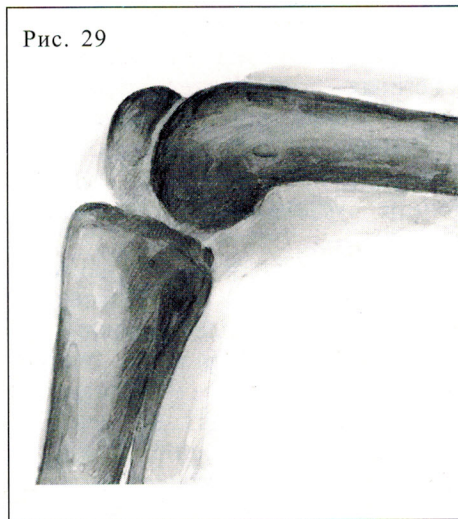


Рис. 29

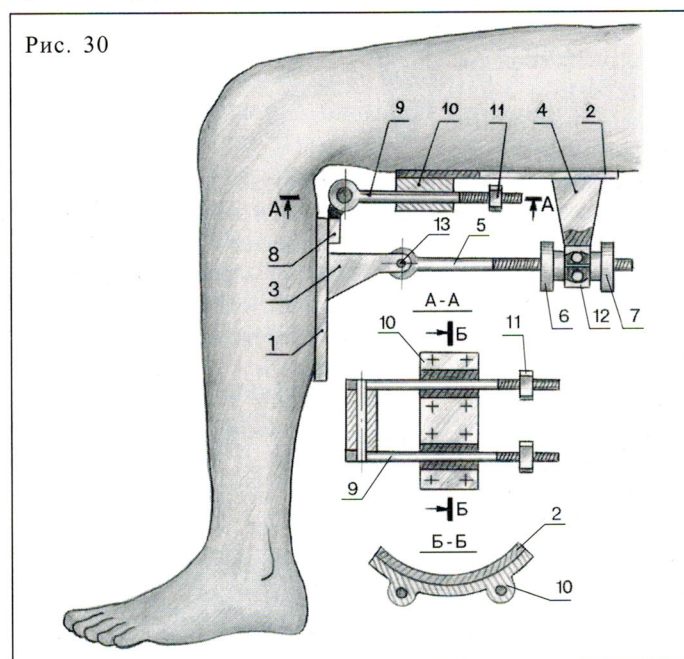
**Рис. 28.**  
Способ определения симптома «переднего выдвигающего ящика» по Г. П. Котельникову  
 $F$ ,  $F_1$  — направления приложения силы

**Рис. 29.**  
Наш способ выявления разрыва передней крестообразной связки. Голень смещена кпереди. Рентгенограмма

поверхностей большеберцовой кости и бедра относительно друг друга в переднезаднем, боковых направлениях и фиксировать их в смещенном состоянии, подтверждая разрыв той или иной связки. Устройство содержит пластины 1 и 2 (рис. 30, 31). На пластинах установлены упоры 3 и 4, которые соединены между собой винтовой парой в виде резьбовой тяги 5 и гаек 6 и 7. Резьбовая тяга соединена с упорами посредством шарниров 12 и 13. Пластины крепятся между собой также шарниром в виде вращательной пары со звеньями 8 и 9. Звено 8 закреплено неподвижно на пластине 1, а звено 9 выполнено в виде штока, который установлен в направляющем отверстии кронштейна 10. Он заделан неподвижно на пластине 2. На свободном конце штока выполнена резьба и установлен ограничитель в виде гайки 11.

Для диагностики повреждения крестообразных связок устройство фиксируют с помощью ремней на согнутой под углом 90° конечности, причем пластину 1 устанавливают на задней поверхности верхней трети голени, пластину 2 — на задней поверхности верхней трети бедра. Стопа упирается в неподвижный предмет (рис. 32). Ограничитель устанавливают в необходимое положение,

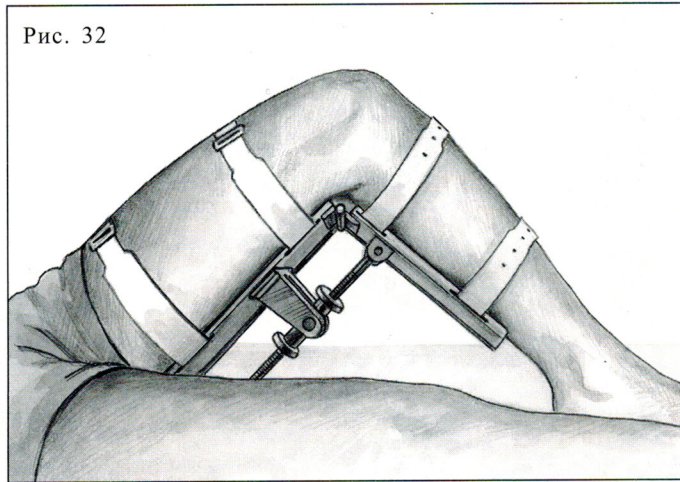

обеспечивающее достаточный для диагностирования ход штока 9. Вращая гайки 6 и 7 (в зависимости от направления смещения), сдвигают пластину 1 вместе с голенью относительно пластины 2 и бедра. Шарнирное соединение винтовой тяги с упорами позволяет изменить угол наклона между пластинами, что необходимо для установки устройства на конечность больного с индивидуальными анатомическими формами мягких тканей бедра и голени. Смещение производят медленно, дозированно, до появления непри-

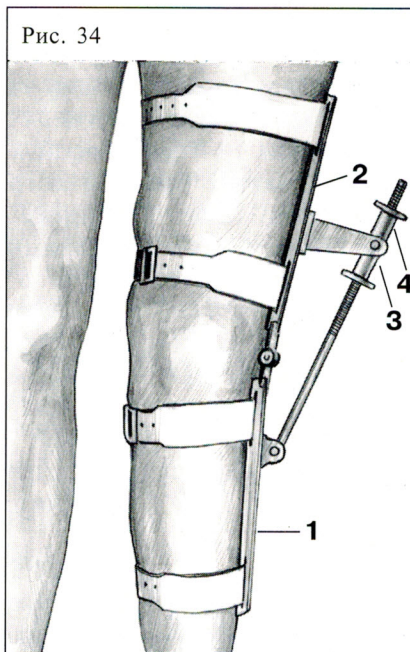



**Рис. 30.**  
Схема универсального устройства

**Рис. 31.**  
Общий вид универсального устройства

**Рис. 32.**  
Фиксация универсального устройства для выявления разрыва передней крестообразной связки

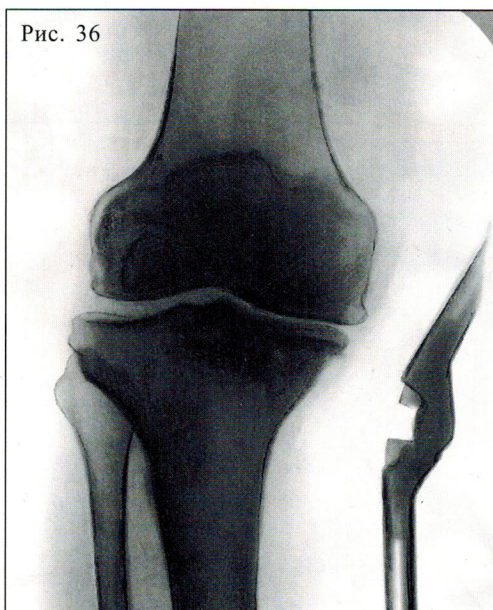
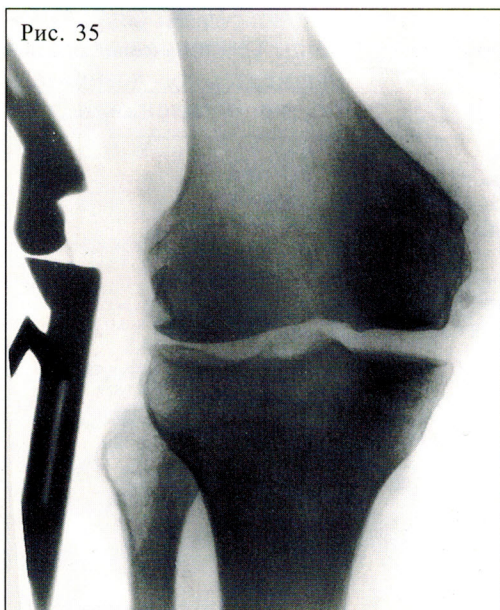




ятных ощущений в суставе. Кроме визуальной констатации наличия симптома «выдвижного ящика», проводят рентгенографию и при необходимости фотографирование коленного сустава (рис. 33).

Для диагностики разрыва боковых связок устройство устанавливают соответственно с наружной или внутренней стороны конечности (рис. 34). Пластины 1 крепят ремнями за голень, пластину 2 — за бедро. Так же медленно, дозированно вращают гайки 3 и 4, изменяя положение первой пластины относительно второй, а вместе с ней и голени относительно бедра. Делают рентгенограммы. Расширение суставной щели со стороны предполагаемого повреждения позволяет судить о разрыве определенной связки. Расширение суставной щели с внутренней стороны свидетельствует о разрыве внутренней боковой связки (рис. 35), с наружной — наружной боковой (рис. 36).

Кроме предложенных нами способов диагностики нестабильности коленного сустава, в комплексном обследовании больных широко использовали предложенные сотрудниками клиники симптомы. Они явились итогом многолетних наблюдений (Краснов А. Ф., 1991; Ковалев Е. В., 1983; Котельников Г. П., 1987; Ларцев Ю. В., 1997; Ардатов С. В., 1997; Нагога А. Г., 1998).



**Рис. 33.**  
Смещение костей голени кпереди с помощью универсального устройства при разрыве передней крестообразной связки.  
Рентгенограмма

**Рис. 34.**  
Фиксация универсального устройства для выявления разрыва внутренней коллатеральной связки

**Рис. 35.**  
Выявление разрыва внутренней коллатеральной связки с помощью универсального устройства.  
Рентгенограмма

**Рис. 36.**  
Выявление разрыва наружной коллатеральной связки с помощью универсального устройства.  
Рентгенограмма

**Симптом «серпа»** – наличие опухолевидных образований по обе стороны от связки надколенника в виде полукольца с обращенной книзу вогнутостью. Серповидные изменения рельефа коленного сустава объясняются разрастанием парапателлярной клетчатки при внутрисуставных повреждениях. По данным А. Ф. Краснова (1969), жировая клетчатка обладает способностью, разрастаясь, прикрывать воспаленный или поврежденный участок в суставе по аналогии с сальником брюшной полости при возникновении патологии в ней. Становясь избыточной, клетчатка ущемляется между суставными поверхностями, появляются боли, ограничение разгибания сустава. Она-то и контурируется на передней поверхности сустава в виде «серпа».

**Симптом «зацепки»** – мешающее движению ощущение в суставе. Наличие этого симптома мы объясняем механическими и рефлекторными факторами. Во время движения в коленном суставе неровная суставная поверхность смещается вверх или вниз. Появляющиеся при деструктивных процессах сустава костно-хрящевые разрастания в виде губ зацепляются за подобные неровности надколенника, что приводит к механическим затруднениям при движении. Между неравностями надколенника и бедренной кости может попасть гипертрофированная воспаленная синовиальная оболочка, что вызывает острые боли, постоянные либо имитирующие симптом блокады.

**Симптом «пассивной блокады»** коленного сустава – проверяется в положении пациента стоя при ротации голени кнаружи (пятки вместе) и одновременном максимальном разгибании коленных суставов. Положительный симптом характеризуется болью в области внутренней суставной щели. Анатомо-физиологическое обоснование этого клинического признака: при ротации переразогнутой голени происходит пассивное натяжение поврежденного мениска. Он ущемляется между суставными поверхностями, увлекая за собой хронически воспаленную синовиальную оболочку. Этот симптом больше выражен у больных с разрывом передней крестообразной связки, так как предел угла ротации голени у них увеличен, по нашим наблюдениям, на  $10^\circ$ .

**Симптом «ступени»** – *проявляется при пассивном смещении надколенника вниз от бедра к голени. Из-за артрозных разрастаний надколенник цепляется за бедренную кость. При смещении коленной чашечки вниз врач при осмотре пациента руками неожиданно ощущает провал («ступень»).*

Выявленные в нашей клинике симптомы, возникающие при повреждении сустава, обладают высокой информативностью, особенно для уточнения диагноза, что позволяет начать своевременные целенаправленные восстановительные мероприятия.

Определенное значение в уточнении диагноза имеют и дополнительные методы исследования: электромиография, реовазография, подография, электротермометрия, рентгенография, артроскопия. Однако не стоит, видимо, переоценивать значение этих методов. Их целесообразно применять на заключительном этапе обследования больных, в неясных, сложных случаях. Они важны при восстановительном лечении в послеоперационном периоде. Определенным подспорьем они послужили и при разработке новой классификации нестабильности, о чем подробно будет сказано в дальнейшем.

Изучение клинических симптомов, данных рентгенографии, электромиографии, реовазографии, подографии, электротермометрии, артроскопии позволило дать обобщенную картину функциональности состояния нижних конечностей у больных с нестабильностью коленного сустава.

На основании анализа вышеприведенных данных нами (Котельников Г. П.) разработана классификация относительной нестабильности коленного сустава с выделением *компенсированной, субкомпенсированной и декомпенсированной форм.*

В основу нашей классификации положен принцип оценки степени выраженности морфо-функциональных нарушений анатомических образований, составляющих функциональную систему коленного сустава. Такой подход оказался возможным при условии комплексного изучения результатов клинического обследования больных, а также морфо-функциональных показателей состояния тканей сустава и окружающих мышц. Многие методы дают только количественную информацию о функции травмированного сустава, поэтому для объективной оценки состояния тканей мы применяем современный методологический подход с использованием системного многофакторного анализа (Котельников Г. П., Углова М. В., Углов Б. А., 1993). Многомерные количественные характеристики переводят в относительные, сопоставимые путем вычисления относительной разницы  $\hat{x}_i$  каждого из параметров (средних арифметических значений  $\hat{x}$ ) группировок и параметров одной из группировок, принятых за норму  $x_0$ , по формуле

$$\hat{x}_i = \frac{\bar{x}_i - \bar{x}_0}{x_0}.$$

В связи с тем, что степень весомости отдельных параметров в обеспечении изучаемого процесса неравнозначна, вычисляют коэффициент влияния  $\rho_i$  каждого из изученных параметров во всех группировках:

$$\rho_i = \frac{0,01}{\sigma_i^2},$$

где  $\sigma_i$  — среднеквадратичное отклонение  $\hat{x}_i$ , вычисляемое по формуле

$$\sigma_i^2 = \frac{\sqrt{(\sigma_i^2 - \sigma_0^2)^2}}{\bar{x}_0^2},$$

где  $\sigma_0$  — среднеквадратичное отклонение среднего арифметического значения  $x_0$ , а  $\sigma_i$  — среднеквадратичное отклонение среднеарифметического  $\hat{x}_i$ . По полученным данным рассчитывают среднее взвешенное  $\hat{X}_{Bi}$  для каждой группировки — величину, интегрально характеризующую в относительных единицах всю группировку:

$$\hat{X}_{Bi} = \frac{\sum \rho_i \hat{x}_i}{\sum \rho_i},$$

то есть определяется отношение суммы произведений коэффициентов влияния  $\rho_i$  на относительные разности  $\hat{x}_i$  к сумме коэффициентов влияния всех изученных количественных параметров.

По полученным результатам строят графическую зависимость взвешенных средних величин от временного процесса, стадии заболевания или других заданных факторов. К полученной графической зависимости подбирают аналитическую закономерность (линейная, нелинейная, вероятностная и т. д.).

Графическая зависимость и ее аналитическое описание представляют собой математическую модель изучаемого вопроса. Адекватность модели проверяют критерием Фишера—Седекора. Полученная модель изучаемого процесса позволяет определить его динамику и характер, подтвердить правильность проведения логических группировок, выяснить значимость отдельных факторов. Такой анализ дает возможность по многочисленным количественным данным вычислить интегральные показатели и сопоставить их с тарифовочными.

Тщательно изучив данные количественного обследования, а также вычисленные интегральные показатели, мы выявили три формы посттравматической нестабильности коленного сустава: *компенсированную, субкомпенсированную и декомпенсированную*. Такая классификация является более универсальной, так как позволяет судить не только о степени морфо-функциональных изменений тканей сустава, но и о повреждениях его конкретных анатомических структур, плоскостях смещения голени — то есть признаках, по отдельности заложенных в существующих классификациях. Особенно важно, что диагноз, поставленный в соответствии с предложенной классификацией, позволяет планировать сроки предоперационной подготовки, более точно выбирать способ операции, тактику ведения больных в пред- и послеоперационном периодах.

Тщательное изучение качественных результатов клинического обследования и проведение системного многофакторного анализа с вычислением интегральных показателей по массиву полученных количественных диагностических данных способствовало выявлению определенной закономерности изменений в суставе, зависящей от формы нестабильности.

**Компенсированная форма.** У больных с компенсированной формой нестабильности коленного сустава большинство качественных показателей были близкими к норме (табл. 6). Клинически почти не определялась атрофия мышц, их сила оценивалась пятью баллами. Жалобы были незначительными. Лишь применение предложенного нами способа и устройства для определения нестабильности в суставе позволяло констатировать патологию. На рентгенограммах имелись незначительные изменения, характерные для развития артроза I стадии или соответствующие возрасту. При артроскопии обнаруживали повреждения конкретных анатомических структур: передней крестообразной связки (рис. 37), мениска, незначительное разрастание жировой ткани. Микроскопическое исследование тканей, взятых во время операции, свидетельствовало об изменениях в синовиальной оболочке. Отмечалась умеренная гиперемия кровных клеток и очаговая лимфогистиоцитарная периваскулярная инфильтрация. В отдельных полях встречались участки мукоидной дезорганизации. Жировая ткань сохраняла обычное гистологическое строение. Изучение показателей функционального и биомеханического обследования больных свидетельствовало, что отклонения от контрольных цифр были незначительными (табл. 7).

Рис. 37

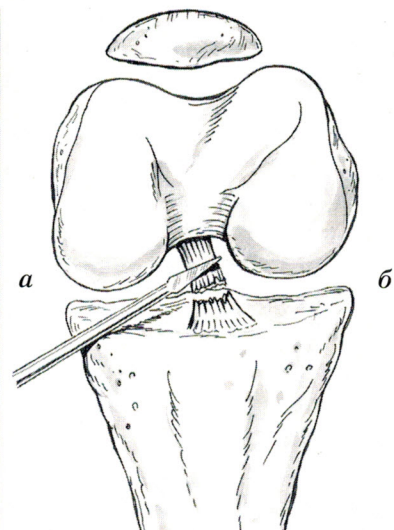
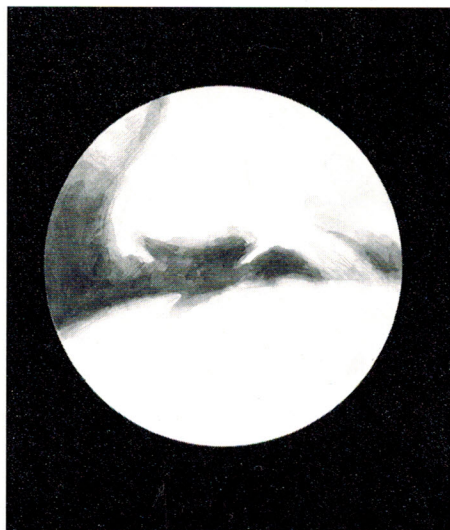


Рис. 37.  
Повреждение передней  
крестообразной связки:  
а — вид через артроскоп;  
б — скиаграмма