

# ОГЛАВЛЕНИЕ

Предисловие .....	7
ГЛАВА 1. Состояние проблемы .....	8
1.1. Анатомические особенности строения передней брюшной стенки .....	11
1.2. Общая характеристика и классификации послеоперационных вентральных грыж .....	16
1.3. Способы хирургического лечения послеоперационных вентральных грыж .....	19
1.4. Хирургическое лечение осложненных послеоперационных вентральных грыж .....	24
1.5. Причины рецидива послеоперационных вентральных грыж .....	27
1.6. Синтетические эксплантаты в хирургии послеоперационных вентральных грыж .....	31
1.7. Методы хирургического лечения послеоперационных вентральных грыж с использованием сетчатых эксплантатов .....	39
ГЛАВА 2. Анатомические исследования и их результаты .....	43
2.1. Материалы, методы и результаты анатомических исследований .....	43
2.1.1. Антропометрия .....	44
2.1.2. Лапарометрия .....	44
2.1.3. Анатомическое исследование передней брюшной стенки .....	45
2.1.4. Морфометрия фасциально-мышечно-апоневротического комплекса .....	45
2.1.5. Статистическая обработка данных исследования .....	47
2.2. Исследования биомеханической прочности фасциально-апоневротического комплекса передней брюшной стенки .....	47
2.3. Результаты анатомических исследований .....	51
2.3.1. Результаты антропометрических и лапарометрических исследований .....	51
2.3.2. Результаты исследования фасциально-мышечно-апоневротического комплекса передней брюшной стенки .....	56
2.3.3. Морфометрическая характеристика фасциально-мышечно- апоневротического комплекса мужчин .....	56
2.3.4. Морфометрическая характеристика фасциально-мышечно- апоневротического комплекса женщин .....	62
2.3.5. Результаты изучения особенностей строения белой линии живота .....	66
2.3.6. Морфометрические показатели белой линии живота у мужчин .....	67
2.3.7. Морфометрические показатели белой линии живота у женщин .....	72
2.3.8. Результаты изучения задней стенки влагалища прямой мышцы живота .....	78
2.4. Результаты биомеханических исследований .....	84
2.4.1. Сравнительное исследование прочности фасциально-апоневротического комплекса передней брюшной стенки и сетчатых эксплантатов .....	84
2.4.2. Сравнительные исследования растяжимости фасциально-апоневротического комплекса передней брюшной стенки и сетчатых эксплантатов .....	88

ГЛАВА 3. Характеристика клинических наблюдений и методы хирургического лечения послеоперационных вентральных грыж .....	93
3.1. Основные характеристики больных .....	93
3.2. Характеристика послеоперационных вентральных грыж .....	99
3.3. Методы клинического исследования .....	109
3.4. Обезболивание .....	110
3.5. Применение сетчатого эксплантата при хирургическом лечении послеоперационных вентральных грыж .....	110
3.5.1. Устранение послеоперационных вентральных грыж способом «onlay» .....	110
3.5.2. Устранение послеоперационных вентральных грыж способом «inlay» .....	112
3.5.3. Устранение послеоперационных вентральных грыж способом «sublay» .....	114
ГЛАВА 4. Результаты хирургического лечения больных с послеоперационными вентральными грыжами .....	116
4.1. Результаты хирургического лечения больных с послеоперационными вентральными грыжами традиционными натяжными способами .....	116
4.1.1. Результаты хирургического лечения больных с первичными послеоперационными вентральными грыжами .....	116
4.1.2. Результаты хирургического лечения больных с рецидивными послеоперационными грыжами .....	126
4.1.3. Резюме .....	130
4.2. Результаты хирургического лечения больных с послеоперационными вентральными грыжами с применением сетчатых эксплантатов .....	131
4.2.1. Результаты хирургического лечения больных с первичными послеоперационными вентральными грыжами аллопластическим способом .....	132
4.2.2. Результаты хирургического лечения больных с рецидивными послеоперационными вентральными грыжами аллопластическими способами .....	140
4.2.3. Резюме .....	143
4.3. Особенности послеоперационного лечения больных при применении сетчатого эксплантата .....	145
4.4. Резюме .....	150
ГЛАВА 5. Методы гистологических исследований и их результаты .....	150
5.1. Результаты гистологического исследования апоневрозов переднебоковой группы мышц живота .....	154
5.2. Результаты гистологического исследования апоневрозов переднебоковой группы мышц живота у больных, оперированных по поводу послеоперационных вентральных грыж с применением сетчатого эксплантата .....	156
5.3. Резюме .....	157
Заключение .....	159
Список основной литературы .....	166

## 1.2. ОБЩАЯ ХАРАКТЕРИСТИКА И КЛАССИФИКАЦИИ ПОСЛЕОПЕРАЦИОННЫХ ВЕНТРАЛЬНЫХ ГРЫЖ

Послеоперационные вентральные грыжи возникают после хирургических вмешательств на органах брюшной полости. При этом они являются распространенным заболеванием и составляют от 22 до 26% среди наружных грыж живота, занимая второе место по частоте после паховых (Гатаулин Р. Г. и соавт., 1990; Черенько М. П. и соавт., 1995; Рехачев В. П., 1999; Koontz A., 1963), причем за последние годы наблюдается тенденция к их увеличению в общей структуре хирургической патологии (Майстренко Н. А., Ткаченко А. Н. 1998). Так, за последние 25 лет в связи с возрастающим числом хирургических вмешательств на органах брюшной полости частота послеоперационных вентральных грыж возросла в 9 раз и более (Веронский Г. И., Зотов В. А., 2001; Herszade L., 1999).

Послеоперационная вентральная грыжа может образовываться в любом возрасте (Дерюгина М. С., 1994; Jason A., 1949; Louis D., Stoppa R. 1985). Однако 50–60% больных с послеоперационными вентральными грыжами составляют люди в возрасте от 31 до 60 лет, что свидетельствует о большой социальной значимости проблемы их хирургического лечения (Майстренко Н. А., Ткаченко А. Н., 1998; Houck J. et. al., 1989; Israelson L., 1996).

Послеоперационные вентральные грыжи характеризуются большим разнообразием величины, формы, локализации и течения заболевания, что нашло отражение в классификациях: Н. З. Монакова (1959), А. И. Барышникова (1970), М. Н. Яцентюк (1978, 1980), И. Ф. Бородина (1986), М. Ф. Заривчацкого и В. Ф. Яговкина (1996) и ряда других авторов.

По локализации послеоперационные вентральные грыжи подразделяют на две большие группы: срединные (медиальные) и боковые (латеральные) грыжи (Тоскин К. Д., Жебровский В. В., 1990). Среди срединных грыж выделяют эпи-, мезо-, гипогастральную, смешанную и тотальную грыжи. Боковые грыжи подразделяют на подреберные, подвздошные и поясничные грыжи (Гришин И. Н. и соавт., 1984; Егоров М. А., 1996; Мариев А. И. и соавт., 1998). Кроме того, встречается сочетание срединной и боковой грыж передней брюшной стенки, что, по данным А. И. Мариева и соавт. (2003), встречается в 0,6–4,1% случаев.

Крайне важным является выделение комбинированных или множественных грыж по ходу послеоперационного рубца с числом грыжевых ворот от 2 и более (Полянский Б. А., 1984; Тихонович А. В., 1906). По данным А. И. Мариева (2003), множественные дефекты в области послеоперационного рубца передней брюшной стенки наблюдались у 19,8% больных. Ряд

авторов, например М. Ф. Заривчацкий и В. Ф. Яговкин (1996), такие грыжи именуют по числу грыжевых ворот как одноворотные, двухворотные, трехворотные и т. д. Кроме того, в клинической практике наблюдается сочетание двух и более послеоперационных срединных и боковых грыж (Маят В. С., 1960; Мяннисте Ю., 1990; Якимец В. Н., 1990). Среди 486 больных, по данным А. И. Мариева (2003), такие грыжи наблюдались у 4,1% пациентов.

К. Д. Тоскин и В. В. Жебровский (1990) предлагают делить послеоперационные вентральные грыжи по размерам самого грыжевого выпячивания на малые — до 10 см в диаметре, средние — до 20, большие — до 25 и гигантские — свыше 25 см в диаметре. Эти же авторы различают послеоперационные вентральные грыжи не только по внешним размерам самого грыжевого выпячивания, но и по величине и форме грыжевых ворот. Так, грыжевые ворота до 5 см называют малыми, от 6 до 10 см — средними, от 11 до 15 см — большими и свыше 15 см — очень большими. По данным А. И. Мариева и соавт. (2003), грыжевые ворота при послеоперационных вентральных грыжах более 10 см наблюдались у 34,4% больных. При этом сама форма грыжевых ворот может быть овальной, округлой, щелевидной и неправильной (Гогия Б. Ш., 2000). Гигантские послеоперационные вентральные грыжи, по данным А. И. Мариева и соавт. (2003), наблюдаются в 26,3% случаев. Они нередко оказываются невосправляемыми (6,9%) и характеризуются многокамерностью грыжевого мешка (10,7%).

М. Ф. Заривчацкий и В. Ф. Яговкин (1996), А. И. Мариев и соавт. (2003) указывают на атипичные послеоперационные вентральные грыжи, характеризующиеся неправильной формой грыжевых ворот, при которых восстановление анатомических структур передней брюшной стенки бывает наиболее сложно. В особую группу авторы выделяют рецидивные и многократно рецидивирующие послеоперационные вентральные грыжи. Хирургическое лечение данной категории больных представляет наибольшие сложности (Янов В. Н., 1975; Шапошников В. И., 2000; Янов В. Н., 2000; Юрасов А. В., 2001).

Большое разнообразие послеоперационных вентральных грыж послужило причиной создания их классификаций. В нашей стране длительное время использовалась классификация послеоперационных вентральных грыж, предложенная К. Д. Тоскиным и В. В. Жебровским и описанная авторами в монографиях 1982 и 1990 гг. Ее основой послужил предложенный в 1979 г. Т. Ф. Лавровой анатомический принцип деления брюшной стенки на 9 областей. Согласно этой классификации, различают: а) малую послеоперационную грыжу (грыжа не изменяет формы живота и опреде-

ляется только пальпаторно); б) среднюю послеоперационную грыжу, занимающую часть области передней брюшной стенки с ее выпячиванием; в) обширную грыжу, полностью занимающую одну из областей с деформацией живота и г) гигантскую грыжу, занимающую несколько областей брюшной стенки с резкой деформацией живота.

В 2000 г. J. P. Chevrel и A. M. Rath была предложена классификация послеоперационных вентральных грыж, получившая название «SWR classification». Согласно данной классификации, послеоперационные вентральные грыжи подразделяются по локализации (S) на: срединные (M), боковые (CL) и сочетанные (ML). По ширине грыжевых ворот (W) послеоперационные грыжи разделяют на: W1 (грыжевые ворота до 5 см), W2 (грыжевые ворота от 5 до 10 см), W3 (грыжевые ворота от 10 до 15 см), W4 (грыжевые ворота более 15 см). По частоте рецидивов (R): первый рецидив — R1, второй рецидив — R2, третий рецидив — R3 и т. д. (Chevrel J. P. и Rath A. M., 2000).

В 2003 г. А. И. Мариев и соавторы представили обширную классификацию послеоперационных вентральных грыж, в которой также учитывались величина, локализация, осложнения и ряд других признаков. На основании новых данных В. В. Жебровский и Ф. Н. Ильченко (2004) предложили свою классификацию послеоперационных вентральных грыж, в которой выделили три наиболее часто встречающихся варианта нарушения топографии брюшной стенки при послеоперационных вентральных грыжах:

1-й вариант — грыжевой дефект образован разрушением белой линии живота без нарушения целостности прямых мышц;

2-й вариант — грыжевой дефект образован разрушением белой линии живота с нарушением целостности прямых или боковых мышц живота;

3-й вариант — грыжевой дефект имеет признаки обоих вариантов, но отличается обширной площадью (15 × 15 см и более) и неправильной формой.

В зависимости от размеров грыжи, ее локализации и особенностей нарушения топографии передней брюшной стенки эти авторы выделили 4 классификационных типа послеоперационных грыж живота:

1-й тип — малые, средние, обширные и гигантские послеоперационные грыжи срединной локализации, для которых характерен 1-й вариант нарушения топографии брюшной стенки;

2-й тип — обширные и гигантские послеоперационные грыжи срединной локализации, для которых характерен 2-й вариант нарушения топографии брюшной стенки;

3-й тип — малые, средние, обширные и гигантские послеоперационные грыжи боковой локализации, для которых характерен 2-й вариант нарушения топографии брюшной стенки;

4-й тип — обширные и гигантские послеоперационные грыжи всех локализаций, для которых характерен 3-й вариант нарушения топографии брюшной стенки.

Однако по нашему мнению, выбор способа герниопластики должен проводиться с обязательным учетом ширины грыжевых ворот по «SWR classification». В заключение необходимо отметить, что вопрос о классификации послеоперационных вентральных грыж до настоящего времени является предметом дискуссий.

### 1.3. СПОСОБЫ ХИРУРГИЧЕСКОГО ЛЕЧЕНИЯ ПОСЛЕОПЕРАЦИОННЫХ ВЕНТРАЛЬНЫХ ГРЫЖ

Успешное хирургическое лечение больного с послеоперационной вентральной грыжей во многом зависит от: 1) рациональной предоперационной подготовки, 2) выбора адекватного способа пластики дефекта брюшной стенки; 3) профилактики осложнений в послеоперационном периоде (Попов С. Д. и соавт., 1982; Бондаренко С. П., 1985; Лукомский Г. И. и соавт., 1995).

Устранение послеоперационной вентральной грыжи, особенно больших размеров, неизбежно влечет за собой повышение внутрибрюшного давления, обусловленного перемещением в брюшную полость органов, находившихся в грыжевом мешке, и ушиванием дефекта в брюшной стенке (Брежнев В. П. и соавт., 1991; Кахновский И. М. и соавт., 1994; Burch J. et al., 1996; Jvatuary R. et al., 1997). Это приводит к снижению функциональных возможностей легких и вызывает сдавление чревных сосудов, что может значительно осложнять послеоперационный период (Шик Л. Л. и соавт., 1980; Кремень В. Е., 1989; Eddy V. et al., 1997). Следовательно, актуальным становится вопрос о выборе способа закрытия грыжевого дефекта (Moreno G., 1947, 1970).

Прежде всего следует отметить, что закрытие грыжевых ворот должно рассматриваться как пластическая операция (Литтман И., 1970, 1981), поэтому здесь учитываются все те положения, которые должны соблюдаться в пластической хирургии: 1) всякая рубцовая и избыточная ткань должна быть удалена; 2) не следует сшивать ткани под избыточным натяжением;

## Глава 3

# ХАРАКТЕРИСТИКА КЛИНИЧЕСКИХ НАБЛЮДЕНИЙ И МЕТОДЫ ХИРУРГИЧЕСКОГО ЛЕЧЕНИЯ ПОСЛЕОПЕРАЦИОННЫХ ВЕНТРАЛЬНЫХ ГРЫЖ

В основу клинической части работы положены результаты хирургического лечения 339 больных с послеоперационными вентральными грыжами в период с 2000 по 2006 г. Для сравнения результатов оперативного лечения все больные были разделены на 2 группы.

Первую группу (контрольная группа) составили 226 больных, оперированных натяжными (дубликатурными) способами аутопластики передней брюшной стенки, которые широко использовались на протяжении длительного времени до 2003 г.

Вторую группу составили 113 больных с послеоперационными вентральными грыжами, оперированные нами в период с 2003 по 2006 г. Ненатяжными способами аллопластики с использованием сетчатого эксплантата «Эсфил» (ООО «Линтекс») был прооперирован 101 больной, 12 больных этой же группы были прооперированы по способу К. М. Сапежко вследствие малых размеров послеоперационной вентральной грыжи и особенностей телосложения больных.

### 3.1. ОСНОВНЫЕ ХАРАКТЕРИСТИКИ БОЛЬНЫХ

Характеристика больных обеих групп представлена в табл. 29 и 30.

Существенных различий по полу, возрасту в анализируемых группах больных не было (табл. 29 и рис. 10, см. вклейку). В обеих группах наблюдений преобладает женщины — 82,3 и 72,6% соответственно мужчины в первой группе составили 17,7%, а во второй — 27,4%. Больных моложе

Таблица 29

## Распределение больных по полу и возрасту

Возраст, лет	1-я группа (226 чел)				2-я группа (113 чел)			
	мужчины		женщины		мужчины		женщины	
	Кол-во	%	Кол-во	%	Кол-во	%	Кол-во	%
31–40	4	1,8	3	1,3	1	0,9	2	1,8
41–50	10	4,4	13	5,8	5	4,4	8	7,1
51–60	11	4,9	43	19,0	9	8,0	19	16,8
61–70	8	3,5	76	33,6	11	9,7	28	24,8
Старше 70	7	3,1	51	22,6	5	4,4	25	22,1
Итого до 30	0	0,0	0	0,0	0	0,0	0	0,0
Итого от 30 до 50	14	6,2	16	7,1	6	5,3	10	8,8
Итого старше 50	26	11,5	170	75,2	25	22,1	72	63,7
Всего	40	17,7	186	82,3	31	27,4	82	72,6

30 лет не было. Все оперированные больные относились к старшему возрасту. Следует отметить, что в настоящее время, по сравнению с прошлым десятилетием (Дерюгина М. С., 1994), средний возраст больных ПОВГ увеличился. Пациенты в возрасте старше 50 лет составили более 86% в обеих анализируемых группах, а за последние 5–7 лет стали преобладать больные старше 60 лет, тогда как, по данным L. Israelson (1996) и Н. А. Майстренко (1998), основной контингент составляли больные в возрасте до 60 лет, что может быть связано с улучшением условий жизни и с прогрессом медицинских технологий. Как видно из данных рис. 10, в структуре больных с послеоперационными вентральными грыжами преобладают женщины старшей возрастной группы.

Распределение больных в зависимости от пола и телосложения представлено в табл. 30 и на рис. 11 (см. вклейку).

Данные табл. 29 и рис. 11 показывают, что среди больных с послеоперационными вентральными грыжами в обеих группах преобладают пациенты брахиморфного телосложения, доля которых составляет 66,8 и 62,8% ( $p < 0,05$ ) соответственно. Пациентов мезоморфного и долихоморфного телосложения было значительно меньше. При этом среди больных с по-



Таблица 30

## Распределение больных в зависимости от телосложения

Экстремованные талинты	Брахиморфное телосложение		Мезоморфное телосложение		Долихоморфное телосложение	
	1-я группа (226 человек)	2-я группа (113 человек)	1-я группа	2-я группа	1-я группа	2-я группа
Мужчины	23 (10,2%)	15 (13,3%)	14 (6,2%)	5 (4,4%)	3 (1,3%)	11 (9,7%)
Женщины	128 (56,6%)	56 (49,6%)	22 (9,7%)	20 (17,7%)	36 (15,9%)	6 (5,3%)
Всего больных	151 (66,8%)	71 (62,8%)	36 (15,9%)	25 (22,1%)	39 (17,3%)	17 (15,0%)

операционными вентральными грыжами преобладали женщины брахиморфного телосложения, которых в обеих группах было не менее половины. Среди мужчин большую часть также составили больные брахиморфного телосложения. Таким образом, основной контингент больных с послеоперационными вентральными грыжами составляют женщины брахиморфного телосложения, что, по-видимому, связано с влиянием пола и конституциональных особенностей строения тела.

Распределение больных по длительности заболевания представлено в табл. 31 и на рис. 12 (см. вклейку).

Таблица 31

## Распределение больных по длительности заболевания грыжей

Длительность заболевания грыжей	1-я группа (226 человек)				2-я группа (113 человек)			
	мужчины		женщины		мужчины		женщины	
	Кол-во	%	Кол-во	%	Кол-во	%	Кол-во	%
До 1 года	24	10,6	118	52,2	18	15,9	47	41,6
От 1 до 2 лет	8	3,5	45	19,9	9	8,0	18	15,9
От 2 до 3 лет	5	2,2	15	6,6	3	2,7	8	7,1
От 3 до 4 лет	2	0,9	5	2,2	1	0,9	6	5,3
От 4 до 5 лет	1	0,4	3	1,3		0,0	3	2,7
Всего до 3 лет	32	16,4	163	78,8	27	26,5	65	64,6
Всего	40	17,7	186	82,3	31	27,4	82	72,6

Как видно из табл. 31, в обеих группах преобладали пациенты со сроком заболевания до 3 лет. При этом в обеих группах более чем у 60% больных грыжа возникла в течение первого года после оперативного вмешательства. В сроки от 1 года до 2 лет возникновение послеоперационной вентральной грыжи наблюдалось более чем у 80% больных. Не исключается, что возникновение ПОВГ в ранние сроки после операции связано с особенностями телосложения, слабостью апоневротических структур брюшной стенки, о чем соответствующие данные будут приведены в соответствующих разделах монографии.

Распределение больных по виду ранее перенесенных оперативных вмешательств представлено в табл. 32.

Таблица 32

Распределение больных по виду ранее перенесенных оперативных вмешательств

Виды ранее перенесенных оперативных вмешательств	1-я группа (226 человек)				2-я группа (113 человек)			
	мужчины		женщины		мужчины		женщины	
	Абс. число	%	Абс. число	%	Абс. число	%	Абс. число	%
Лапаротомия по поводу перитонита	11	4,9	52	23,0	8	7,1	18	15,9
Лапаротомия по поводу осложненной язвы ДПК	12	5,3	6	2,7	7	6,2	5	4,4
Травмы живота	12	5,3	7	3,1	6	5,3		
Холецистэктомия	2	0,9	26	11,5	2	1,8	10	8,8
Аппендэктомия	1	0,4	4	1,8	4	3,5	8	7,1
Гинекологические операции			56	24,8			21	18,6
Устранение первичной грыжи передней брюшной стенки	1	0,4	18	8,0	3	2,7	15	13,3
Прочие	4	1,8	14	6,2	1	0,9	5	4,4
Всего	40	17,7	186	82,3	31	27,4	82	72,6

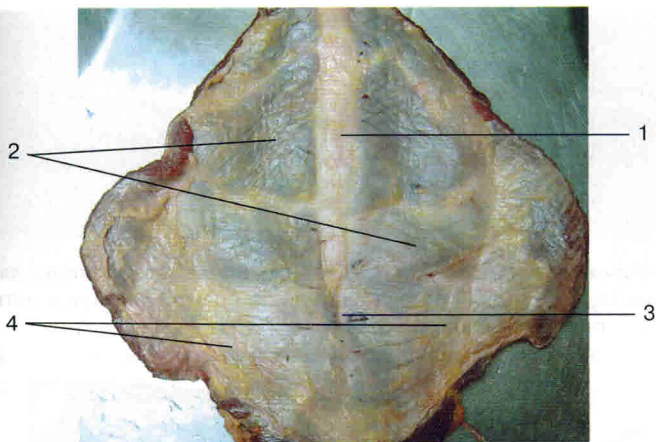


Рис. 3. Фасциально-мышечно-апоневротический комплекс передней брюшной стенки (вид спереди): 1 — белая линия живота; 2 — влагалище прямой мышцы живота; 3 — дугообразное кольцо; 4 — условная граница фасциально-мышечно-апоневротического комплекса передней брюшной стенки

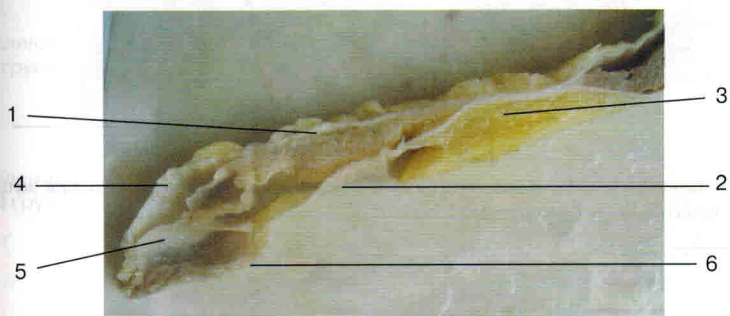


Рис. 4. Формирование влагалища прямой мышцы живота выше дугообразной линии: 1 — передняя стенка влагалища прямой мышцы живота; 2 — задняя стенка влагалища прямой мышцы живота; 3 — белая линия живота; 4 — апоневроз наружной косой мышцы живота; 5 — апоневроз внутренней косой мышцы живота; 6 — апоневроз поперечной мышцы живота

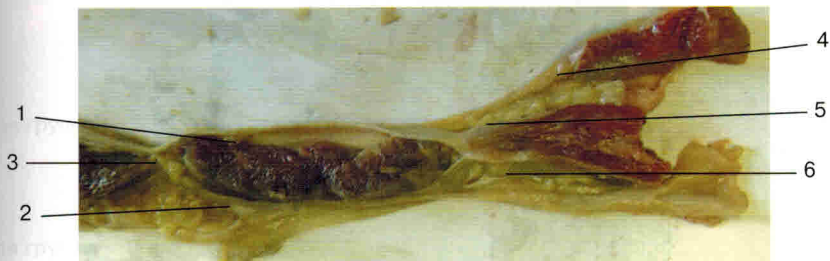

Рис. 5. Формирование влагалища прямой мышцы живота ниже дугообразной линии: 1 — передняя стенка влагалища прямой мышцы живота; 2 — задняя стенка влагалища прямой мышцы живота (брюшина поперечная фасция); 3 — белая линия живота; 4 — апоневроз наружной косой мышцы живота; 5 — апоневроз внутренней косой мышцы живота; 6 — апоневроз поперечной мышцы живота