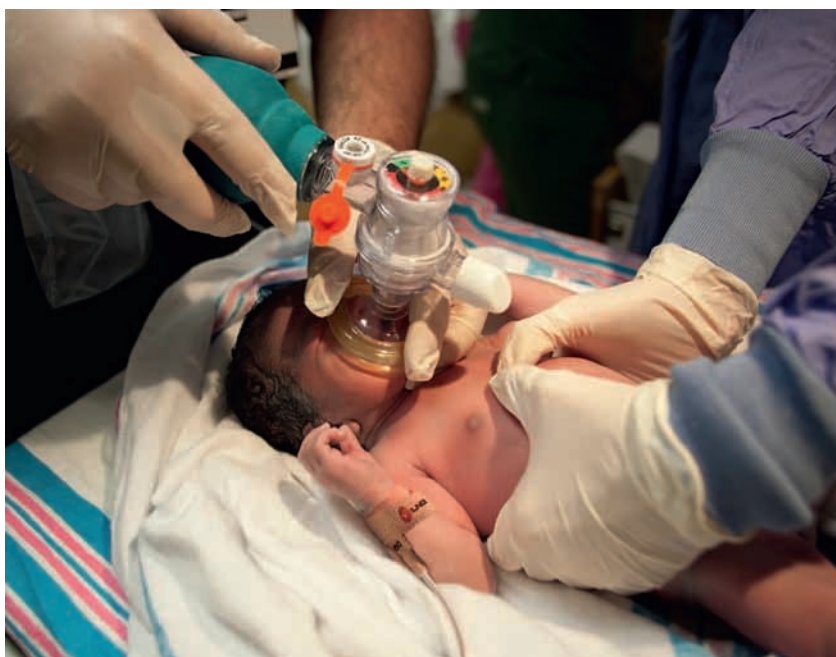

Непрямой массаж сердца

Из Урока 4 Вы узнаете

- Когда начинать проведение непрямого массажа сердца при реанимации новорожденного
- Как проводить непрямой массаж сердца
- Как координировать проведение непрямого массажа сердца и принудительной вентиляции легких под положительным давлением
- Когда следует прекратить непрямой массаж сердца



Представленный далее клинический пример иллюстрирует проведение непрямого массажа сердца при расширенных реанимационных мероприятиях. Изучая клинический пример, представьте себя членом реанимационной бригады

КЛИНИЧЕСКИЙ ПРИМЕР 4

Реанимация с проведением принудительной вентиляции легких под положительным давлением и непрямым массажем сердца

Беременная пациентка обратилась к акушеру-гинекологу с жалобами на выраженное снижение двигательной активности плода на 34-й неделе гестации.

При поступлении женщины в родильное отделение у плода выявлена стойкая брадикардия. В родильный зал приглашен дополнительный персонал, владеющий навыками проведения реанимации в полном объеме, включен источник лучистого тепла, подготовлено реанимационное оборудование. Было выполнено экстренное кесарево сечение, и реанимационной бригаде был передан новорожденный с выраженной мышечной гипотонией и в апноэ.

Члены реанимационной бригады придают правильное положение голове ребенка, проводят санацию полости рта и носа, тактильную стимуляцию спонтанного дыхания путем обсушивания и похлопывания по стопам, убирают мокрые пеленки. Однако через 30 сек после рождения у ребенка все еще отсутствует самостоятельное дыхание, сохраняются мышечная гипотония и цианоз.

Один из членов бригады начинает принудительную вентиляцию легких под положительным давлением с помощью мешка и маски, в то время как второй член бригады пальпаторно проверяет пульсацию сосудов пуповины и проводит аускультацию дыхательных шумов новорожденного фонендоскопом. В этот же момент третий член бригады прикрепляет датчик пульсоксиметра к правой руке ребенка. Частота сердечных сокращений остается менее 60 уд/мин, несмотря на то что выслушиваются дыхательные шумы над обоими легочными полями и отмечается слабая экскурсия грудной клетки при каждом принудительном вдохе. После 30 сек проведения принудительной вентиляции легких под положительным давлением частота сердечных сокращений ребенка остается очень низкой (20–30 уд/мин), сохраняются цианоз и сниженный мышечный тонус. Пульсоксиметр не регистрирует частоту сердечных сокращений и показатель сатурации.

Поскольку частота сердечных сокращений не увеличивается, один из членов реанимационной бригады проверяет правильность расположения маски на лице ребенка, проведения вентиляции легких с частотой 40–60 вдохов в минуту, проходимость дыхательных путей новорожденного, правильное положение головы и наличие небольшой экскурсии грудной клетки. Несмотря на увеличение давления на дыхательный мешок для усиления экс-

курсии грудной клетки, ЧСС остается менее 60 уд/мин, поэтому лидер интубирует трахею для обеспечения эффективной вентиляции легких. Бригада начинает проведение непрямого массажа сердца, координируя его с вентиляцией легких под положительным давлением в соотношении компрессий и вентиляции легких 3 : 1 и увеличивая концентрацию подаваемого кислорода до 100%, поскольку пульсоксиметр все еще не регистрирует показатель сатурации.

В результате проведенных мероприятий ребенок делает первый судорожный вдох. Когда частота сердечных сокращений достигает значений более 60 уд/мин, непрямой массаж сердца прекращают. Бригада продолжает проводить принудительную вентиляцию легких под положительным давлением, и частота сердечных сокращений становится более 100 уд/мин, что регистрирует пульсоксиметр. Концентрацию кислорода во вдыхаемой газовой смеси подбирают на основании показателя пульсоксиметрии. После установления самостоятельного дыхания ребенка переводят в отделение интенсивной терапии.

Соотнесите описанный клинический пример со схемой 4.1.

Каковы показания к началу непрямого массажа сердца?



Частота сердечных сокращений менее 60 уд/мин после 30 сек эффективной принудительной вентиляции легких под положительным давлением всегда является показанием для проведения непрямого массажа сердца

Почему необходимо проводить непрямой массаж сердца?

По-видимому, дети с частотой сердечных сокращений менее 60 уд/мин, несмотря на тактильную стимуляцию и принудительную вентиляцию легких под положительным давлением в течение 30 сек, имеют очень низкий показатель насыщения крови кислородом и выраженный ацидоз. В результате этого страдает функция миокарда, и сердечная мышца не способна сокращаться достаточно сильно, чтобы прокачивать кровь к легким для обогащения ее кислородом, подачу которого Вы обеспечиваете путем принудительной вентиляции легких. Значит, необходимо механически проталкивать кровь через сердце, одновременно продолжая вентилировать легкие до тех пор, пока оксигенация крови в сердечной мышце не увеличится до значений, достаточных для восстановления самостоятельной адекватной работы миокарда. Этот процесс также поможет восстановить доставку кислорода к головному мозгу. Хотя непрямой массаж сердца можно проводить и во время вентиляции легких с помощью мешка и маски, однако эндотрахеальная интубация увеличит эффективность вентиляции легких.



Эндотрахеальная интубация поможет обеспечить адекватную вентиляцию легких и облегчит согласование вентиляции легких и непрямого массажа сердца

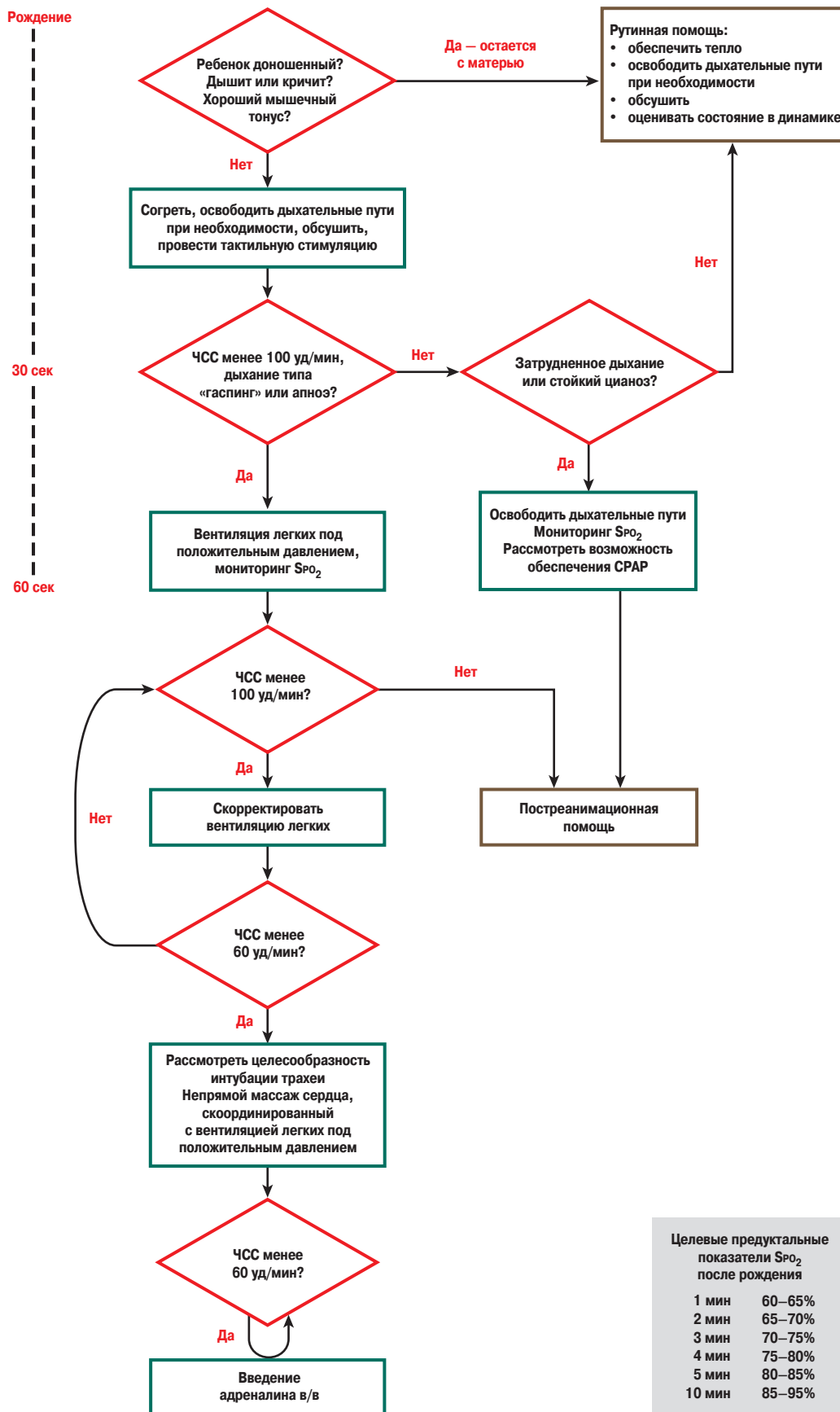


Схема 4.1

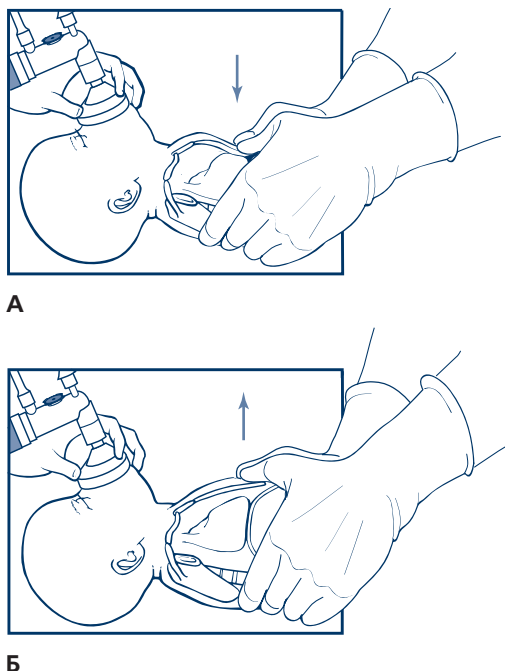


Рис. 4.1 Фазы компрессии (А) и расслабления (Б) при проведении непрямого массажа сердца

Что такое непрямо́й массаж сердца?

Непрямо́й массаж сердца заключается в ритмичных надавливаниях на грудину, которые:

- прижимают сердце к позвоночнику;
- повышают внутригрудное давление;
- проталкивают кровь в сосудистое русло к жизненно важным органам.

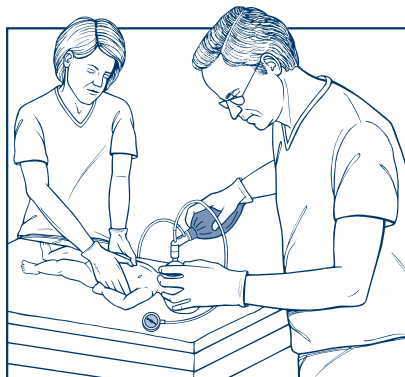
Сердце расположено в грудной клетке между нижней третью грудины и позвоночником. Надавливание на грудину приводит к сдавлению сердца, повышению внутригрудного давления и выталкиванию крови из сердца в артерии (рис. 4.1). Когда давление на грудину прекращают, кровь поступает в сердце из вен.

Сколько сотрудников необходимо для проведения непрямого массажа сердца и где они должны стоять?

Помните, что без вентиляции легких непрямо́й массаж сердца имеет малую ценность, поэтому для проведения эффективного непрямого массажа сердца необходимы 2 сотрудника: один — для проведения компрессии грудной клетки, второй — для продолжения вентиляции легких. Вторым может быть тот же сотрудник, который контролировал частоту сердечных сокращений и дыхательные шумы во время проведения вентиляции легких под положительным давлением.

Член бригады, выполняющий непрямо́й массаж сердца, должен иметь свободный доступ к грудной клетке ребенка и уметь правильно расположить на ней свои руки. Сотрудник, осуществляющий вентиляцию легких, должен встать у изголовья ребенка, чтобы было удобно обеспечивать герметичное прилегание маски к

Рис. 4.2 При непрямом массаже сердца необходимо участие двух человек



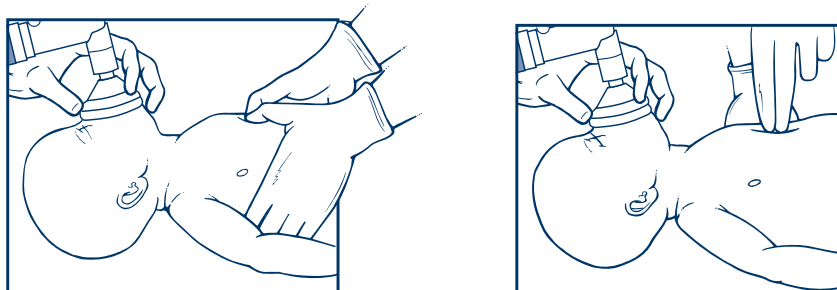
лицу (или фиксировать эндотрахеальную трубку) и наблюдать за эффективной экскурсией грудной клетки в процессе вентиляции легких (рис. 4.2). Другие члены бригады обеспечивают адекватное функционирование пульсоксиметра, налаживают сосудистый доступ и вводят лекарственные средства в случае отсутствия увеличения частоты сердечных сокращений на фоне принудительной вентиляции легких и непрямого массажа сердца (см. Урок 6). Чтобы освободить пространство для члена бригады, который экстренно введет катетер в пупочную вену, сотруднику, выполняющему непрямой массаж сердца, необходимо переместиться к изголовью ребенка, ближе к специалисту, осуществляющему вентиляцию легких.

Как следует расположить руки на грудной клетке ребенка для проведения непрямого массажа сердца?

Вы научитесь 2 способам проведения непрямого массажа сердца:

- **Техника больших пальцев**, когда грудину сдавливают большими пальцами обеих рук, одновременно обхватывая грудную клетку с обеих сторон и остальными пальцами поддерживая спину (рис. 4.3А). Эта техника является предпочтительной.
- **Техника двух пальцев**, когда надавливание на грудину осуществляется концевыми фалангами среднего и указательного (или безымянного) пальцев одной руки. Другой рукой одновременно поддерживают спину ребенка (см. рис. 4.3Б).

Рис. 4.3 Две техники проведения непрямого массажа сердца: техника больших пальцев (А) и техника двух пальцев (Б)



А

Б

Предпочтительная техника

Почему техника больших пальцев является предпочтительной?

Техника больших пальцев является предпочтительной, т.к. она позволяет контролировать глубину надавливаний лучше, чем техника двух пальцев, и Вы можете обеспечить устойчивое давление на грудную клетку. По-видимому, эта техника также может быть эффективнее для создания пикового систолического давления и перфузионного давления в коронарных артериях. Кроме того, эта техника предпочтительна в случае наличия у сотрудника длинных ногтей. Таким образом, в большинстве случаев следует применять технику больших пальцев.

Технику двух пальцев используют для облегчения доступа еще одного сотрудника к ребенку для одновременной установки пупочного катетера. Во время проведения реанимационных мероприятий два сотрудника, выполняющие непрямой массаж сердца и вентиляцию легких, могут вместе разместиться у изголовья ребенка, что позволяет осуществлять компрессию наиболее эффективной техникой больших пальцев. В случае расположения членов реанимационной бригады у изголовья ребенка интубация трахеи упрощает процедуру проведения непрямого массажа сердца.

Обе техники проведения непрямого массажа сердца имеют несколько общих черт:

- положение тела ребенка:
 - должен лежать на спине на твердой поверхности;
 - шея слегка разогнута;
- компрессии:
 - одинаковые локализация, глубина и частота.

Где на грудной клетке необходимо расположить пальцы?

Когда непрямой массаж сердца проводят новорожденному, давление оказывают на нижнюю треть грудины, расположенную между мечевидным отростком и линией, соединяющей соски (рис. 4.4). Мечевидный отросток представляет собой маленький выступ в

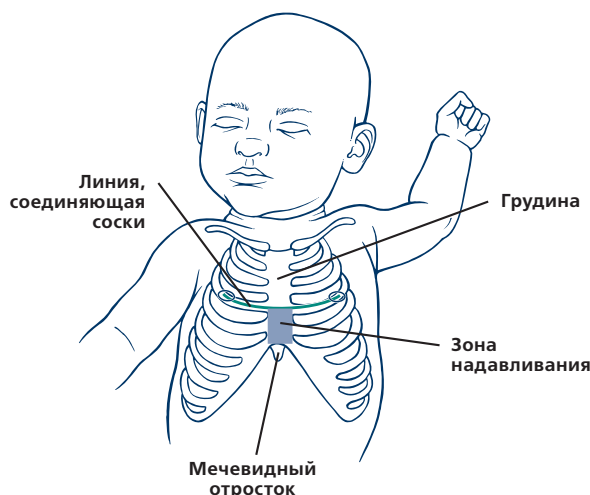


Рис. 4.4 Анатомические ориентиры для проведения непрямого массажа сердца

том месте, где нижние ребра соединяются по средней линии. Вы можете быстро определить место для надавливаний на грудине, проведя пальцами вдоль нижнего края реберной дуги, пока не найдете мечевидный отросток. Затем разместите Ваши пальцы непосредственно над мечевидным отростком. Следите за тем, чтобы не допустить давления прямо на мечевидный отросток.

Как правильно расположить руки при выполнении техники больших пальцев?

При проведении непрямого массажа сердца техникой больших пальцев обхватывают торс ребенка обеими руками. Большие пальцы расположены на грудине, ладони обхватывают тело ребенка с двух сторон, остальные пальцы подводят под спину ребенка и поддерживают позвоночник (рис. 4.5).

Большие пальцы располагают рядом или, если ребенок маленький, один на другом (см. рис. 4.5).

Большими пальцами надавливают на грудину, в то время как остальными пальцами обеспечивают необходимую поддержку спины ребенка. Большие пальцы должны быть согнуты в межфаланговом суставе, а давление должно быть приложено вертикально, чтобы сжимать сердце между грудиной и позвоночником (рис. 4.6).

Техника больших пальцев имеет несколько недостатков. Ее невозможно эффективно использовать при реанимации крупных детей или если у Вас небольшой размер руки. Кроме того, занимаемое реаниматологом место несколько затрудняет другим членам бригады доступ к сосудам пуповины при необходимости введения лекарственных средств, за исключением тех случаев, когда сотрудник, проводящий непрямой массаж сердца, передвигается к изголовью ребенка.

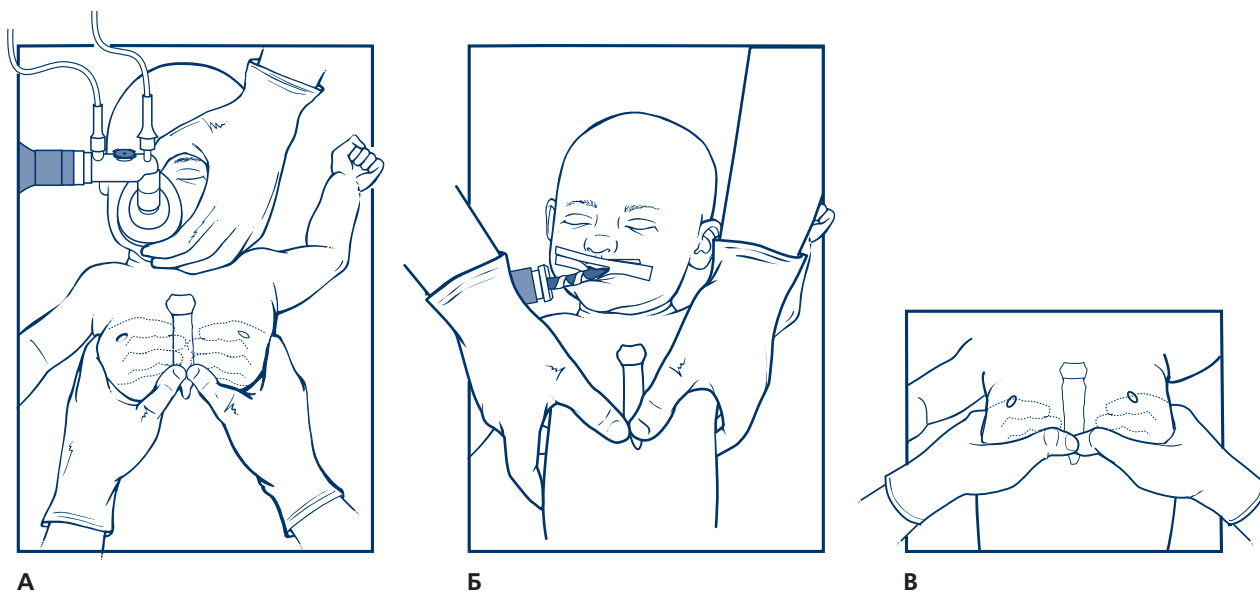
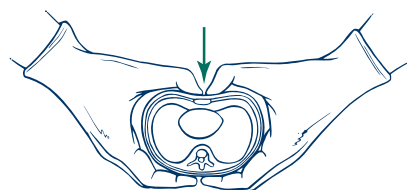
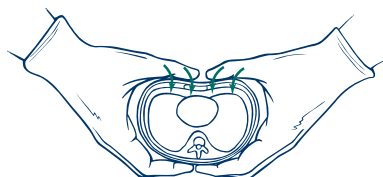


Рис. 4.5 Техника больших пальцев при непрямом массаже сердца в случае размещения реаниматолога у ног ребенка (А), у изголовья ребенка (Б) и при маленьком размере грудной клетки ребенка, когда один палец располагают над другим (В)



А **Правильно**
(давление на грудину)



Б **Неправильно**
(давление в стороны от грудины)

Рис. 4.6 Правильно (А) и неправильно (Б) оказываемое давление на грудину при проведении непрямого массажа сердца техникой больших пальцев

Как правильно расположить руки при выполнении техники двух пальцев?

При проведении непрямого массажа сердца техникой двух пальцев для компрессии используют подушечки среднего и указательного (или безымянного) пальцев одной руки (рис. 4.7). Если Вы правша, Вам будет легче работать правой рукой (если Вы левша, соответственно, левой). Расположите 2 пальца перпендикулярно грудной клетке, как показано на рисунке, и надавите подушечками пальцев на грудину. Если ногти на Вашей руке мешают Вам осуществить надавливание подушечками пальцев, Вам следует предоставить проведение непрямого массажа сердца Вашему кол-

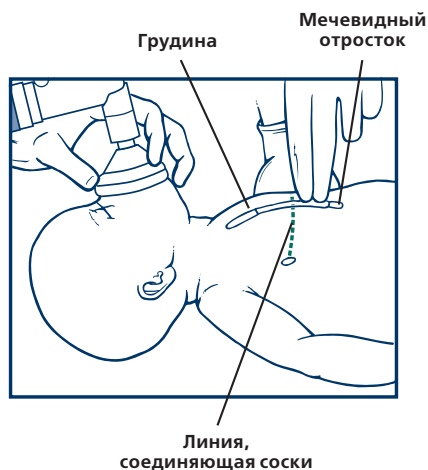
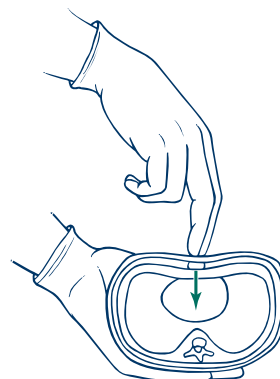
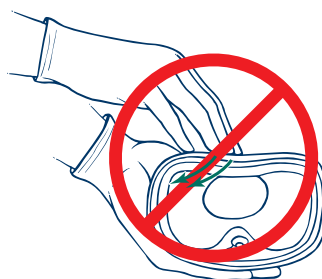


Рис. 4.7 Правильное расположение пальцев при применении техники двух пальцев

Рис. 4.8 Правильно (А) и неправильно (Б) оказываемое давление на грудину при проведении непрямого массажа сердца техникой двух пальцев



А Правильно



Б Неправильно

леге, а самому продолжать вентиляцию легких новорожденного (или воспользоваться предпочтительной техникой больших пальцев для проведения непрямого массажа сердца).

При проведении компрессий техникой двух пальцев другая Ваша рука должна располагаться горизонтально под серединой спины новорожденного для более эффективного сдавливания сердца между грудиной и позвоночником. Когда вторая рука поддерживает спину ребенка, Вам будет легче ощущать силу давления на грудную клетку и глубину компрессии.

Во время непрямого массажа сердца грудины должны касаться только подушечки двух пальцев. Это также позволит Вам лучше контролировать силу давления, оказываемого Вами на грудную клетку и позвоночник (рис. 4.8А).

Как и при использовании техники больших пальцев, Вы должны оказывать давление вертикально для сжатия сердца между грудиной и позвоночником (см. рис. 4.8А).

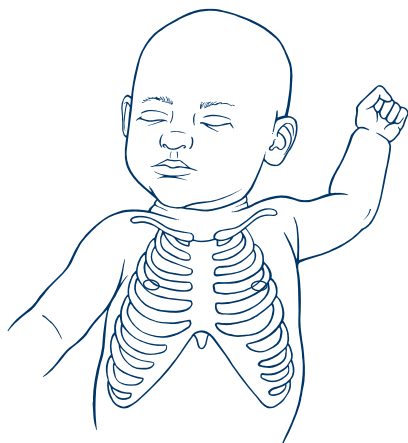
Нужно знать, что техника двух пальцев более утомительна, чем техника больших пальцев. Это нужно учитывать, если требуется осуществлять не прямой массаж сердца в течение длительного времени.



Вопросы

(Ответы даны в тексте и в конце данного Урока)

- 1 У новорожденного апноэ и брадикардия. Проведены очистка дыхательных путей и тактильная стимуляция. Через 30 сек после рождения начато проведение вентиляции легких под положительным давлением. Через 60 сек после рождения частота сердечных сокращений составляет 80 уд/мин. Непрямой массаж сердца (должен) (не должен) быть начат. Вентиляция легких под положительным давлением (должна) (не должна) быть продолжена.
- 2 У новорожденного апноэ и брадикардия. Несмотря на санацию дыхательных путей, тактильную стимуляцию и проведение вентиляции легких под положительным давлением в течение 30 сек при условии четкого соблюдения всех правил вентиляции легких, у ребенка сохраняется апноэ. Частота сердечных сокращений составляет 40 уд/мин. Непрямой массаж сердца (должен) (не должен) быть начат. Вентиляция легких под положительным давлением (должна) (не должна) быть продолжена.
- 3 При проведении аускультации установлено, что частота сердечных сокращений новорожденного составляет 40 уд/мин, данные пульсоксиметра не регистрируются. Начат непрямой массаж сердца, однако ребенок все еще продолжает получать кислород в концентрации 21%. Какое действие необходимо предпринять относительно концентрации кислорода? (Продолжать вентиляцию легких кислородом в концентрации 21%) (Увеличить концентрацию кислорода до 100%)
- 4 В течение фазы компрессии при непрямом массаже сердца грудина сдавливает сердце, что вызывает поступление крови из сердца в (вены) (артерии). В фазу расслабления кровь поступает в сердце из (вен) (артерий).
- 5 Отметьте на рисунке зону, на которую необходимо надавливать при проведении непрямого массажа сердца.



- 6 Предпочтительнее проводить непрямой массаж сердца техникой (больших пальцев) (двух пальцев).
- 7 Если Вы прогнозируете, что ребенку потребуется введение лекарственных средств в сосуды пуповины, Вы можете продолжать проведение непрямого массажа сердца

или _____

Какое давление Вы должны оказывать на грудную клетку при проведении непрямого массажа сердца?

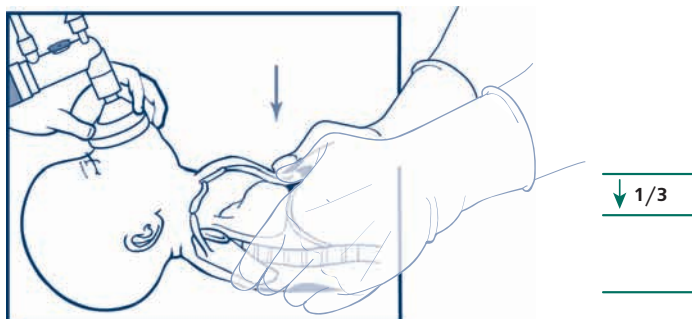
Очень важным моментом при проведении непрямого массажа сердца является контроль давления, оказываемого на грудину.

При правильном расположении пальцев и кистей рук необходимо прогнуть грудину **на глубину приблизительно 1/3 переднезаднего диаметра грудной клетки** (рис. 4.9), а затем ослабить давление, чтобы дать возможность камерам сердца вновь наполниться. Одна компрессия состоит из одного нажатия на грудную клетку и последующего ослабления усилия. Фактическая длина сдавливаемого участка грудины будет зависеть от размеров ребенка.

Длительность фазы компрессии должна быть несколько короче, чем фазы расслабления для обеспечения максимального сердечного выброса.

Ваши большие пальцы или подушечки указательного и среднего пальцев (в зависимости от используемой техники) должны **все время соприкасаться с грудиной** как при надавливании, так и при ослаблении давления (рис. 4.10). Для поступления в сердце крови из вен в перерывах между надавливаниями давайте грудной клетке расправляться полностью, приподнимая Ваши пальцы вместе с грудиной, однако **не отрывайте** пальцы от гру-

Рис. 4.9 Глубина компрессий должна составлять приблизительно 1/3 переднезаднего диаметра грудной клетки






Рис. 4.10 Правильное проведение непрямого массажа сердца (пальцы соприкасаются с грудиной в фазе расслабления)

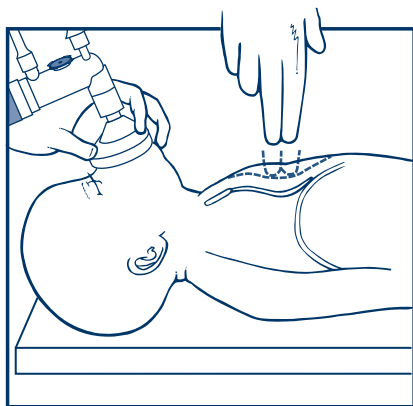


Рис. 4.11 Неправильное проведение непрямого массажа сердца (пальцы отрываются от грудины в фазе расслабления)

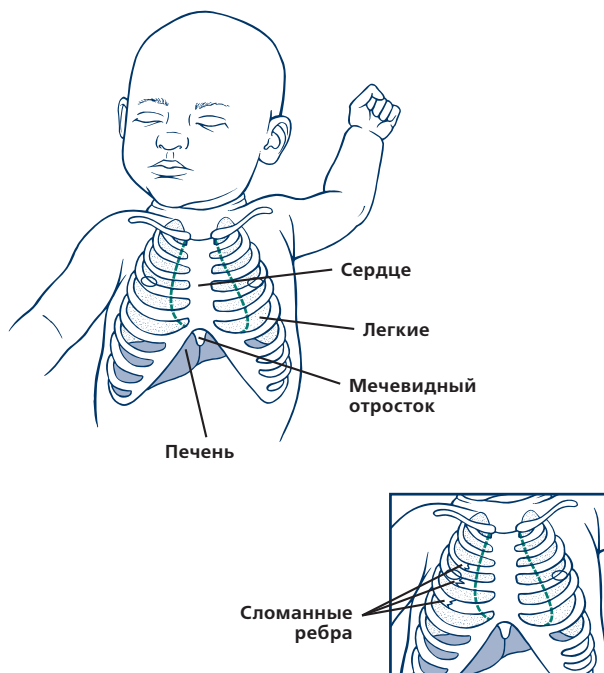
дины (рис. 4.11). Если после надавливания Вы полностью поднимите свои пальцы над грудиной, то:

- Вы потеряете время, повторно определяя место компрессии.
- Вы потеряете контроль за глубиной компрессии.
- Вы можете случайно надавить на другую область, причинив травму грудной клетке или подлежащим органам.

Существуют ли опасности, связанные с проведением непрямого массажа сердца?

Непрямой массаж сердца может причинить ребенку травму. В грудной полости расположены два жизненно важных органа — сердце и легкие. Печень тоже отчасти расположена под ребрами, хотя находится в брюшной полости. Выполняя непрямой массаж сердца, Вы должны обеспечить давление, достаточное для сжатия сердца между грудиной и позвоночником, но не травмируя при этом подлежащие органы. Компрессия, оказываемая на мечевидный отросток слишком низко, может привести к разрыву печени новорожденного (рис. 4.12).

Рис. 4.12 Органы и ткани, которые могут быть повреждены при неправильном проведении непрямого массажа сердца



Кроме того, ребра новорожденного хрупкие, и легко может произойти их перелом.

Если Вы будете придерживаться схемы проведения непрямого массажа сердца, изложенной в этом Уроке, то сможете свести к минимуму риск возникновения этих повреждений.

С какой частотой необходимо проводить непрямой массаж сердца и как координировать компрессию с принудительной вентиляцией легких?

При проведении сердечно-легочной реанимации непрямым массажем сердца необходимо всегда сопровождать принудительной вентиляцией легких под положительным давлением. Избегайте одновременного выполнения компрессии и принудительного вдоха, т.к. эти действия взаимно снижают эффективность друг друга. Вам следует скоординировать данные действия таким образом, чтобы проводить один принудительный вдох после каждого третьего нажатия, общим числом 30 вдохов и 90 надавливаний на грудину в минуту (рис. 4.13).

Сотрудник, осуществляющий непрямой массаж сердца, должен вслух считать, чтобы координировать свои действия с действиями члена бригады, который проводит вентиляцию легких. Сотрудник, осуществляющий непрямой массаж сердца, громко отсчитывает: «Один-и-Два-и-Три-и-Вдох-и», в то время как его помощник, проводящий вентиляцию легких, сжимает мешок на словах «Вдох-и» и отпускает на словах «Один-и». Обра-

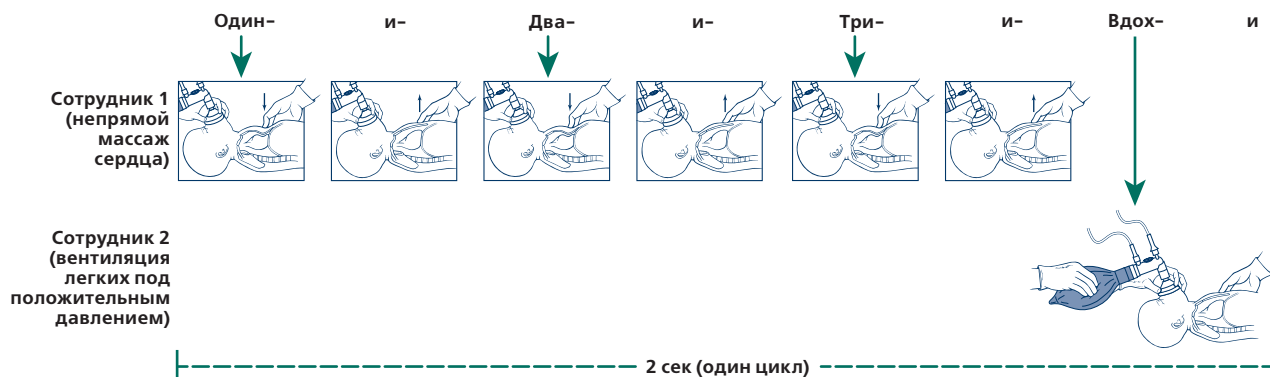


Рис. 4.13 Координация непрямого массажа сердца и принудительной вентиляции легких

тите внимание, что выдох происходит в течение следующей фазы компрессии. Подсчет ритма обеспечит спокойный и хорошо скорординированный процесс.

Один **цикл действий** состоит из 3 компрессий и 1 принудительного вдоха. За 60 сек должно быть выполнено около 120 действий — 90 компрессий и 30 принудительных вдохов.

Заметьте, что во время проведения непрямого массажа сердца частота вентиляции легких фактически составляет 30 вдохов в минуту в отличие от 40–60 вдохов в минуту во время проведения принудительной вентиляции легких под положительным давлением.

Такое снижение частоты дыхания необходимо, чтобы обеспечить достаточное число компрессий и избежать одновременных компрессий и принудительных вдохов. Для обеспечения четкой координации процесса очень важно отработать взаимодействие с другими членами реанимационной бригады на практике таким образом, чтобы каждый участник отработал и выполнение компрессий, и проведение вентиляции легких.

Как отработать ритм проведения непрямого массажа сердца и его координацию с вентиляцией легких?

Представьте, что Вы выполняете непрямой массаж сердца. Несколько раз повторяйте вслух счет, выполняя рукой надавливания на грудину при словах «Один-и-Два-и-Три-и». Не надавливайте на грудину, когда говорите «Вдох-и». В это время не отрывайте свои пальцы от того места на поверхности грудины, куда Вы надавливали, но убедитесь, что Вы ослабляете давление, позволяя легким адекватно наполниться воздухом во время вдоха.

Затем проверьте по времени, сможете ли Вы проговаривать ритм вслух и выполнить 5 последовательных циклов за 10 сек. Помните, что Вы не должны надавливать на грудину при словах «Вдох-и».

Потренируйтесь произносить слова и надавливать грудину.

«Один-и-Два-и-Три-и-Вдох-и-Один-и-Два-и-Три-и-Вдох-и»

«Один-и-Два-и-Три-и-Вдох-и-Один-и-Два-и-Три-и-Вдох-и»

«Один-и-Два-и-Три-и-Вдох-и»

Теперь представьте себя членом бригады, осуществляющей принудительную вентиляцию легких под положительным давлением. При этом Вам следует сжимать рукой дыхательный мешок, когда Вы произносите «Вдох-и», и не сжимать мешок при словах «Один-и-Два-и-Три-и».

Затем проверьте по времени, сможете ли Вы считать вслух и выполнить 5 последовательных циклов за 10 сек. Помните, что Вы сжимаете рукой мешок только на словах «Вдох-и».

«Один-и-Два-и-Три-и-Вдох-и-Один-и-Два-и-Три-и-Вдох-и»

«Один-и-Два-и-Три-и-Вдох-и-Один-и-Два-и-Три-и-Вдох-и»

«Один-и-Два-и-Три-и-Вдох-и»

В реальной ситуации реанимацию будут проводить два человека, один из которых будет выполнять непрямой массаж сердца, а другой — принудительную вентиляцию легких с помощью мешка и маски.

Член бригады, выполняющий непрямой массаж сердца, будет громко произносить: «Один-и-Два-и-...». В связи с этим очень полезно тренироваться в парах, поочередно меняясь ролями.

Когда необходимо прекратить проведение непрямого массажа сердца?

Ранее говорилось, что Вы должны оценивать эффективность реанимационных мероприятий каждые 30 сек, но исследования показали, что восстановление самостоятельного кровообращения может занять около 1 мин от начала проведения непрямого массажа сердца.

Кроме того, любое прекращение компрессий, необходимое для оценки частоты сердечных сокращений, может привести к снижению перфузионного давления в коронарных артериях.

Исследования, проведенные с участием взрослых людей и на животных, показали, что после возобновления непрямого массажа сердца для восстановления перфузионного давления в коронарных артериях до предшествующих величин требуется не менее 45 сек.

Таким образом необходимо выполнять хорошо скоординированные непрямой массаж сердца и принудительную вентиляцию легких, по крайней мере в течение 45–60 сек до того момента, когда будет необходимо кратковременно прекратить компрессии для оценки частоты сердечных сокращений.

Пульсоксиметр и монитор сердечного ритма помогают определить частоту сердечных сокращений, не прекращая проведение непрямого массажа сердца, однако при низкой перфузии пульсоксиметр не может уловить пульс.

Когда частота сердечных сокращений становится более 60 уд/мин (схема 4.2), следует прекратить непрямой массаж сердца.

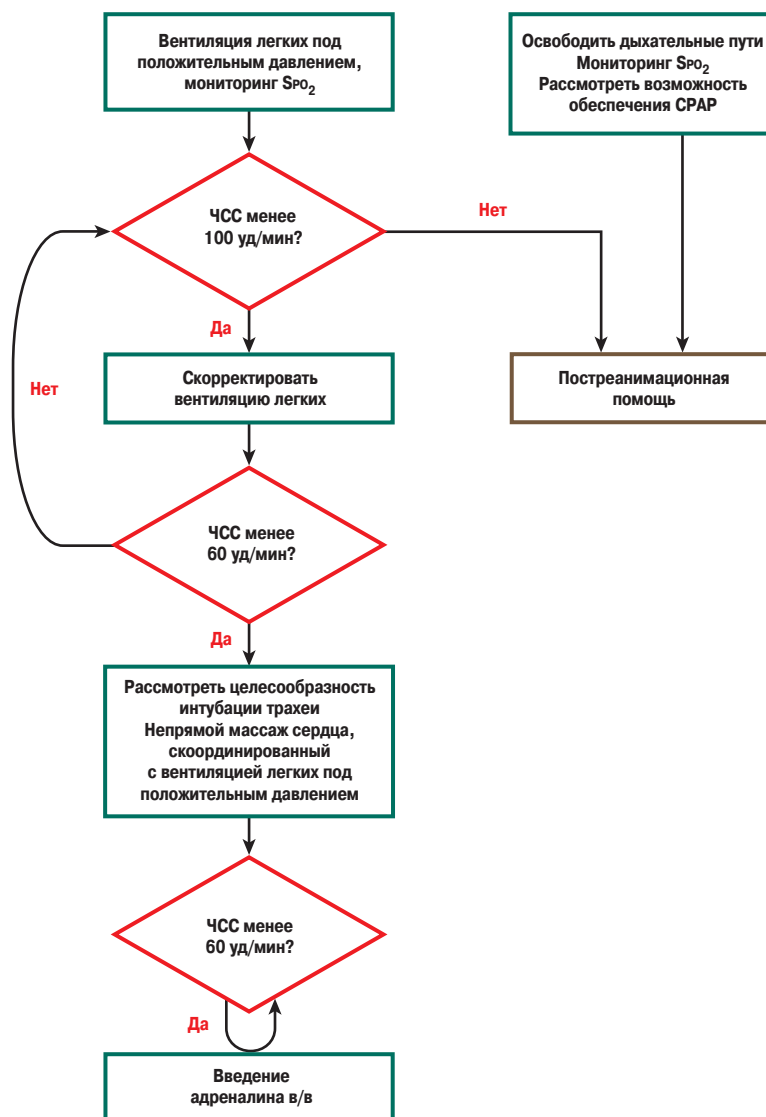


Схема 4.2



При достижении значений ЧСС более 60 уд/мин во время проведения непрямого массажа сердца Вы можете прекратить компрессии, но продолжать принудительную вентиляцию легких под положительным давлением с частотой 40–60 принудительных вдохов в минуту. В данном случае не следует продолжать непрямой массаж сердца, поскольку сердечный выброс, по-видимому, уже адекватный, а компрессии могут снизить эффективность вентиляции легких

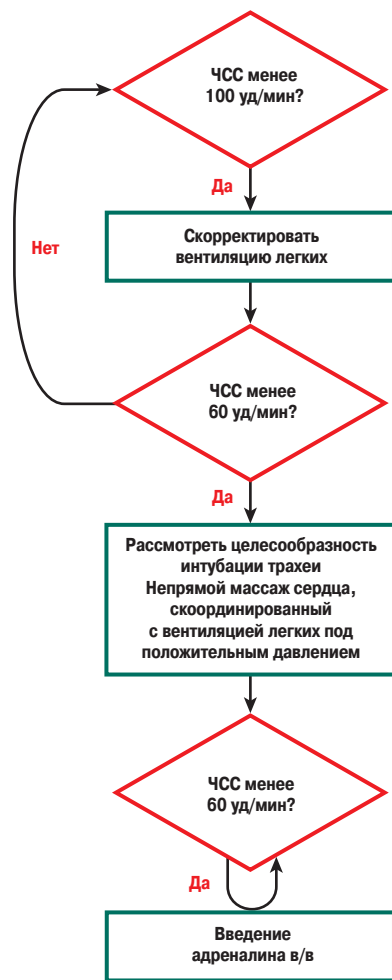

Схема 4.3

ца и сконцентрироваться на продолжении эффективной вентиляции легких с большей частотой (40–60 принудительных вдохов в минуту).

Как только ЧСС становится более 100 уд/мин и ребенок начинает самостоятельно дышать, следует постепенно уменьшать частоту принудительных вдохов и снижать давление вентиляции легких (см. Урок 3), а затем перевести ребенка в отделение интенсивной терапии для дальнейшего наблюдения.

Какие действия необходимо предпринимать при отсутствии улучшения состояния ребенка?

Во время проведения непрямого массажа сердца и принудительной вентиляции легких задайте себе следующие вопросы:

- Адекватно ли проводится вентиляция легких? (Вы выполнили последовательность действий по коррекции техники проведения вентиляции легких (метод МР СОДИ)? Была ли выполнена интубация трахеи? Если да, то правильно ли установлена эндотрахеальная трубка?)
- Проводится ли подача дополнительного кислорода?
- Выполняется ли компрессия на глубину приблизительно 1/3 переднезаднего диаметра грудной клетки?
- Хорошо ли скоординировано выполнение непрямого массажа сердца с принудительной вентиляцией легких?

Если перечисленные пункты выполнены, а ЧСС остается менее 60 уд/мин, необходимо установить пупочный катетер и ввести адреналин (схема 4.3; см. Урок 6).

Как было показано в Клиническом примере 4, к этому моменту реанимации Вы, скорее всего, сочтете необходимым провести ребенку интубацию трахеи. Если Вы не владеете техникой интубации трахеи, но поняли, что нужен расширенный объем реанимационных мероприятий, Вам необходимо позвать специалиста, который владеет навыками интубации трахеи. Техника интубации трахеи будет описана в Уроке 5.

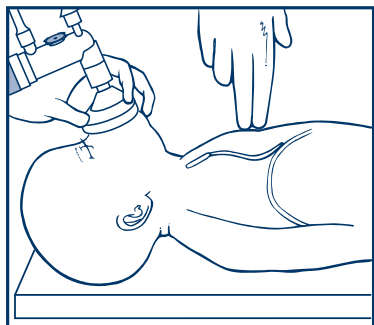


Вопросы

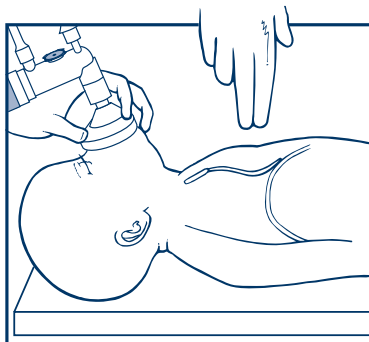
(Ответы даны в тексте и в конце данного Урока)

- 8 Правильная глубина надавливаний на грудину при выполнении непрямого массажа сердца составляет:
 - А 1/4 переднезаднего диаметра грудной клетки.
 - Б 1/3 переднезаднего диаметра грудной клетки.
 - В 1/2 переднезаднего диаметра грудной клетки.

- 9 На каком рисунке показано правильное проведение фазы расслабления при непрямом массаже сердца?



А

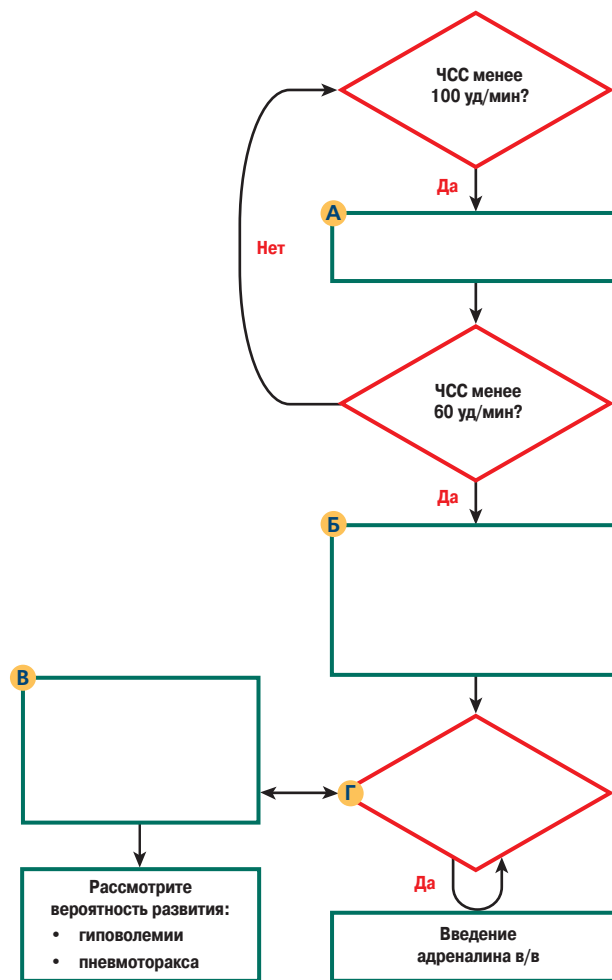


Б

- 10 Какую фразу используют для обозначения правильного ритма и координации непрямого массажа сердца с принудительной вентиляцией легких? _____

 _____.
- 11 Соотношение между надавливаниями на грудину и принудительными вдохами должно быть _____.
- 12 Принудительную вентиляцию легких под положительным давлением без непрямого массажа сердца проводят с частотой от _____ до _____ принудительных вдохов в минуту.
- 13 При одновременном проведении непрямого массажа сердца и принудительной вентиляции легких под положительным давлением частота действий должна составлять _____ действий в минуту.
- 14 Цикл «Один-и-Два-и-Три-и-Вдох-и» должен занимать примерно _____ сек.
- 15 Состояние ребенка требует проведения непрямого массажа сердца и принудительной вентиляции легких. Через 30 сек после начала выполнения непрямого массажа сердца Вы прекращаете его и определяете количество сердцебиений, которое составляет **8 ударов за 6 сек**. Частота сердечных сокращений у ребенка сейчас _____ уд/мин. Вы должны (продолжить) (прекратить) непрямо́й массаж сердца.
- 16 Состояние ребенка требует проведения непрямого массажа сердца и принудительной вентиляции легких мешком и маской. Наблюдается слабая экскурсия грудной клетки. Вы останавливаетесь и определяете количество сердцебиений, которое составляет **4 удара за 6 сек**. Частота сердечных сокращений у ребенка сейчас _____ уд/мин. Вам нужно принять решение о _____,
 _____,
 и _____.

17 Дополните схему:



Ключевые положения

- 1 Показанием для проведения непрямого массажа сердца является частота сердечных сокращений менее 60 уд/мин, которая сохраняется несмотря на предшествующее проведение эффективной вентиляции легких под положительным давлением в течение 30 сек.
- 2 При снижении частоты сердечных сокращений до уровня менее 60 уд/мин пульсоксиметр может прекратить регистрацию параметров. Вы должны увеличить концентрацию подаваемого кислорода до 100% до момента возобновления регистрации данных пульсоксиметром, которые будут ориентиром в подборе соответствующей концентрации подаваемого дополнительного кислорода.
- 3 Непрямой массаж сердца заключается в ритмичных надавливаниях на грудину, которые:
 - прижимают сердце к позвоночнику;
 - повышают внутригрудное давление;
 - проталкивают кровь в сосудистое русло к жизненно важным органам.
- 4 Существуют 2 способа проведения непрямого массажа сердца: техника больших пальцев и техника двух пальцев, однако предпочтительной является техника больших пальцев.
- 5 Найдите правильную зону надавливания на грудину. Для этого проведите пальцами вдоль нижнего края реберной дуги и найдите мечевидный отросток. Затем разместите Ваши пальцы на грудине над мечевидным отростком на линии, соединяющей соски.
- 6 Для обеспечения правильной частоты компрессий сердца и принудительных вдохов специалист, осуществляющий не прямой массаж сердца, должен вслух громко повторять: «Один-и-Два-и-Три-и-Вдох-и».
- 7 Во время проведения непрямого массажа сердца Вы выполняете 120 действий в минуту: 90 компрессий и 30 принудительных вдохов. Один цикл, состоящий из 3 компрессий на грудину и 1 принудительного вдоха, занимает 2 сек.
- 8 Если Вы понимаете, что в ходе проведения реанимационных мероприятий ребенку потребуются введение лекарственных средств в сосуды пуповины, Вы можете продолжить проведение непрямого массажа сердца техникой больших пальцев, переместившись к изголовью ребенка. В случае расположения членов реанимационной бригады у изголовья ребенка интубация трахеи упрощает процедуру проведения непрямого массажа сердца.
- 9 Выполняя не прямой массаж сердца, убедитесь, что:
 - во время вентиляции легких отмечается адекватная экскурсия грудной клетки;
 - подается дополнительный кислород;
 - компрессии выполняют на глубину приблизительно 1/3 переднезаднего диаметра грудной клетки;
 - давление на грудину в фазу расслабления прекращают полностью, чтобы грудная клетка могла полностью расширяться в перерывах между надавливаниями;

- подушечки Ваших пальцев все время остаются в контакте с грудиной как при надавливании, так и при ослаблении давления;
 - во время компрессии длительность фазы компрессии короче, чем фазы расслабления;
 - проведение непрямого массажа сердца и принудительной вентиляции легких хорошо скоординировано между собой.
- 10** После проведения непрямого массажа сердца и вентиляции легких в течение 45–60 сек оцените частоту сердечных сокращений. Если частота сердечных сокращений составляет:
- более 60 уд/мин — прекратите непрямой массаж сердца и продолжайте вентиляцию легких с частотой 40–60 принудительных вдохов в минуту;
 - более 100 уд/мин — прекратите непрямой массаж сердца и при появлении у ребенка самостоятельного дыхания постепенно прекращайте проведение принудительной вентиляции легких под положительным давлением;
 - менее 60 уд/мин — выполните интубацию трахеи (если она не была проведена ранее) и введите адреналин, предпочтительнее внутривенно. Интубация трахеи наиболее надежно обеспечивает эффективное продолжение принудительной вентиляции легких под положительным давлением.

УРОК 4

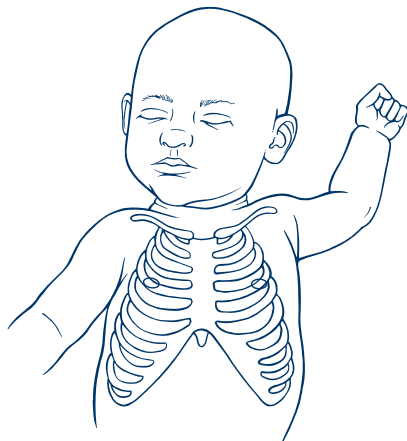
Повторение пройденного материала

(Ответы следуют далее)

- 1** У новорожденного апноэ и брадикардия. Проведены очистка дыхательных путей и тактильная стимуляция. Через 30 сек после рождения начато проведение вентиляции легких под положительным давлением. Через 60 сек после рождения частота сердечных сокращений составляет 80 уд/мин. Непрямой массаж сердца (должен) (не должен) быть начат. Вентиляция легких под положительным давлением (должна) (не должна) быть продолжена.
- 2** У новорожденного апноэ и брадикардия. Несмотря на санацию дыхательных путей, тактильную стимуляцию и проведение вентиляции легких под положительным давлением в течение 30 сек при условии четкого соблюдения всех правил вентиляции легких, у ребенка сохраняется апноэ. Частота сердечных сокращений составляет 40 уд/мин. Непрямой массаж сердца (должен) (не должен) быть начат. Вентиляция легких под положительным давлением (должна) (не должна) быть продолжена.
- 3** При проведении аускультации установлено, что частота сердечных сокращений новорожденного составляет 40 уд/мин, данные пульсоксиметра не регистрируются. Начат непрямой массаж сердца, однако ребенок все еще продолжает получать кислород в концентрации 21%. Какое действие необходимо

предпринять относительно концентрации кислорода? (Продолжать вентиляцию легких кислородом в концентрации 21%) (Увеличить концентрацию кислорода до 100%)

- 4 В течение фазы компрессии при непрямом массаже сердца грудина сдавливает сердце, что вызывает поступление крови из сердца в (вены) (артерии). В фазу расслабления кровь поступает в сердце из (вен) (артерий).
- 5 Отметьте на рисунке зону, на которую необходимо надавливать при проведении непрямого массажа сердца.

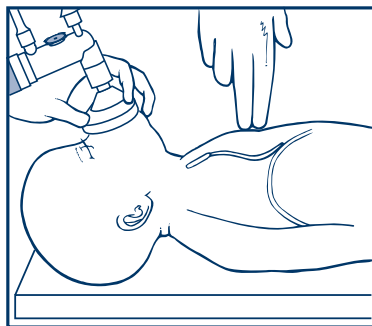


- 6 Предпочтительнее проводить не прямой массаж сердца техникой (больших пальцев) (двух пальцев).
- 7 Если Вы прогнозируете, что ребенку потребуется введение лекарственных средств в сосуды пуповины, Вы можете продолжать проведение непрямого массажа сердца

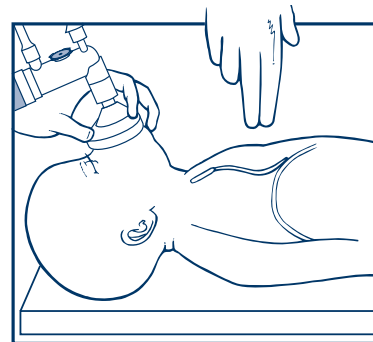
или _____

- 8 Правильная глубина надавливаний на грудину при выполнении непрямого массажа сердца составляет:
 - А 1/4 переднезаднего диаметра грудной клетки.
 - Б 1/3 переднезаднего диаметра грудной клетки.
 - В 1/2 переднезаднего диаметра грудной клетки.

- 9 На каком рисунке показано правильное проведение фазы расслабления при непрямом массаже сердца?



А



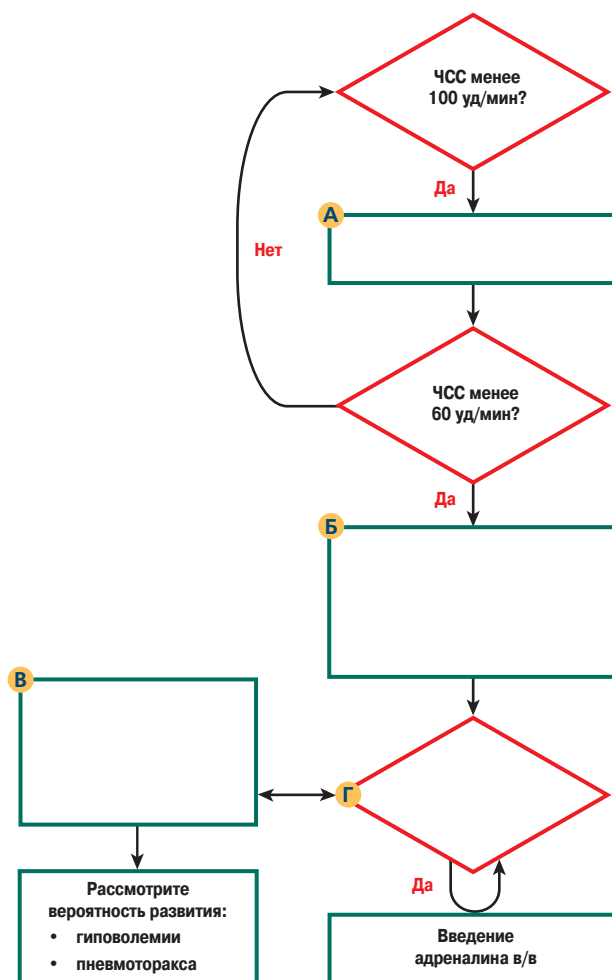
Б

- 10 Какую фразу используют для обозначения правильного ритма и координации непрямого массажа сердца с принудительной вентиляцией легких? _____

- 11 Соотношение между надавливаниями на грудь и принудительными вдохами должно быть _____.
- 12 Принудительную вентиляцию легких под положительным давлением без непрямого массажа сердца проводят с частотой от _____ до _____ принудительных вдохов в минуту.
- 13 При одновременном проведении непрямого массажа сердца и принудительной вентиляции легких под положительным давлением частота действий должна составлять _____ действий в минуту.
- 14 Цикл «Один-и-Два-и-Три-и-Вдох-и» должен занимать примерно _____ сек.
- 15 Состояние ребенка требует проведения непрямого массажа сердца и принудительной вентиляции легких. Через 30 сек после начала выполнения непрямого массажа сердца Вы прекращаете его и определяете количество сердцебиений, которое составляет **8 ударов за 6 сек**. Частота сердечных сокращений у ребенка сейчас _____ уд/мин. Вы должны (продолжить) (прекратить) непрямой массаж сердца.
- 16 Состояние ребенка требует проведения непрямого массажа сердца и принудительной вентиляции легких мешком и маской. Наблюдается слабая экскурсия грудной клетки. Вы останавливаетесь и определяете количество сердцебиений, которое составляет **4 удара за 6 сек**. Частота сердечных сокращений у ребенка сейчас _____ уд/мин. Вам нужно принять решение о _____,

и _____.

17 Дополните схему:



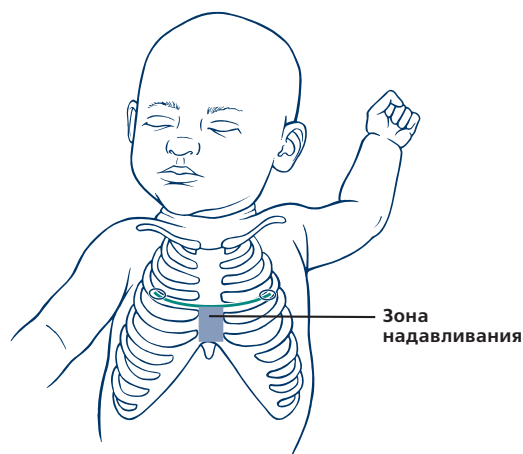
УРОК 4

Ответы на вопросы

- 1 Непрямой массаж сердца **не должен** быть начат. Вентиляция легких под положительным давлением **должна** быть продолжена.
- 2 Непрямой массаж сердца **должен** быть начат. Вентиляция легких под положительным давлением **должна** быть продолжена.

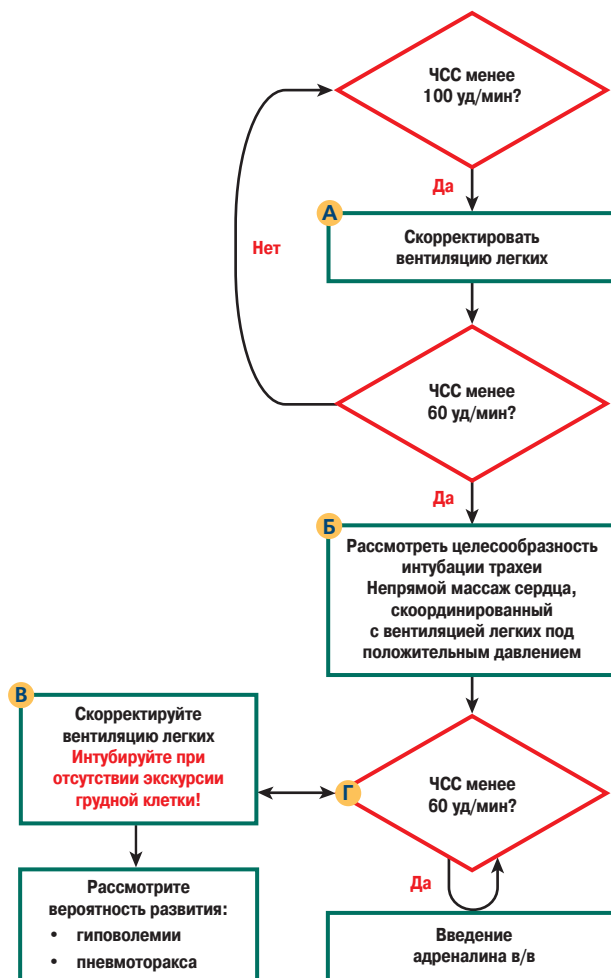
- 3 Необходимо **увеличить концентрацию кислорода до 100%** до начала регистрации данных пульсоксиметром, после чего необходимо регулировать концентрацию кислорода в соответствии с показателями таблицы «Целевые преддуктальные показатели SpO_2 после рождения».
- 4 В течение фазы компрессии при непрямом массаже сердца грудина сдавливает сердце, что вызывает поступление крови из сердца в **артерии**. В фазу расслабления кровь поступает в сердце из **вен**.

5



- 6 Предпочтительнее проводить непрямой массаж сердца техникой **больших пальцев**.
- 7 Вы можете продолжать проведение непрямого массажа сердца техникой **больших пальцев, сместившись к изголовью ребенка**, или **продолжать выполнять компрессии техникой двух пальцев**.
- 8 Правильная глубина надавливаний на грудину при выполнении непрямого массажа сердца составляет **1/3 переднезаднего диаметра грудной клетки (Б)**.
- 9 А — правильно (пальцы не отрываются от грудины во время фазы расслабления).
- 10 «**Один-и-Два-и-Три-и-Вдох-и**».
- 11 Соотношение между надавливаниями на грудину и принудительными вдохами должно быть **3 : 1**.
- 12 Принудительную вентиляцию легких под положительным давлением без непрямого массажа сердца проводят с частотой от **40 до 60** принудительных вдохов в минуту.
- 13 При одновременном проведении непрямого массажа сердца и принудительной вентиляции легких под положительным давлением частота действий должна составлять **120** действий в минуту.
- 14 Цикл «**Один-и-Два-и-Три-и-Вдох-и**» должен занимать примерно **2** сек.
- 15 При сердцебиении 8 ударов за 6 сек ЧСС = **80** уд/мин. Вы должны **прекратить** непрямой массаж сердца.
- 16 При сердцебиении 4 удара за 6 сек ЧСС = **40** уд/мин. Вам нужно принять решение о **проведении интубации трахеи, установке пупочного катетера и введении адреналина**.

17 Пропущенный текст на схеме:

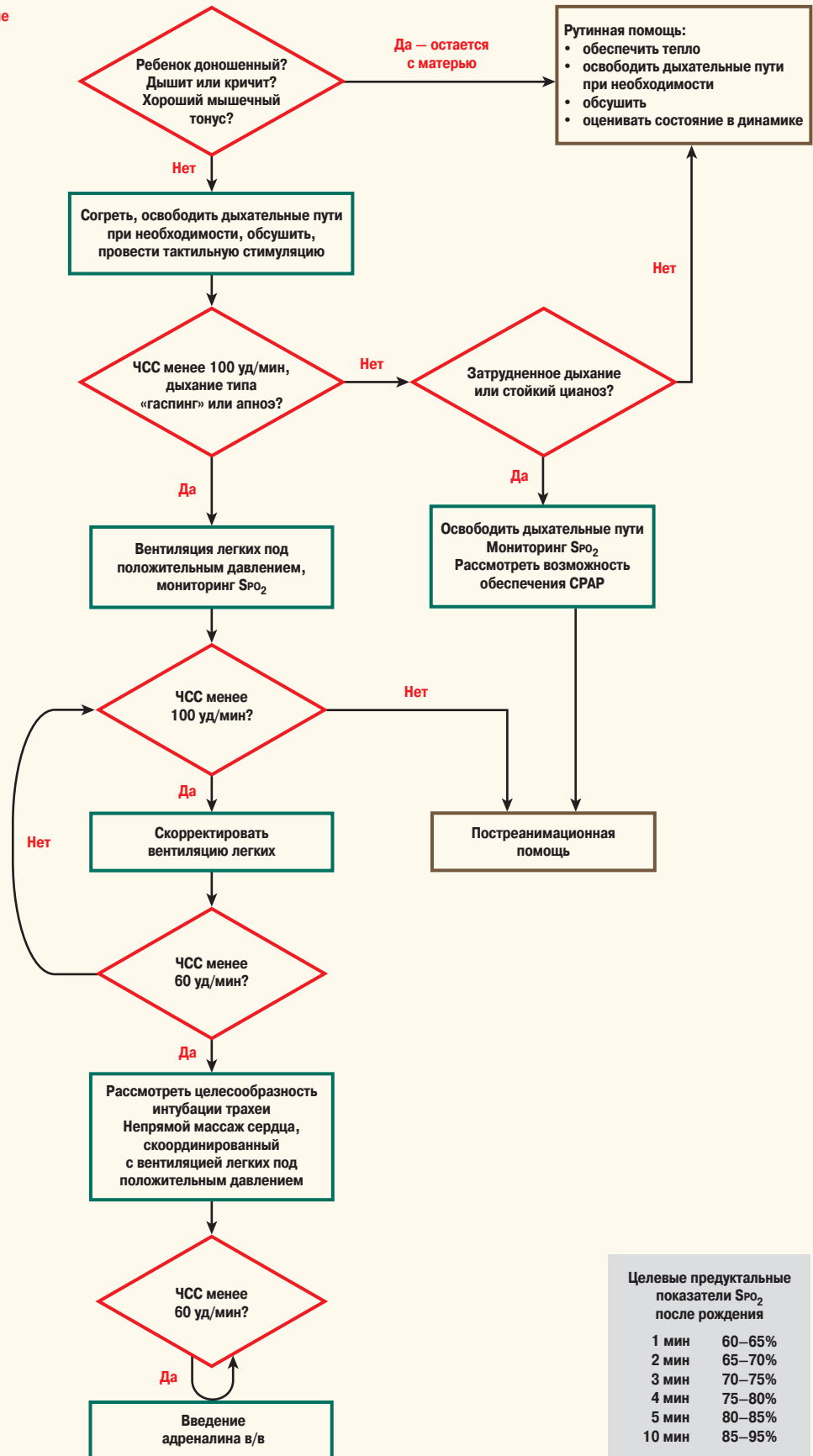




Рождение

30 сек

60 сек



Целевые преддуктальные показатели SpO₂ после рождения

| | |
|--------|--------|
| 1 мин | 60–65% |
| 2 мин | 65–70% |
| 3 мин | 70–75% |
| 4 мин | 75–80% |
| 5 мин | 80–85% |
| 10 мин | 85–95% |

УРОК 4

Непрямой массаж сердца

Контрольный лист проверки практических навыков как средство обучения

Учащийся использует Контрольный лист проверки практических навыков (табл. 4.1) как эталон во время практики или как руководство для самостоятельной отработки практических навыков и обсуждения их с инструктором по Программе реанимации новорожденных™ (Neonatal Resuscitation Program™, NRP™). Когда учащийся и инструктор приходят к согласию, что учащийся может правильно и быстро выполнять этапы реанимации без посторонней помощи и в контексте клинической ситуации, то он может переходить к Контрольному листу проверки практических навыков следующего Урока.

Контроль знаний

- Каковы показания для начала проведения непрямого массажа сердца?
- Каким способом предпочтительнее проводить непрямой массаж сердца: техникой больших пальцев или техникой двух пальцев? Почему?
- Каково показание для прекращения проведения непрямого массажа сердца?

Цели обучения

- 1 Выявить новорожденных, которым необходимо проведение непрямого массажа сердца.
- 2 Продемонстрировать правильную технику проведения непрямого массажа сердца.
- 3 Распознать признак, служащий ориентиром для прекращения проведения непрямого массажа сердца.
- 4 Продемонстрировать соответствующие поведенческие навыки для обеспечения четкой коммуникации и слаженной работы в команде во время этого критического этапа реанимации новорожденных.

Клиническая ситуация

«Вас вызвали на экстренное кесарево сечение в связи с брадикардией плода. Как Вы подготовитесь к реанимации данного новорожденного? Во время работы проговаривайте свои мысли и действия вслух, чтобы Ваш ассистент и я знали, о чем Вы думаете и что Вы делаете».

Инструктор должен отметить те ячейки, которые соответствуют правильным ответам учащегося.

Примечание. Данная клиническая ситуация базируется на материале, включающем все темы Уроков 1–4. Столбец «Детали» удобен для оценки инструктором действий учащихся. Инструктор может использовать данный Контрольный лист проверки практических навыков в качестве этапа Сводного базового контрольного листа проверки практических навыков (см. Приложение в конце книги).

Таблица 4.1 Контрольный лист проверки практических навыков

| ФИО учащегося | | |
|---|--|--|
| | <input type="checkbox"/> Собирает анамнез и сведения о течении перинатального периода | Какой срок беременности? Околоплодные воды прозрачные? Одноплодная или многоплодная беременность? Есть ли факторы риска? |
| | <input type="checkbox"/> Проверяет наличие и исправность оборудования <input type="checkbox"/> Формирует реанимационную бригаду (зовет как минимум еще одного сотрудника для оказания помощи), обсуждает план действий и распределяет роли в бригаде <input type="checkbox"/> Если акушер отметил примесь мекония в околоплодных водах, учащийся проводит подготовку к интубации трахеи и удалению мекония | Для согревания, очищения дыхательных путей, аускультации, оксигенации, вентиляции легких, интубации, лекарственной терапии, обеспечения терморегуляции |
| РЕБЕНОК РОДИЛСЯ | | |
| Показатели состояния ребенка | Выполнение этапов реанимации | Детали |
| Срок гестации, как указано в клинической ситуации ЧД: апноэ Тонус: мышечная гипотония | <input type="checkbox"/> Проводит первоначальную оценку состояния ребенка <input type="checkbox"/> Принимает ребенка под источником лучистого тепла <input type="checkbox"/> Удаление мекония (по показаниям) | Учащийся отвечает на 3 вопроса: <ul style="list-style-type: none"> • Ребенок доношенный? • Дышит или кричит? • Хороший мышечный тонус? |
| | <input type="checkbox"/> Выполняет начальные действия | Должен согреть, раскрыть дыхательные пути, придав ребенку правильное положение, провести эвакуацию содержимого из полости рта и носа, обсушить, удалить влажные пеленки, выполнить тактильную стимуляцию |
| ЧД: апноэ ЧСС: 40 уд/мин | <input type="checkbox"/> Оценивает дыхание и частоту сердечных сокращений | Определяет ЧСС при аускультации в точке проекции верхушки сердца или пальпаторно у основания пуповины |
| | <input type="checkbox"/> Начинает принудительную вентиляцию легких под положительным давлением | Начинает с _____ % кислорода в соответствии с протоколом лечебного учреждения и с пикового давления на вдохе 20 см вод. ст. Частота принудительных вдохов составляет 40–60 вдохов в минуту |
| | <input type="checkbox"/> При необходимости обращается к коллегам за помощью | Необходимо наличие как минимум 2 человек, если требуется проведение принудительной вентиляции легких. Реанимационная бригада должна быть сформирована до родов |
| | <input type="checkbox"/> Просит подключить пульсоксиметр | Ассистент прикрепляет датчик пульсоксиметра на область гипотенара или запястье правой руки ребенка перед тем, как присоединить датчик к монитору |

продолжение

| Показатели состояния ребенка | Выполнение этапов реанимации | Детали |
|---|---|--|
| <p>ЧД: апноэ ЧСС: 40 уд/мин SpO₂: не определяется Дыхательные шумы отсутствуют, экскурсия грудной клетки отсутствует</p> | <ul style="list-style-type: none"> <input type="checkbox"/> Просит оценить частоту сердечных сокращений и данные пульсоксиметра <input type="checkbox"/> При отсутствии увеличения ЧСС и сатурации просит оценить выслушивание дыхательных шумов над обоими легочными полями и экскурсию грудной клетки | <p>Монитор пульсоксиметра не регистрирует данные вследствие низких показателей ЧСС</p> |
| | <ul style="list-style-type: none"> <input type="checkbox"/> Проверяет правильность выполнения принудительной вентиляции легких и выполняет последовательность действий по коррекции техники проведения вентиляции легких (метод МР СОДИ) | <p>Маску герметично подгоняют к лицу. Репозиция обеспечивает правильное положение и открывает дыхательные пути ребенка (после этих действий надо повторить 5–10 принудительных вдохов). Санация полости рта и носа и Открытие рта ребенку (после этих действий надо повторить 5–10 принудительных вдохов). Через каждые несколько принудительных вдохов постепенно увеличивает Давление на вдохе до тех пор, пока не начнут выслушиваться дыхательные шумы с обеих сторон и не появится видимая экскурсия грудной клетки, но давление не должно превышать 40 см вод. ст. (по показаниям)</p> |
| <p>+ экскурсия грудной клетки + дыхательные шумы</p> | <ul style="list-style-type: none"> <input type="checkbox"/> Просит оценить экскурсию грудной клетки и выслушивание дыхательных шумов над обоими легочными полями | <p>Если последовательность действий по коррекции техники проведения вентиляции легких (метод МР СОДИ) выполнена правильно, но экскурсия грудной клетки не появляется, не выслушиваются дыхательные шумы над обоими легочными полями и не увеличивается ЧСС ребенка, то учащийся указывает на необходимость проведения Интубации трахеи или установки ларингеальной маски</p> |
| <p>+ экскурсия грудной клетки + дыхательные шумы</p> | <ul style="list-style-type: none"> <input type="checkbox"/> Проводит принудительную вентиляцию легких под положительным давлением в течение 30 сек; замечает появление дыхательных шумов над обоими легочными полями и экскурсию грудной клетки | <p>Ассистент указывает на появление симметричных дыхательных шумов и экскурсию грудной клетки</p> |
| <p>ЧСС: 50 уд/мин SpO₂: не определяется</p> | <ul style="list-style-type: none"> <input type="checkbox"/> Оценивает частоту сердечных сокращений и SpO₂ | <p>Ассистент проводит оценку ЧСС путем аускультации или пальпации (пульсоксиметр все еще не функционирует из-за низкой частоты сердечных сокращений)</p> |
| | <ul style="list-style-type: none"> <input type="checkbox"/> Зовет дополнительный персонал для оказания помощи <input type="checkbox"/> Начинает проведение непрямого массажа сердца <input type="checkbox"/> Увеличивает концентрацию дополнительного кислорода до 100% | <p>Бригада в сборе. Поручает одному из участников регистрировать все действия в специальной документации. Лидер распределяет роли: поручает конкретным членам бригады проведение принудительной вентиляции легких под положительным давлением и выполнение других задач</p> |

| Показатели состояния ребенка | Выполнение этапов реанимации | Детали |
|---|---|--|
| | <input type="checkbox"/> Выбирает правильное место для компрессий — нижняя треть грудины | |
| | <input type="checkbox"/> Техника двух пальцев: использует подушечки среднего и указательного (или безымянного) пальцев <input type="checkbox"/> Техника больших пальцев: использует большие пальцы, согнутые в межфаланговом суставе (или один палец помещает поверх другого, если ребенок маленький) | Техника больших пальцев предпочтительнее, поскольку Вы можете контролировать глубину надавливаний лучше, чем при технике двух пальцев. Техника больших пальцев позволяет создать эффективное пиковое систолическое давление и перфузионное давление в коронарных артериях |
| | <input type="checkbox"/> Проводит надавливания на грудину на глубину 1/3 переднезаднего диаметра грудной клетки, строго перпендикулярно грудине <input type="checkbox"/> Располагает пальцы на грудине во время фазы расслабления. Позволяет грудной клетке полностью расправиться между надавливаниями, но не отрывает пальцы от грудины | Длительность фазы компрессии должна быть несколько короче, чем фазы расслабления, для обеспечения максимального сердечного выброса. При проведении компрессий большими пальцами остерегайтесь слишком плотного обхватывания грудной клетки, поскольку это может затруднить вентиляцию легких |
| | <input type="checkbox"/> Сотрудник, проводящий компрессии, ритмично отсчитывает: «Один-и-Два-и-Три-и-Вдох-и» <input type="checkbox"/> Вентилюет легкие во время паузы между компрессиями на словах «Вдох-и» | Один цикл, состоящий из 3 компрессий и 1 принудительного вдоха, занимает 2 сек |
| | <input type="checkbox"/> Проводит непрямой массаж сердца и скоординированную с ним принудительную вентиляцию легких в течение 45–60 сек Оценивает ЧСС <input type="checkbox"/> Пальпирует пульсацию пуповины и продолжает вентиляцию легких <input type="checkbox"/> Если нет осязаемой пульсации, то приостанавливает вентиляцию легких и проводит аускультацию сердечных тонов и подсчет пульса на верхушке сердца | Во время оценки ЧСС у учащегося и ассистента имеется хорошая возможность поменяться местами, чтобы учащийся мог проявить себя при проведении как непрямого массажа сердца, так и вентиляции легких. Инструктор выбирает: ВАРИАНТ 1. Улучшение состояния ребенка с возвращением к подаче кислорода свободным потоком ВАРИАНТ 2. Показания к установке внутривенного пупочного катетера и введению адреналина |
| ВАРИАНТ 1 | | |
| ЧД: апноэ ЧСС: 70 уд/мин SpO ₂ : 67% + дыхательные шумы + экскурсия грудной клетки | <input type="checkbox"/> Прекращает непрямой массаж сердца <input type="checkbox"/> Продолжает вентиляцию легких <input type="checkbox"/> Регулирует концентрацию кислорода в дыхательной смеси на основании показателя пульсоксиметрии и возраста ребенка в минутах | Прекращает непрямой массаж сердца при достижении значений ЧСС более 60 уд/мин. Продолжает мониторинг ЧСС и SpO ₂ |

| Показатели состояния ребенка | Выполнение этапов реанимации | Детали |
|--|--|---|
| ЧД: 10 вдохов в минуту ЧСС: 120 уд/мин SpO₂: 74% | <input type="checkbox"/> Проводит эффективную принудительную вентиляцию легких без непрямого массажа сердца в течение дополнительных 30 сек <input type="checkbox"/> Оценивает дыхательные усилия ребенка, ЧСС и показатель пульсоксиметрии | Бригада должна отмечать признаки улучшения жизненно важных функций у новорожденного и обсуждать дальнейшие действия совместно |
| ЧД: слабый крик ЧСС: 140 уд/мин SpO₂: 97% | <input type="checkbox"/> Снижает частоту принудительных вдохов по мере появления у ребенка самостоятельного дыхания <input type="checkbox"/> Постепенно прекращает принудительную вентиляцию легких под положительным давлением и снижает концентрацию дополнительного кислорода, подаваемого свободным потоком, основываясь на показателе пульсоксиметрии. В конечном счете постепенно убирает диффузную подачу кислорода, руководствуясь данными пульсоксиметра | |
| | <input type="checkbox"/> Информировывает родственников ребенка о его состоянии <input type="checkbox"/> Руководит соответствующим постреанимационным уходом | |
| ВАРИАНТ 2 | | |
| ЧСС: 40 уд/мин SpO₂: не определяется (пульсоксиметр — нет сигнала) | <input type="checkbox"/> Проводит непрямой массаж сердца, скоординированный с принудительной вентиляцией легких, в течение дополнительных 30 сек, и анализирует причины отсутствия положительной динамики состояния ребенка | Обдумывает возможные причины отсутствия положительной динамики на проводимые реанимационные мероприятия: <ul style="list-style-type: none"> • Неэффективная вентиляция легких? • Смещение эндотрахеальной трубки (или необходимо провести интубацию в данный момент)? • Подается ли дополнительный кислород? • Корректна ли техника проведения непрямого массажа сердца (локализация, глубина, частота)? • Хорошо ли скоординированы вентиляция легких и компрессии? |
| ЧСС: 50 уд/мин SpO₂: не определяется (пульсоксиметр — нет сигнала) | <input type="checkbox"/> Просит определить ЧСС после непрямого массажа сердца более 45–60 сек, скоординированного с принудительной вентиляцией легких <input type="checkbox"/> Обсуждает с членами бригады план дальнейших действий: <ul style="list-style-type: none"> • Интубация трахеи, если не была выполнена ранее • Установка внутривенного пупочного катетера и введение адреналина | Бригаде может понадобиться помощь дополнительного персонала для экстренной катетеризации пупочной вены и введения адреналина или интубации ребенка |

Инструктор задает учащемуся вопросы для размышления и самопроверки

- 1 Что, на Ваш взгляд, удалось выполнить успешно при проведении этих реанимационных мероприятий?
- 2 Кто взял на себя роль лидера в этой клинической ситуации?
- 3 Получили ли Вы (лидер) необходимую помощь от Вашего(их) ассистента(ов)? Какие поведенческие навыки Вы использовали для обеспечения эффективной работы в команде? Приведите пример той ситуации, когда Вы что-то делали или говорили и при этом использовали эти навыки поведения.
- 4 Когда отсутствовала положительная динамика на проведение непрямого массажа сердца, скоординированного с эффективной вентиляцией легких, что делали члены реанимационной бригады, чтобы поддержать (или не поддержать) друг друга?
- 5 Сделаете ли Вы что-то по-другому, если столкнетесь с данной клинической ситуацией еще раз?

Ключевые поведенческие навыки Программы реанимации новорожденных

- Знайте особенности окружающей обстановки.
- Прогнозируйте и планируйте.
- Умейте брать на себя руководящую роль.
- Общайтесь эффективно.
- Распределите объем работы оптимальным образом.
- Правильно распределите свое внимание.
- Используйте всю доступную информацию.
- Используйте все имеющиеся ресурсы.
- Обратитесь за помощью к более опытному врачу в случае необходимости.
- Придерживайтесь профессиональной модели поведения.