

## ГЛАВА 2. МЕТОДИКА ПРОВЕДЕНИЯ ИМПЛАНТАЦИИ ЗОЛОТЫХ НИТЕЙ

С.Н. Степанкин, Е.С. Степанкина

### ПРЕДОПЕРАЦИОННАЯ ПОДГОТОВКА

Медикаментозную предоперационную подготовку проводят согласно рекомендациям анестезиолога.

Операционное поле дважды обрабатывают антисептическим раствором, просушивают. Разметку проводят маркером на операционном столе.

Избыточный пигмент маркера удаляют влажной салфеткой, пропитанной антисептиком, с тем условием, чтобы векторные линии были заметны во время имплантации. Если этого не сделать, то в процессе введения иглы возможно проникновение пигмента в кожу и фиксация его по типу татуажа, что приводит к необходимости дополнительной шлифовки темных точек в послеоперационном периоде. После обработки операционного поля пациента обкладывают стерильными простынями и начинают местную анестезию (рис. 7–15).



Важно правильно рассчитать длину векторных линий, в противном случае либо не будет охвачена планируемая область, либо будет затрачено больше нитей, чем планировалось до операции.

Разметка нитей, с одной стороны, является стандартной, при которой на область лица, подбородка и шеи устанавливают 12 золотых нитей. Этого количества чаще всего хватает для достижения длительного отличного отдаленного результата. Однако при различных морфотипах старения количество нитей может быть увеличено; также возможно дополнительное изменение вектора установки золотых нитей.

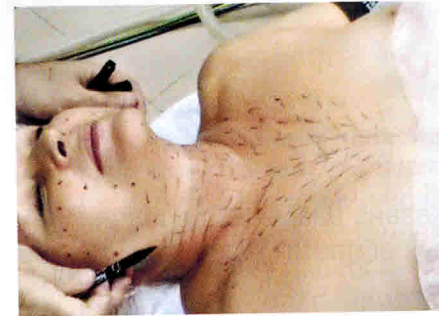

Рис. 7. Предварительная разметка перед установкой золотых нитей

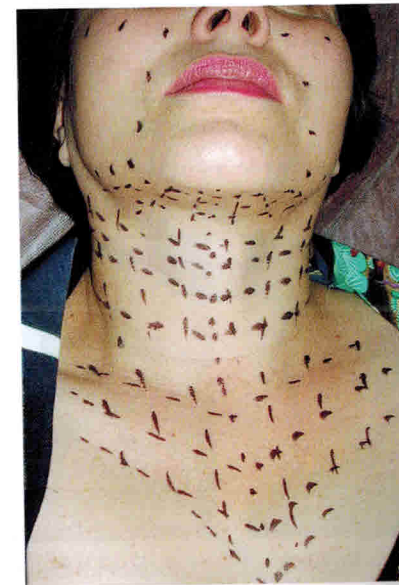
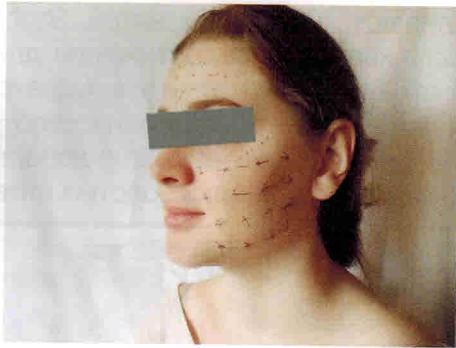

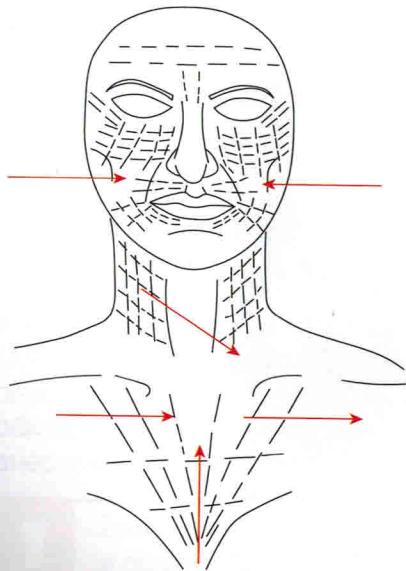
Рис. 8. Предварительная разметка перед установкой золотых нитей

## РАЗМЕТКА ВВЕДЕНИЯ НИТЕЙ

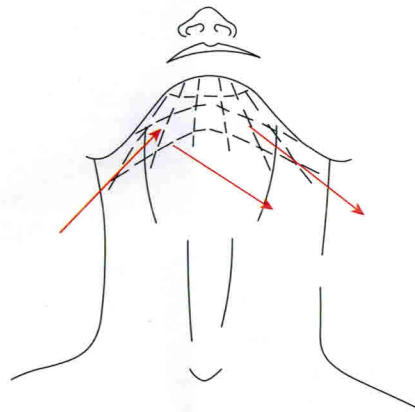


**Рис. 9.** Предоперационная разметка в области лба, переносицы, наружного нижнего края орбиты и левой щеки. Вид сбоку

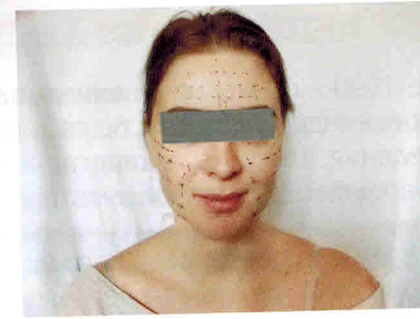На схемах показана разметка перед имплантацией золотых нитей в различных областях. Стрелками указано направление движения иглы.



**Рис. 10.** Схема имплантации нитей в области лица, шеи и декольте



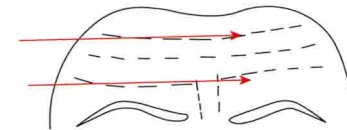
**Рис. 11.** Схема имплантации нитей в область подбородка



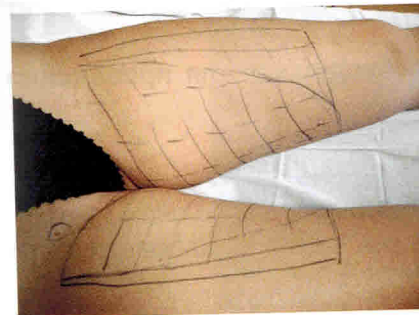
**Рис. 12.** Предоперационная разметка области лба, переносицы, наружного нижнего края орбиты

### Из клинических наблюдений

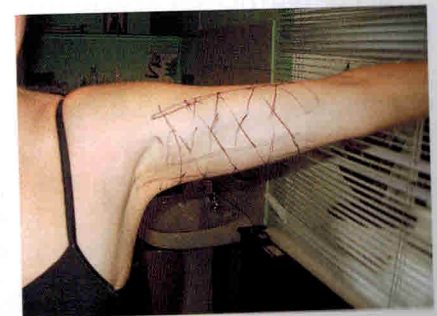- После имплантации нитей в вертикальные морщины на переносице морщины исчезают в течение 14–18 дней после операции.
- Установка нитей в наружный нижний край орбиты (в зависимости от количества складок устанавливают 1–3 нити с каждой стороны) позволяет полностью устранить складки в течение 1–1,5 мес после операции.
- В височной области, области «гусиных лапок» установка нитей не эффективна.



**Рис. 13.** Схема имплантации нитей в область лба. Красными стрелками показано направление введения иглы



**Рис. 14.** Схема имплантации нитей в область внутренней поверхности бедра



**Рис. 15.** Схема имплантации нитей в область плеча



## АНЕСТЕЗИЯ

Когда в начале 1990-х гг. мы начинали имплантировать золотые нити, внутривенная анестезия была в стадии развития как по технике ведения, так и по лекарственным препаратам. Все операции проводили под местной анестезией.



В процессе выбора препаратов для местной анестезии мы остановились на стоматологическом Ультракаи-не-форте, вводя его по векторным направлениям ранее нанесенной разметки с помощью карпульного шприца, используя самые длинные стоматологические иглы.

Препарат вводят в проекцию всех нанесенных векторных линий. Начинают со лба, затем анестезируют правую щеку, подбородок, левую щеку, шею и область декольте (2,0–3,8 мл на 10 см<sup>2</sup>)<sup>1</sup>. Кровотечение при проведении местной анестезии незначительно.

При проведении внутривенной анестезии обязательно проводят местную анестезию для введения адреналинсодержащего препарата для уменьшения кровотечения во время последующей операции. При сочетанной анестезии количество препарата меньше, чем при изолированной местной анестезии (1,5–2,0 мл на 10 см<sup>2</sup>).

## ТЕХНИЧЕСКОЕ ОБЕСПЕЧЕНИЕ

Ассистентом во время имплантации золотых нитей может быть операционная сестра.

**Стерильные инструменты, необходимые для проведения операции**

- Хирургический пинцет.
- Остроконечные ножницы.
- Пинцет микрохирургический анатомический с очень острыми концами для вправления находящегося на поверхности конца нити после срезания.

<sup>1</sup> 10 см<sup>2</sup> — это площадь имплантации 50 см золота (2 упаковки золотых нитей).

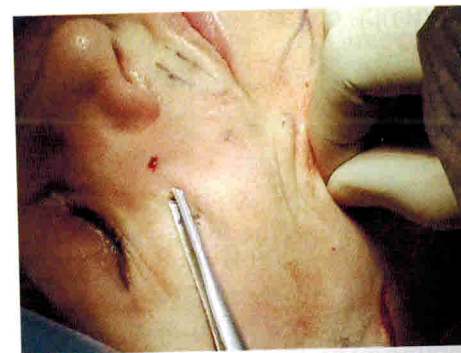## МЕТОДИКА ИМПЛАНТАЦИИ ЗОЛОТЫХ НИТЕЙ

### Основные положения

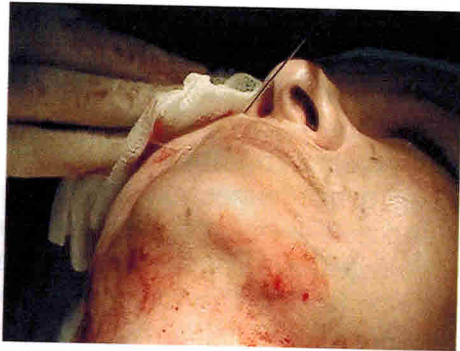1. Операцию проводят хирурги, уверенно освоившие методику имплантации золотых нитей.
2. Все сомнения в особенностях операции, правильности установки золотых нитей решают коллегиально, желательно до проведения оперативного вмешательства.
3. Несмотря на кажущуюся простоту операции, неверный расчет необходимого количества нитей, векторного расположения нитей в зависимости от морфотипа старения пациента и его индивидуальных особенностей, неверное расположение нитей в тканях ведет к отсутствию результата, а в худшем случае — к послеоперационным осложнениям.

### ХОД ОПЕРАЦИИ

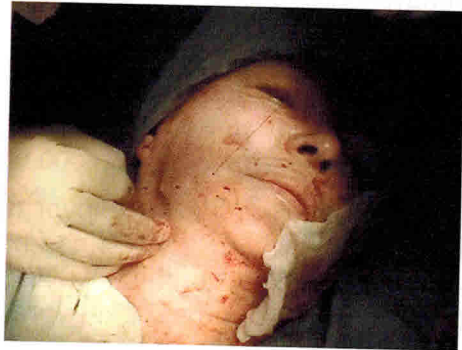После введения и выведения иглы хирург протягивает золотую нить так, чтобы ее конец погрузился под кожу, и прижимает это место указательным пальцем. Ассистент смещает кожу над нитью в сторону пальца хирурга и, надавливая концами ножниц на кожу, срезает золотую нить. Затем смещает кожу в первоначальное положение, только после этого хирург отпускает указательный палец, фиксирующий конец золотой нити.



**Рис. 16. Всей длины иглы достаточно, чтобы ввести нить на всю «высоту» щеки**



**Рис. 17. Введение нити в область верхней губы**



**Рис. 18. Введение нити в области проекции нижней челюсти**

Ассистенту следует дозировать силу давления концов ножниц на кожу, так как при избыточном давлении возможно отсечение участка кожи при срезании золотой нити.

## МЕТОДИКА УСТАНОВКИ ЗОЛОТЫХ НИТЕЙ ПО ЗОНАМ

### Лоб (см. рис. 13)

После выполнения дополнительной или основной местной анестезии проводят нити, направляя иглу горизонтально в 3–4 уровнях, обязательно располагая нити под имеющимися глубокими морщинами. Начинают с правой височной области, производя выход (выкол) иглы чуть дальше сагиттальной

линии лба. Затем, чуть отступив (0,5–0,8 см) вправо от сагиттальной линии, вводят иглу и выводят ее в области левого виска.

Вертикально проводить нити под горизонтальными морщинами лба не следует, так как это незначительно влияет на результат операции.



Имплантация золотых нитей дает великолепные результаты при устранении вертикальных морщин в области переносицы. Результат уменьшения и исчезновения морщин наблюдают уже на 15-й день после операции.

Иглу проводят сверху вниз, располагая нить непосредственно под морщиной переносицы. Имплантируемая в этой области нить достаточно коротка, и требуется искусство ассистента при ее срезании, чтобы она в последующем не мигрировала наружу.

При имплантации нитей в этой зоне часто наблюдается достаточно сильное кровотечение из-за травмированных в результате прокола иглой вертикально расположенных вен лобной области. Кровотечение обычно самостоятельно прекращается после дополнительной компрессии, проводимой ассистентом. Образующиеся гематомы не являются осложнением и рассасываются в раннем послеоперационном периоде.

Имплантация золотых нитей в область лба закончена. Обычно в этой области используют 1 упаковку золотой нити (25 см).

### Наружный край орбиты

После выполнения анестезии начинают проводить нити справа, затем переходят на левую область. Иглу с нитью проводят справа налево, начиная с височной области (у места «начала» морщины), и выводят иглу непосредственно у края орбиты. И так располагают нити под каждой «гусиной лапкой». При манипуляции в этой области вероятно кровотечение, с которым с помощью местной компрессии справляется



## РАСПРЕДЕЛЕНИЕ ПРЕПАРАТОВ ГИАЛУРОНОВОЙ КИСЛОТЫ В КОЖЕ И ПОДКОЖНОЙ КЛЕТЧАТКЕ (ЭКСПЕРИМЕНТ)

Целью исследования стало изучение распространения препаратов гиалуроновой кислоты при различных техниках введения.

Для решения этой цели проведено экспериментальное исследование. С согласия пациента, перед плановой операцией абдоминопластики в заведомо удаляемый участок кожи введено раствор гиалуроновой кислоты, окрашенный метиленовым синим. Препарат вводили внутрикожно с образованием папулы и внутрикожно с формированием канала иглой 30 G (0,3×40 мм).

При формировании папул вводили препарат в следующем количестве: 0,01, 0,02, 0,03, 0,04, 0,05 мл.

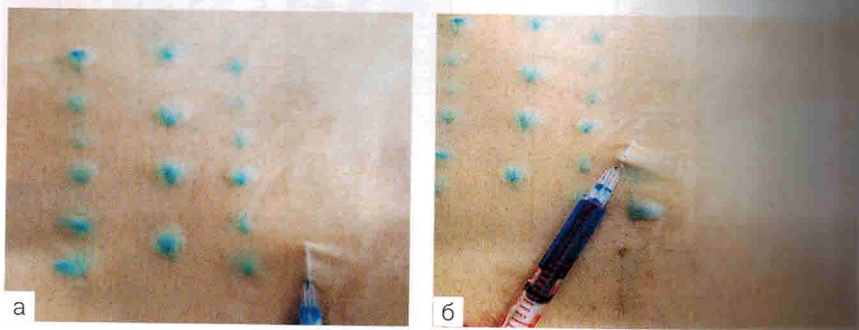


Рис. 109. а, б. Внешний вид папул при введении различного количества препарата

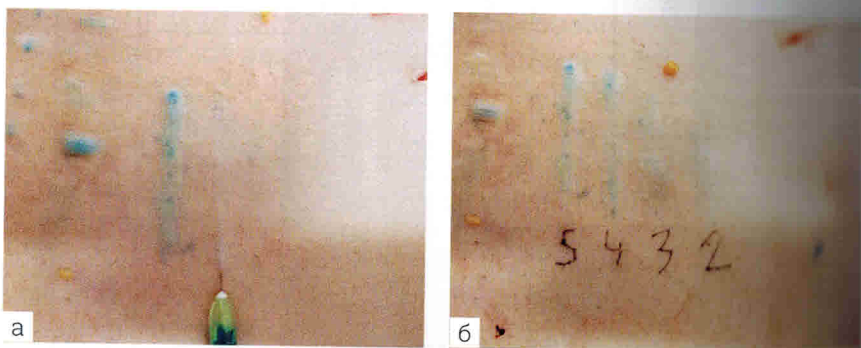


Рис. 110. а, б. Формирование внутрикожного канала с введением различного количества препарата




Рис. 111. Макроскопическая картина распределения препарата при папульном введении

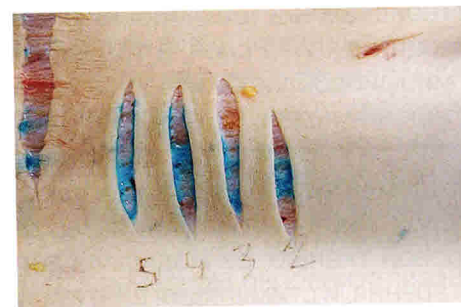

Рис. 112. Макроскопическая картина при формировании канала различной дозой препарата

### Результаты

1. При использовании техники введения папул препараты 0,06 и 0,08% ГК сохраняются интрадермально при дозировке 0,01 мл, при введении доз 0,03–0,05 мл происходит его **перераспределение в подкожную клетчатку**.
2. При папульной технике введения ГК с концентрацией 1,0–1,5% происходит меньшая диффузия препарата в подкожно-жировую клетчатку с его сохранением интрадермально.
3. При интрадермальном линейном (игла) введении препарата канал формируется неравномерно, в зависимости от глубины его расположения и количества введенного препарата. От 60 до 80% биоревитализанта **перераспределяется в подкожную клетчатку**. Зависимости перераспределения препарата от концентрации ГК обнаружено не было.



4. При канюльном введении на уровне поверхностных слоев подкожно-жировой клетчатки основная масса препарата находится **субдермально** с незначительным проникновением в толщу дермы.



Следует отметить, что смещение «центра тяжести» при лечении старения кожи с попыток регенерации коллагена в тонком слое дермы в сторону усилии по развитию фиброза в значительно более толстом слое подкожного жира вполне обосновано, так как коллаген-продуцирующие миофибробласты возникают или из стволовых клеток жировой ткани, или из зрелых адипоцитов dWAT-слоя, а трансформация адипоцитов в миофибробласты играет важную роль в процессах старения кожи.

После ряда фундаментальных исследований (Кругликов И. Л.) поверхностный слой жира был назван интерфациальной («пограничной») жировой тканью, ее модификация признана важным аспектом старения, и стимуляция синтеза коллагена в дерме воздействием на жировую ткань является патогенетически обоснованной методикой проведения эстетических процедур. Именно поэтому канюльный метод биоревитализации получает все большее распространение в эстетической медицине.

Зависимость реакции тканей при введении препаратов не стабилизированной ГК от ее количества и процентного содержания была подробно изучена (Хабаров В.Н). До 1,0% концентрации вся вода находится в связанном состоянии, а с ростом концентрации (при превышении 1 масс.% ГК) образуется плотная межмолекулярная сетка, что приводит к значительному росту вязкости геля. Ионы кальция и магния из межклеточного матрикса связываются с ГК и формируют поперечные ионные сшивки полимерных цепей — образуется труднорастворимая объемная структура геля. При этом уменьшается величина пор геля, что затрудняет проницаемость такой структуры для ферментов расщепления — гиалуронидаз. В результате замедляется распределение в межклеточном пространстве дермы и катаболизм ГК.

При концентрации более 1% — образуется гидрогелевая сетка ГК, которая «вытягивает» воду из межклеточного матрикса и образует зоны с пониженным содержанием воды. Эти данные были подтверждены клиническими исследованиями, проведенными в 2008 г. в Институте пластической хирургии и косметологии. Исследовались функциональные параметры кожи в динамике до применения препарата и через 2–4 нед после введения. У всех пациентов влажность кожи сразу после инъекций в течение 2 нед уменьшалась на 8–14%. Только через 2 нед после первой инъекции у всех испытуемых показатель влажности кожи постепенно возрастал и к концу 4-й недели рост составлял 12–15% от начального уровня. Эти результаты свидетельствуют о том, что, как только уровень введенной экзогенной ГК в результате биодеградации достигал физиологических значений, препарат начинал оказывать биоревитализирующее действие.

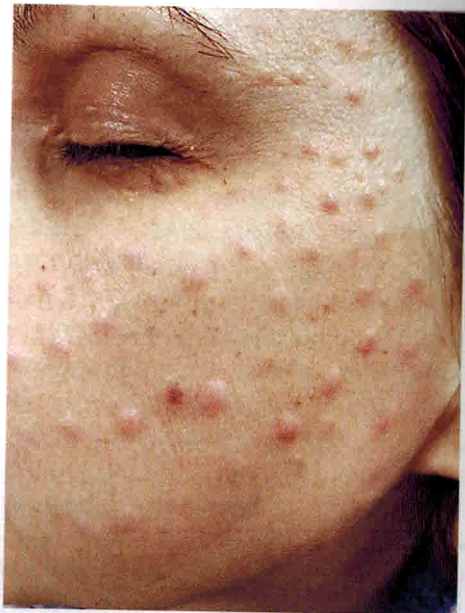

Таким образом, на оптимизацию клеточного метаболизма в дерме, степень стимуляции неоколлагенеза и, следовательно, на получение клинического эффекта от процедуры биоревитализации оказывают влияние (помимо прочих важных факторов) количество введенного препарата, концентрация ГК и техника инъекций.

При недостаточном поступлении ГК (малый объем введенного препарата при низком процентном его содержании) клинический эффект будет минимальным. Превышение допустимого количества вводимой ГК с ее высоким (более 1%) содержанием, особенно при локальном введении, поверхностное выполнение интрадермальных инъекций может приводить к снижению основного эффекта биоревитализации — повышению гидратационного резерва тканей и оптимальной равномерной стимуляции неоколлагенеза.

При нарушении техник введения биоревитализантов могут возникать побочные эффекты от проводимой процедуры — формирование длительно существующих папул в зоне коррекции (рис. 113). При изучении данного клинического случая было проведено гистологическое исследование ткани гипертрофированной папулы и получено заключение — гранулема инородного тела.





**Рис. 113. Длительно не рассасывающиеся папулы при нарушении техники введения**

При более детальном обследовании 12 пациентов с длительно не рассасывающимися папулами у 10 из них диагностирован аутоиммунный тиреоидит с гипотиреозом, у 2 — субклиническая форма аутоиммунного тиреоидита с гипотиреозом. Коррекция функции щитовидной железы привела к рассасыванию папул.

Некоторые причины формирования патологических рубцов, включая келоиды, описаны в нашем издании «Патологические рубцы. Причины, профилактика и лечение» (М.: ГЭОТАР-Медиа, 2021).



Таким образом, наши исследования показали, что при любой технике введения препарата гиалуроновой кислоты есть большая вероятность распределения введенного препарата в подкожную клетчатку. Хорошо это или плохо показали дальнейшие исследования.

Полученные результаты позволили уточнить количество препарата ГК и ГК + Zn, рекомендуемого для папульной

биоревитализации, в зависимости от процентного содержания ГК и индивидуальных особенностей кожи пациента.

1. Биоревитализант 0,6–1,0%: молодой возраст, тонкая кожа, фотопротекция, 1 раз в неделю, 4–6 сеансов. Количество препарата (кожа лица 20×20 см) — 1,5–2,5 мл, техника — микропапульная.
2. Мезолифт ГК + Zn: молодой возраст, тонкая кожа, фотопротекция, 1 раз в неделю, 4–6 сеансов. Количество препарата — 1,5–2,5 мл, техника — микропапульная.
3. Биоревитализант 1,0–1,5%: средний возраст, тонкая и нормальная кожа, anti-age 1 раз в 2 недели, 3–4 сеанса. Количество препарата — 1,0–1,5 мл, техника — микропапульная на границе дермы и гиподермы.
4. Биоревитализант Zn 1,1–1,3%: средний и старший возраст, тонкая и нормальная кожа, anti-age 1 раз в 2 нед, 3–4 сеанса. Количество препарата — 1,0–1,5 мл, техника — микропапульная на границе дермы и гиподермы.
5. Бодифиллер: средний и старший возраст, нормальная и толстая кожа, 1 раз в 3 недели, 2–3 сеанса. Количество препарата — 2,0–2,5 мл, техника — папульная или линейная субдермально.
6. Бодифиллер: средний и старший возраст, нормальная и толстая кожа, 1 раз в 3 недели, 1–2 сеанса. Количество препарата — 2,0–2,5 мл, техника — папульная или линейная субдермально.

Превышение объема вводимого препарата Бодифиллер (до 5,0 мл) возможно при проведении процедур так называемого «векторного лифтинга», осуществляемого при помощи канюль, линейно в зонах предполагаемого размещения препарата — латеральные отделы лба, скуловая область, овал лица.

## ЗАКЛЮЧЕНИЕ

Биоревитализация — одна из наиболее популярных и эффективных процедур терапевтической косметологии. Выбор препарата, соблюдение соответствующих техник введения и дозировок биоревитализанта позволяют получать выраженные