

Оглавление

Часть 1.	Предисловие.....	7
Часть 2.	Патогенез и биомеханика воспалительных заболеваний позвоночника.....	9
Часть 3.	Неспецифический спондилит.....	21
Часть 3.1	Спондилит шейного отдела позвоночника.....	58
Часть 3.2	Остеомиелит грудного отдела позвоночника.....	71
Часть 3.3	Остеомиелит поясничного отдела позвоночника.....	89
Часть 4.	Эпидуральные абсцессы.....	116
Часть 5.	Раневая инфекция и послеоперационный спондилит.....	132
Часть 6.	Ревматоидный спондилит.....	160
Часть 7.	Специфические спондилиты.....	189
Часть 7.1	Туберкулезный спондилит.....	190
Часть 7.2	Паразитарный спондилит.....	196
Часть 7.3	Бруцеллёз.....	207
Часть 7.4	Некоторые другие специфические спондилиты.....	214
Часть 8.	Заключение.....	227

Часть 3.1 Спондилит шейного отдела позвоночника

Частота поражения спондилитом шейного отдела составляет 11%, что объясняется особенностью кровоснабжения этой локализации [12]. Причинами заболевания являются гематогенный путь развития и ятрогенное прямое распространение инфекции – послеоперационные воспаления, люмбальные инвазии и проч. [11].

Продолжительное постоянное распространение болезни наблюдается редко и может возникнуть в результате смежных инфекций, в том числе, повреждения пищевода с образованием заглоточного абсцесса или установки имплантов (стентов) отдаленных сосудов [13].

Шейный отдел занимает особое место в хирургии позвоночника. Так как вблизи него располагаются важные органы (пищевод, глотка, трахея, сонные и позвоночные сосуды и т. д.), во время операции существует опасность их повреждения, что в дальнейшем может привести к нагноению операционной раны, пре- и паравертебральным абсцессам, эпидуритам, дисцитам, спондилитам и другим воспалительным заболеваниям позвоночника. Поэтому необходимы профилактические мероприятия, предотвращающие или ограничивающие возможность появления таких риск-факторов развития инфекционных заболеваний шейного отдела позвоночника.

Хорошо изучены разнообразные осложнения передних операций на шейном отделе позвоночника. Они достигают 19,3% с уровнем смертности 0,1%:

- Формирование послеоперационных гематом, которые могут вызвать компрессию органов шеи, в том числе, трахеи и пищевода, потенциально привести к жизнеугрожающим осложнениям и риску инфекции. Частота таких осложнений – 1,7%.

- Редким, но грозным осложнением является непосредственная перфорация пищевода, которая по данными разных авторов встречается в 0,9%–3,4% с уровнем смертности до 16%. В отсутствие эффекта от различных методов лечения этого осложнения может возникнуть необходимость в накладывании гастростомы. Доказано, что повреждение пищевода с последующим образованием наружного свища и даже наличие гноя в ране не является противопоказанием для металлофиксации позвоночника.

- Частота послеоперационного ухудшения неврологического статуса, в том числе, развития грубых инвалидизирующих нарушений (тетрапарезии) составляет 0,2%–0,9%.

- Существует также риск прямого повреждения сонной артерии, которое без экстренной помощи является фатальным.

- Велик риск развития диссекции артерии вследствие ее раздражения расширителем, что может привести к обширному нарушению мозгового кровообращения.

- Умеренная дисфагия является распространенным осложнением переднего доступа к шейному отделу и достигает от 2% до более чем 50%. В большинстве случаев она купируется самостоятельно или на фоне консервативной терапии в течение 2 месяцев после операции. Среди факторов, вызывающих дисфагию, можно назвать продолжительность оперативного вмешательства, склонность к образованию рубцов и спаек, возраст пациента, индивидуальные анатомические особенности, уровень операции, длительность заболевания, качество кости и степень выраженности и распространенности дегенеративных изменений дисков и пр.

- У отдельных пациентов отмечено умеренное выстояние импланта, характерное для дизайна элементов отдельных кейджей в пластин, которое может вызывать нарушения глотания. Дисфагия у такой категории больных может носить стойкий характер (до 6 месяцев) и в отдельных случаях требовать ревизионной операции.

- Синдром смежного диска (ускоренная дегенерация вышележащего или нижележащего относительно оперированного сегмента) встречается в 2,7%–12,2% и может привести к появлению новой симптоматики, нарастанию неврологического дефицита, а также потребовать ревизионных операций.

Кроме того, возможны:

- Синдром Горнера из-за травмы симпатической цепочки и неадекватной декомпрессии корешков.

- Нарастание неврологического дефицита в результате травмы корешков, отека, сотрясения спинного мозга, образования гематомы, быстрой декомпрессии длительно компримированных нервных структур. Прогрессирующий

неврологический дефицит после первой недели операции может свидетельствовать о нестабильности позвоночника или эпидуральном абсцессе.

- Острый неврологический дефицит, чаще возникающий в результате механических проблем (подвывих, оставшиеся костные или дисковые фрагменты, остеофит, острая эпидуральная гематома).

- Остаточный неврологический дефицит, не связанный с отеками или механическими причинами, не исключает в дальнейшем варианты хирургического лечения.

- Сильные боли в шейном отделе, появившиеся через несколько недель или месяцев после операции, могут быть одними из признаков остеомиелита позвоночника.

- Тромбоз сонной артерии, причиной которого может быть длительное прижатие ее на операции, является фактором риска у пациентов, имеющих в анамнезе транзиторные ишемические атаки.

- Для предупреждения аспирации в послеоперационном периоде должны быть изначально приняты меры по уходу.

- Миграции конструкции или несращение (реприживание) трансплантата.

- Нарушения смежного дискового пространства.

- Эпидуральные гематомы возможны при использовании бикортикальных винтов.

- Повреждение корешка нерва винтом, если пластина находится не по центральной линии.

- Повреждения металлоконструкции (голова винта или перелом пластины), а отсюда потеря фиксации и неправильно сросшийся перелом.

- Кифоз из-за нестабильности соседних уровней или формирование ложного сустава.

- Воздушная эмболия при сидячем положении больного – рана должна быть немедленно заполнена жидкостью и тампонирована влажной салфеткой, чтобы предотвратить попадание воздуха в венозную систему низкого давления.

Операционные осложнения зависят от локализации патологического процесса и от вида операций. Так, при трансоральном доступе выявлен ряд осложнений.

Методы профилактики и борьбы с ними

- Повреждение ТМО с ликвореей: дефект закрывается с помощью фибринового клея. Затем показан поясничный ликворный дренаж и антибиототики не менее одной недели.

- Нестабильность позвоночника, как результат трансоральной операции. Задняя стабилизация выполняется сразу же после трансоральной. Но некоторые хирурги предпочитают подождать несколько дней, чтобы уменьшить риск раневой инфекции.

- Менингит как следствие ликвореи или невылеченного заглоточного абсцесса.

- Травмы позвоночной и сонной артерии. Редкие, но очень серьезные осложнения. После гемостаза проводится ангиографическое обследование и соответствующее оперативное лечение.

- Лингвальные отеки можно предотвратить, периодически ослабевая ретрактор языка, вводя стероиды и местного применения гидрокортизон.

- Зияние глоточной или небной раны как следствие раннего кормления или недостаточного ушивания раны. Зияние необходимо ликвидировать в течение первой недели. Если этот процесс продолжается более двух недель после операции, следует учитывать абсцесс или другие инфекции.

- Хронический глоточный свищ: пластика васкуляризированным мышечным лоскутом. Как альтернатива – гастростома.

- Возможно повреждение ТМО с ликвореей.

Однако по мнению некоторых авторов исследований, частота осложнений при таких доступах менее 3%, а показатель успешности более 90%. Большинство этих операционных и послеоперационных осложнений могут стать причиной развития спондилита. Знание этих особенностей и нюансов позволяет снизить осложнения до 5%.

Трансартикулярная винтовая фиксация C1-C2 по Grob-Magerl – биомеханически наиболее обоснованный, но при этом технически трудно выполнимый метод. Он обеспечивает жесткую фиксацию при сгибании/разгибании и исключает необходимость гало-фиксации в послеоперационном периоде.

Чтобы избежать осложнений, необходимо помнить, что у 18-23% больных проведение винта невозможно хотя бы на одной стороне в связи с особенностями хода позвоночной артерии.

Используя этот доступ, необходимо по данным КТ учитывать диаметр дужек C2, состояние боковых масс (резорбцию), расположение позвоночной артерии, т. к. возможен ее медиальный ход.

Его применение возможно только при неповрежденных/удаленных задних элементах C1,

C2. В случае сохранных задних элементов такой доступ лучше дополнять артродезом по Brooks-Gallie.

Даже при малоинвазивной малотравматичной задней цервикальной фораминотомии (операции «замочной скважины») могут быть повреждения позвоночной артерии во время слишком латерального доступа.

Недостаточно тщательный отбор больных на операцию тоже может увеличить количество операционных осложнений. Необходимо иметь в виду, что:

- пациенты с дегенеративными заболеваниями суставов шейного отдела плохо реагируют на простую декомпрессию корешка нерва;
- у больных с поражением шейно-грудного перехода после частичного одностороннего удаления унковертебрального сочленения может развиться стойкий, выраженный болевой синдром в шейном отделе;
- у пациентов с бессимптомным фораминальным сужением на контрлатеральной стороне могут развиваться новые корешковые симптомы.

Это происходит, скорее всего, в результате каких-либо гипермобильных процедур на этом уровне.

Все вышеизложенное актуально, для того чтобы избежать операционных осложнений, которые в конечном итоге могут грозить изменениями позвоночника.

При тяжелом состоянии больного со спондилитом шейного отдела возможно развитие сепсиса, паравертебральных натёчников, медиастинита и трофических нарушений в виде обширных пролежней.

Из обилия причин развития воспалительных заболеваний шейного отдела позвоночника наиболее частой является операционная раневая инфекция.

Проблема шейного спондилита многопрофильная. Часто спондилит сопровождается бактериемией, септициемией, повреждением пищевода и других органов шеи, воспалением органов средостения, пролежнями. Поэтому для лечения таких больных необходим мультидисциплинарный подход: участие специалистов по хирургии пищевода, торакальных и сосудистых хирургов, ортопедов, общих хирургов, специалистов по сепсису, инфекционистов. Пациентов с этим заболеванием часто сопровождают необратимые двигательные нарушения в виде тетрапарезов и тетраплегий, в результате чего

они нуждаются в специалистах по социальной медицине и психологии.

Основные клинические симптомы спондилитов шейного отдела.

- Постоянная прогрессирующая боль, которая усиливается по ночам [1].
- Гипертермия наблюдается почти у половины больных (48%) [2].
- Дисрафия и кривошея [3].
- У трети больных наблюдаются неврологические нарушения: онемение и слабость в конечностях, тазовые расстройства) [4].

В отношении оперативного лечения единого мнения нет. Большинство авторов, и мы, в том числе, выступают за активную хирургическую тактику с использованием металлоимплантатов. Другие предпочитают альтернативную тактику лечения спондилитов шейного отдела [7]:

- спондилитоз костным аутоимплантатом (обязательно использование костного имплантата большого объема),
- длительная внешняя иммобилизация шейным воротником,
- если же нет абсцедирования, неврологического дефицита и деформации позвоночника, то лечение проводится консервативное с внешней иммобилизацией.

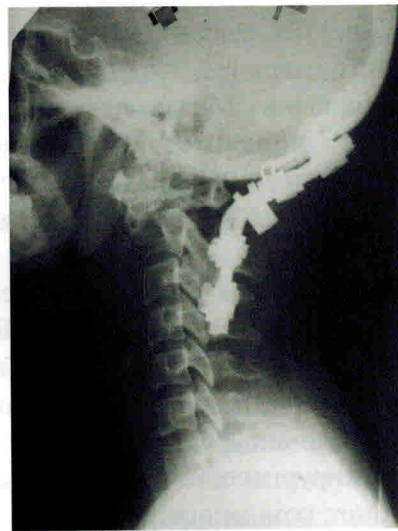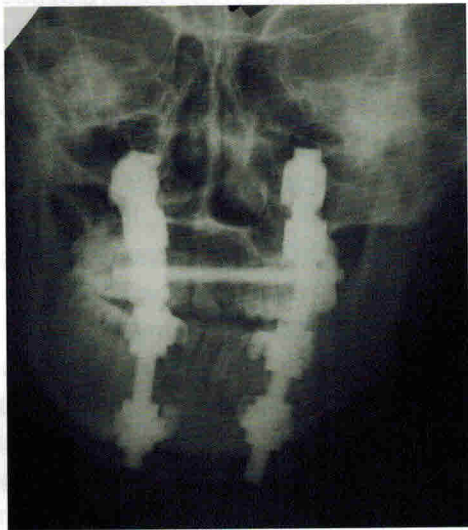Но в этом случае больному необходимо регулярно обследоваться для выявления возможного неврологического дефицита или вторичной запоздалой деформации.

Больных, оперированных у нас по поводу первичного остеомиелита шейного отдела позвоночника, было меньше. Большая часть больных оперирована по поводу послеоперационных спондилитов, примеры которых продемонстрированы в соответствующем разделе. При этом встречались случаи поражений различных локализаций шейного отдела одного или нескольких позвонков.

Описаны и проиллюстрированы грозные осложнения этого заболевания шейного отдела позвоночника: гнойные наружные свищи, флегмоны шейного отдела, пищеводные свищи и т. д. Также приведены примеры лечения этих осложнений. Своими особенностями выделяется остеомиелит верхне-шейного отдела, а именно C1-C2 позвонков.

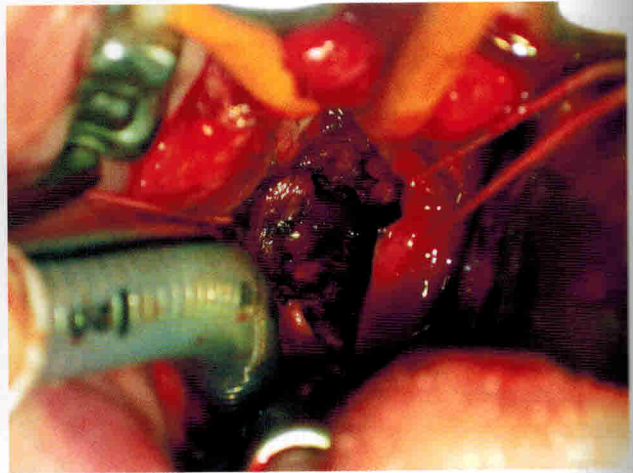
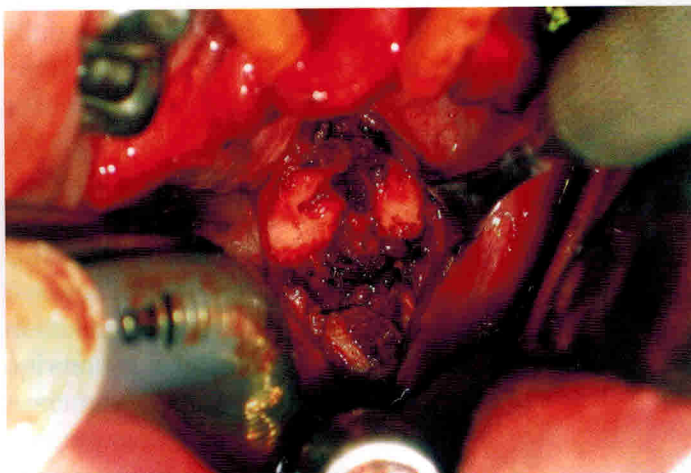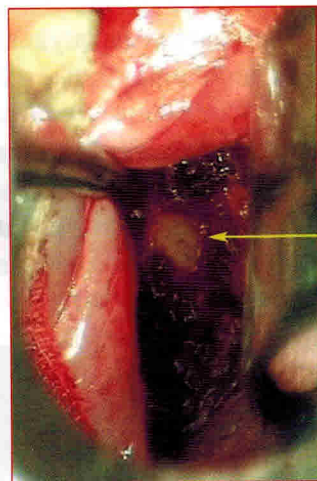
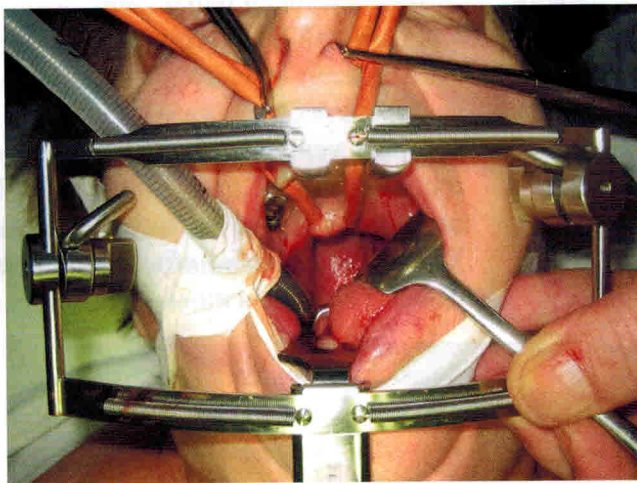
Остеомиелит зубовидного отростка C2 позвонка впервые был описан еще в 1896 г.

На втором этапе была произведена трансоральная секвестрэктомия и санация С2.



При этом доступе для расширения операционного поля мы поднимаем мягкое небо резиновыми катетерами, проведенными через носовые ходы и выведенные в полость рта.

Скелетируется передняя полудужка С1 позвонка (см. стрелку).



Полость после резекции и секвестрэктомии зубовидного отростка и тела С2

Послеоперационное течение гладкое, без осложнений; во время контрольного осмотра через 2 месяца жалоб не было. На МРТ – стихание воспалительного процесса.

Часть 6. Ревматоидный спондилит

Ревматоидный артрит (инфекционный неспецифический полиартрит) – это хроническое прогрессирующее системное воспалительное заболевание, в первую очередь поражающее синовиальные суставы организма.

Впервые ревматоидный артрит как самостоятельную форму заболевания описал в 1800 г. О. J. Landre-Beauvais под названием первичной астенической подагры (la goutte asthenique primitive).

Свое современное название «ревматоидный артрит» болезнь получила в 1859 г. (Garrod).

Провоцирующие факторы для возникновения заболевания:

- генетическая предрасположенность;
- инфекции (корь, герпетическая инфекция, гепатит В, паротит);
- неблагоприятные факторы внешней и внутренней среды (переохлаждение, воздействие ядовитых продуктов, беременность и т. д.);
- вероятность развития ревматоидного артрита возрастает у больных с каким-то другим аутоиммунным заболеванием (красная волчанка, гломерулонефрит и т. д.).

Под воздействием этих факторов клетки иммунной системы начинают атаку на клетки оболочки сустава, что вызывает воспаление. При этом суставы опухают, становятся горячими и болезненными на ощупь. Клетки иммунной системы вызывают также поражение кровеносных сосудов, что объясняет так называемые внесуставные проявления ревматоидного артрита.

В анализах крови отмечается снижение концентрации гемоглобина, уменьшение количества эритроцитов и тромбоцитов на фоне ускоренного СОЭ. Увеличиваются показатели С-реактивного белка. В крови появляется ревматоидный фактор – особое вещество, которое выделяется иммунной системой для борьбы с клетками оболочки суставов. Выявление этого показателя в крови говорит не только о наличии ревматоидного артрита, но также характеризует степень активности процесса. Ревматоидный полиартрит прогрессирует в трех стадиях.

В первой стадии происходит периартикулярный отек синовиальных сумок, вызывающий боль, местное повышение температуры и припухлость вокруг суставов. Вторая стадия – это стремительное деление клеток, которое приводит к уплотнению синовиальной оболочки. В третьей

стадии воспаленные клетки высвобождают фермент, который поражает кости и хрящи, что часто приводит к деформации задетых суставов, увеличению боли и потере двигательных функций.

Ревматоидный артрит – аутоиммунное заболевание, т. е. заболевание, возникающее при нарушении нормальной работы иммунной системы. Как и для большинства аутоиммунных патологий, точные причины заболевания не выявлены. Клетки синовиальных суставов хронически экспрессируют антиген, вызывающий продукцию ревматоидного фактора – молекулу иммуноглобулина атакующего, собственные иммуноглобулины.

Это приводит к возникновению иммунного воспаления с образованием иммунных комплексов, активацию белков комплемента, инфильтрацию полиморфноядерными лейкоцитами.

Заболевание характеризуется высокой инвалидностью (70 %), которая наступает довольно рано. Основными причинами смерти от заболевания являются инфекционные осложнения и почечная недостаточность. Лечение сосредотачивается, в основном, на облегчении боли, замедлении развития заболевания и восстановлении повреждений с помощью хирургического вмешательства. Раннее обнаружение заболевания с помощью современных средств может значительно сократить вред, который может быть нанесен суставам и другим тканям.

Прогноз развития ревматоидного артрита

Ревматоидный артрит относится к заболеваниям с неблагоприятным исходом. Это значит, что, несмотря на проводимое лечение, добиться полного выздоровления невозможно. Результатом заболевания – тяжелые костно-мышечные деформации вследствие деструкции суставных тканей и разрушения костей.

Кроме того, препараты для лечения отличаются высокой токсичностью.

Продолжительность жизни больных ревматоидным артритом в среднем на 5-10 лет меньше, чем в общей популяции. У таких больных за счет постоянного хронического воспаления повышен риск внезапной сердечно-сосудистой смерти, внутренних кровотечений и инфекционных осложнений.

Ревматоидный артрит – прогрессирующее заболевание, причем параллельно происходит разрушение периферических суставов и суставов шейного отдела позвоночника.

Заболеваемость населения Европы и Соединенных Штатов составляет от 1 до 5% (3% у женщин и 1% у мужчин).

Наиболее часто при ревматоидном артрите поражаются следующие анатомические отделы (именно в такой последовательности):

- плюснефаланговые суставы,
- пястно-фаланговые суставы,
- шейный отдел позвоночника поражается в 25-90% в зависимости от использованных диагностических критериев.

Поражение позвоночника при ревматоидном артрите встречается у 1-2%. Чаще всего при ревматоидном артрите поражается шейный отдел позвоночника.

Однако Garrrod еще в 1890 г выявил поражение шейного отдела позвоночника у 178 из 500 больных ревматоидным артритом, т. е. у 35,6%.

Ревматоидный спондилит – одно из неспецифических воспалительных заболеваний позвоночника.

Заболевание шейного отдела позвоночника при ревматоидном артрите включает всебя воспаление суставов и синовит, потерю суставного хряща, связочную слабость, эрозию суставов и костей, что приводит к нестабильности шейного отдела. Нестабильность позвоночника вызвана чаще всего атлантаксиальным подвывихом из-за потери целостности поперечной связки и образования гранулирования между боковыми массами C1-C2.

Это приводит к передне-заднему и ротационному подвывиху. Кроме того, оседание черепа из-за костной эрозии атлантаксиальных боковых масс и затылочных мышечков часто ассоциируется с атлантаксиальной нестабильностью. Сочетание этих двух процессов приводит к вертикальному и заднему смещению зубовидного отростка и компрессии ствола мозга.

Страдают следующие образования шейного отдела:

- суставы – атлантаксиальный, атлантодентовидный, атлантоокипитальный,
- субаксиальные, дугоотростчатые;
- связки – поперечные и межкостистые;
- костные структуры – зубовидный отросток, боковые массы атланта.

При длительности течения заболевания в 5 лет отмечено нарастание количества больных

с рентгенологическими признаками поражения шейного отдела с 43% до 70%.

При длительности течения заболевания в 10 и более лет, у 80% больных оказывается вовлеченным в патологический процесс шейный отдел позвоночника.

Значительно реже, почти казуистически, встречается поражение грудного, поясничного отделов.

При наличии следующих риск-факторов поражение шейного отдела позвоночника встречается чаще:

- а) мужчины,
- б) ревматоидный фактор,
- в) нарастание поражения периферических суставов,
- г) использование кортикостероидов.

Обострение синовита C1-C2, пролиферирующие фибробласты и воспалительные клетки производят грануляционную ткань, что приводит к образованию ретроодонтоидного ревматоидного паннуса, накапливающегося внутри синовиальных оболочек. Паннус может стать довольно агрессивным и вызвать компрессию спинного мозга.

Сам термин «паннус» означает, что фиброзная ткань распространяется по поверхности определенной анатомической структуры, в данном случае – синовиального сустава. Однако часто это определение расширяется, и в него включают также массу парасуставной фиброзной ткани.

Ревматоидный паннус производит протеолитические ферменты, разрушающие хрящ, связки, сухожилия, костные структуры.

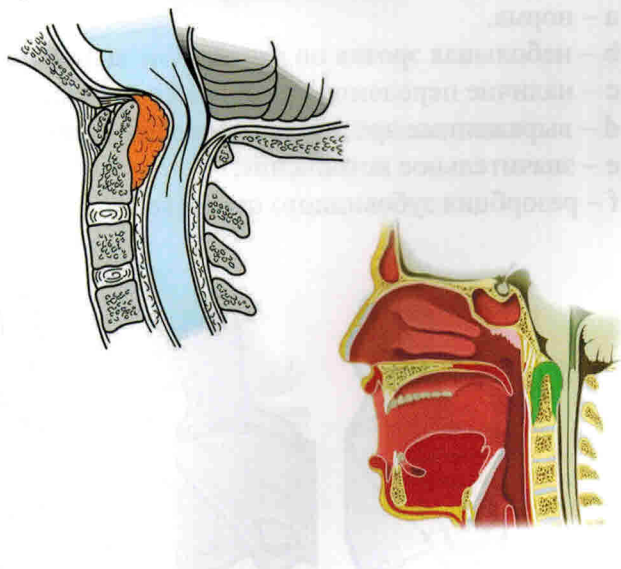


Иллюстрация паннуса, который может вызвать сдавление спинного мозга.

Повреждение связочного аппарата приводит к нестабильности и подвывихам, разрушение костных структур – к вертикальным подвывихам, деформациям. Повторные рецидивы обострений, ремитирующее воспаление в конечном итоге (через годы, десятилетия) влекут за собой полное разрушение сустава, который замещается массой плотной фиброзной ткани.

Процесс воспаления хронический, сдавление спинного мозга нарастает медленно, спинной мозг адаптируется к этому сдавлению без признаков миелопатии.

При ревматоидном артрите поражается синовиальная ткань между затылочной костью и позвонками.

Чаще всего (в 60%) в процесс вовлекается

верхнейшей уровень, а именно первый и второй шейные позвонки.

Пролиферация соединительной ткани, ее выпад в синовиальном сочленении и синусит ведут к растяжению суставной капсулы и разрушению хряща. Нарушение остеогенеза влечет за собой развитие остеопороза, вследствие чего происходит деструкция позвонков. Итогом становится прогрессирующая деструкция зубовидного отростка С2, боковых масс атланта затылочных мышечков, крыловидных и поперечных связок. А это является причиной нестабильности в атлантоаксиальном сочленении и появлению передних, задних, боковых или вертикальных вывихов в этом суставе.

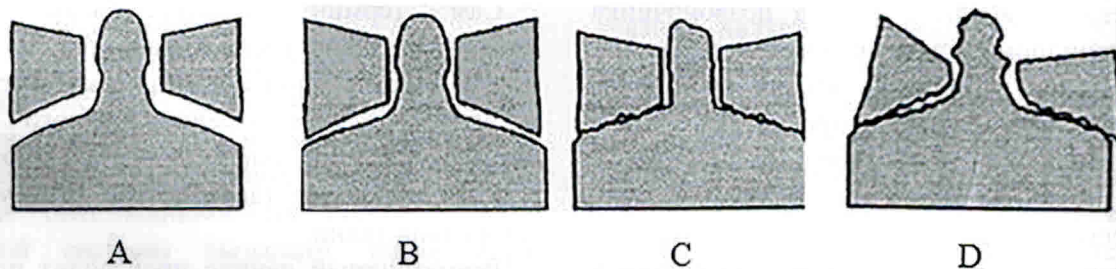
Стадии ревматоидного поражения атлантоаксиального сочленения:

А – норма,

В – небольшое сужение щели боковых атлантоаксиальных суставов,

С – сильное сужение щели,

Д – резко выраженное с возникновением боковых и вертикальных подвывихов.



Степени поражения зубовидного отростка при ревматоидном артрите:

а – норма,

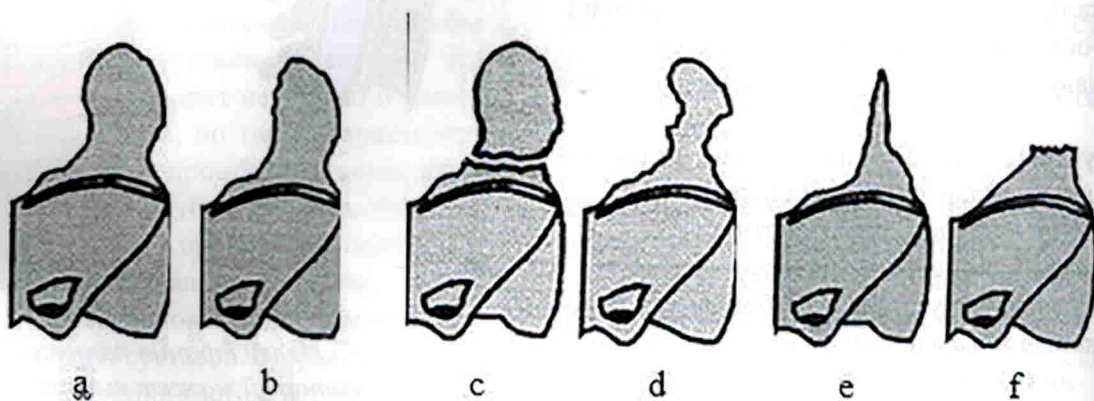
б – небольшая эрозия по передней и задней поверхности зубовидного отростка,

с – наличие переломов зубовидного отростка,

д – выраженные эрозии по передней и задней поверхности зубовидного отростка,

е – значительное истончение,

ф – резорбция зубовидного отростка.



Нестабильность шейного отдела развивается на двух уровнях: атлантаксиальном и субаксиальном.

Виды ревматоидного поражения шейного отдела:

- Атлантаксиальная нестабильность, атлантаксиальные вывихи.
- Вертикальное смещение зубовидного отростка (вертикальный подвывих, псевдобульбарная инвагинация, краниальное оседание, атлантаксиальная импакция).
- Субаксиальные подвывихи.

Все эти нестабильности могут встречаться изолированно и в сочетании с другими. Изолированного поражения одного уровня практически не бывает, изменения в большей или меньшей степени встречаются во всех суставах.

Атлантаксиальная нестабильность

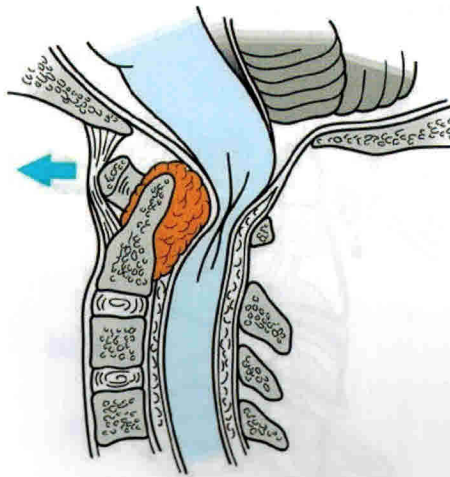
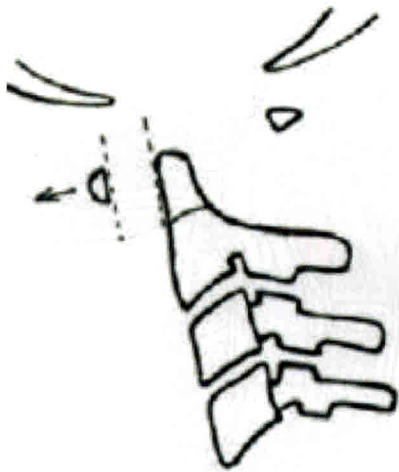Имеет несколько видов смещений и составляет 65% всех шейных подвывихов при ревматоидном артрите

По направлению дислокации делится на следующие виды:

I. Передний подвывих.

Развивается при поражении поперечной, крыловидной и вершинной связок.

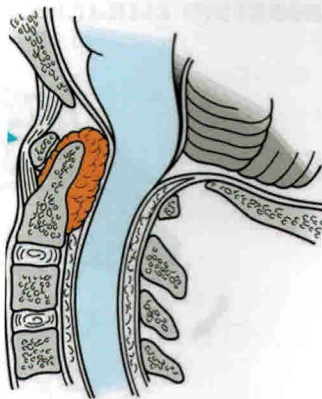
Щель Крювелье – более 3 мм. Частота достигает 71%.



II. Задний подвывих.

Обусловлен эрозивной деструкцией или переломом зубовидного отростка C2 позвонка.

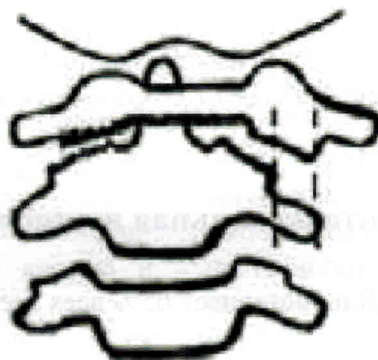
Встречается в 7% случаев.



III. Боковой подвывих.

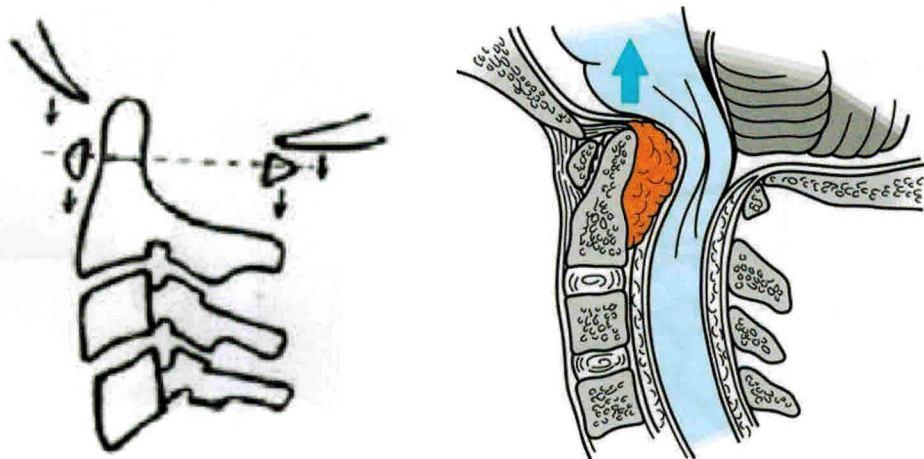
Одностороннее поражение атлантоаксиального сустава, смещение атласа в противоположную сторону > 2 мм. Сопровождается ротацией головы.

Встречается в 21% случаев.

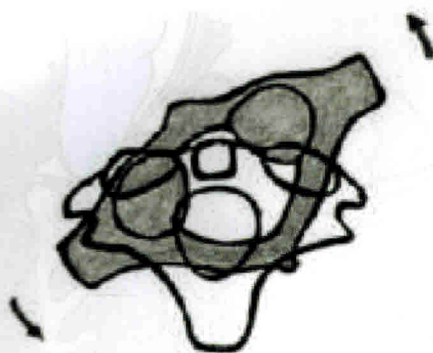


IV. Вертикальный подвывих (псевдобазилярная инвагинация).

Развивается при эрозии костно-хрящевых структур, входящих в атлантоокципитальное и атлантоаксиальное сочленение. Вертикальный подвывих значительно увеличивает вероятность развития миелопатии. Встречается в 32% случаев.



V. Ротация атласа по отношению к атланту. Фиксированная, неправильная. Частота – 14%.



По степени фиксированности все эти вывихи делятся на вправимые, частично вправимые и невправимые.