

## Глава 13

# НЕДОНОШЕННЫЕ ДЕТИ

Недоношенными считают детей, родившихся живыми и с явными признаками жизни до 37-й недели внутриутробного развития с массой тела <2500 г и длиной тела <45 см.

Жизнеспособным считают плод, достигший срока беременности 26 недель и более или новорожденного с массой тела при рождении >500 г.

**Эпидемиология.** Частота рождения недоношенных детей в различных регионах РФ составляет от 5 до 12%.

Смертность среди недоношенных детей в 20 раз выше, чем среди доношенных. В стационаре, оснащённом современными технологиями, можно получать удовлетворительные результаты выхаживания детей с экстремально низкой массой тела (ЭНМТ). Тем не менее смертность среди новорожденных с очень низкой массой тела (ОНМТ) и ЭНМТ в данной весовой категории составляет 620%. Примерно у 1/3 выживших наблюдается одно или несколько стойких осложнений, в том числе ДЦП, бронхолегочная дисплазия, ретинопатия.

Учет в рамках медицинской статистики новорожденных ведется, начиная с массы тела от 500 до 999 г и от 1000 г, однако регистрация и включение в государственную статистику по смертности до 2012 г. осуществлялась лишь при достижении ребенком 168 ч жизни.

**Классификация.** В зависимости от массы тела у детей при рождении вне зависимости от сроков гестации выделяют 4 степени недоношенности:

- I степень — 2001–2500 г — ребенок с низкой массой тела при рождении;
- II степень — 1501–2000 г — то же;
- III степень — 1001–1500 г — ребенок с ОНМТ при рождении;
- IV степень — 1000 г и менее — ребенок с ЭНМТ при рождении.

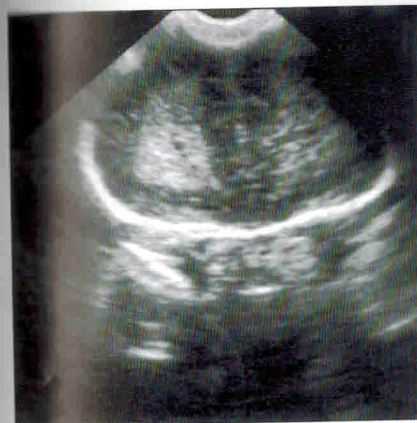

Рис. 6.1. Нейросонография при ПВЛ у новорожденного 14 сут с недоношенностью II степени

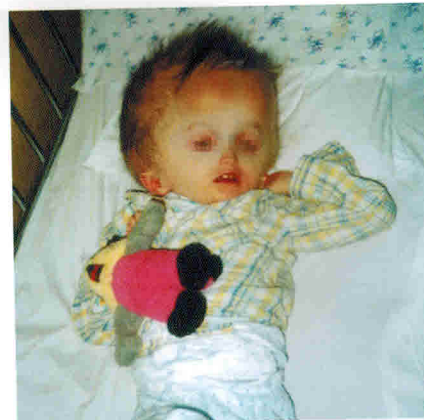

Рис. 7.1. Гидроцефалия

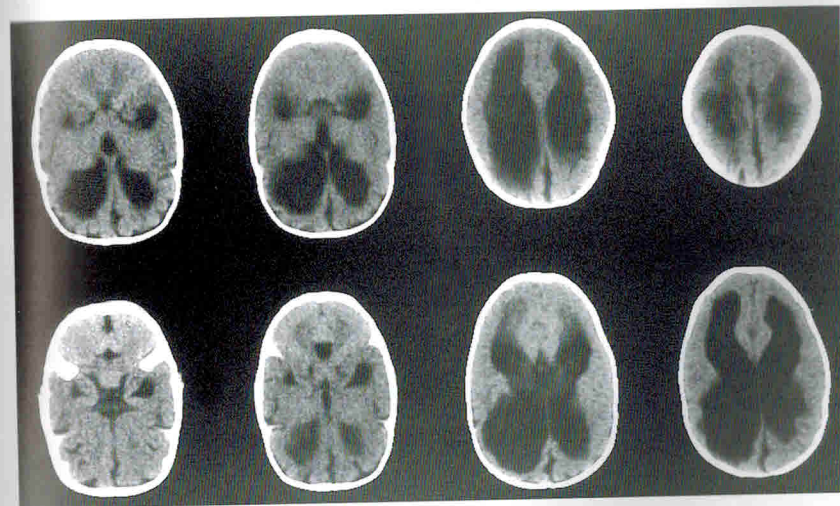
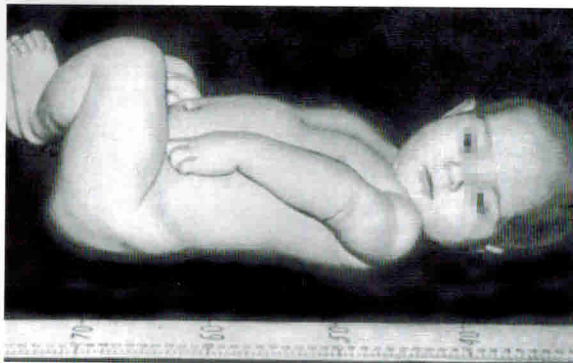
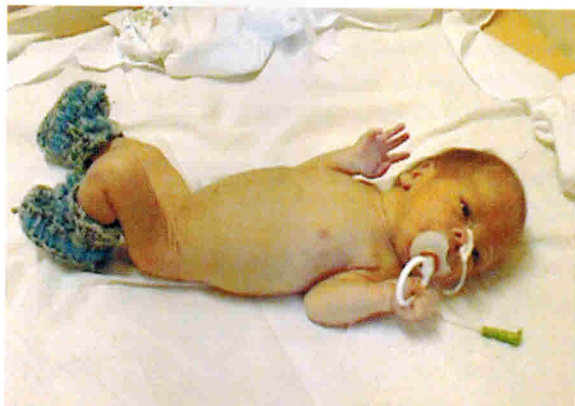

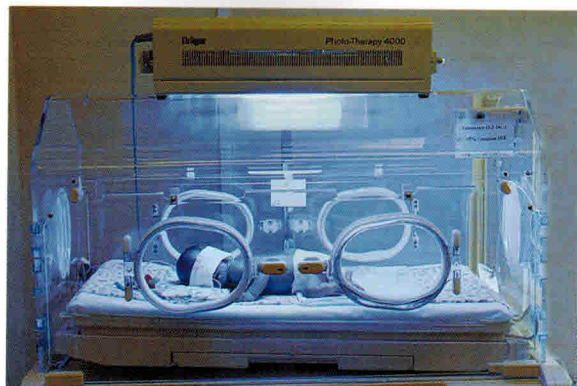Рис. 7.2. КТ при ПИВК у новорожденного: на серии аксиальных срезов головного мозга визуализируются выраженное расширение III желудочка и боковых желудочков мозга, расширение субарахноидальных пространств лобных долей, правой височной доли, левого полушария мозжечка, большой цистерны мозга



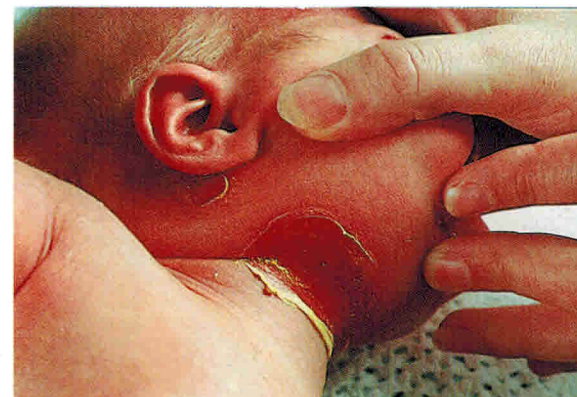**Рис. 7.3.** Акушерский паралич Дежерин-Клюмпке (повреждение нижней части плечевого сплетения)



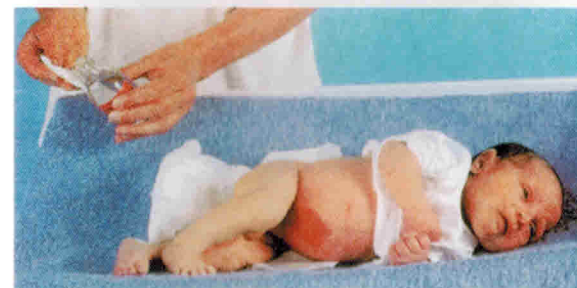**Рис. 10.1.** Желтуха при транзитной гипербилирубинемии новорожденного



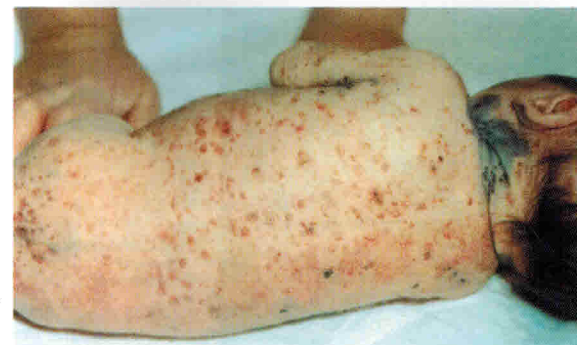**Рис. 10.2.** Фототерапия новорожденного с гипербилирубинемией



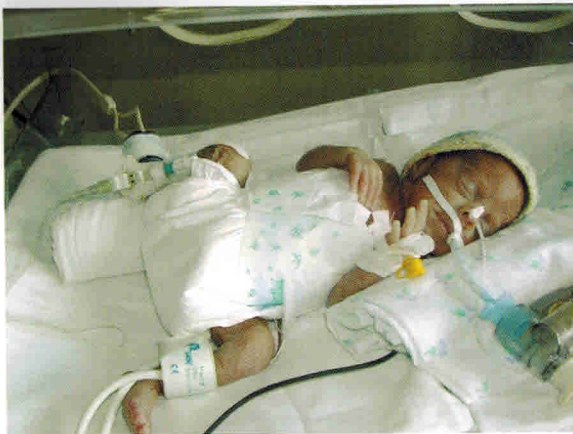**Рис. 12.1.** Пемфигус новорожденного



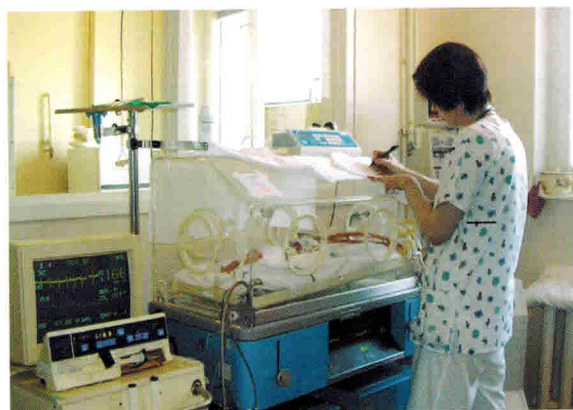**Рис. 12.2.** Омфалит



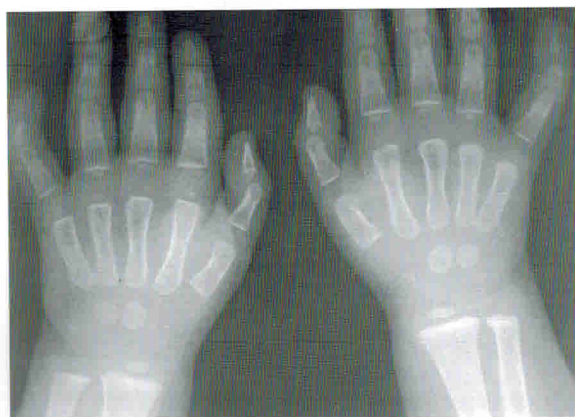**Рис. 12.3.** Сепсис у новорожденного, стафилодермия (из Нисевич Н.И. и др. Инфекционные болезни у детей. — М., 1985.)



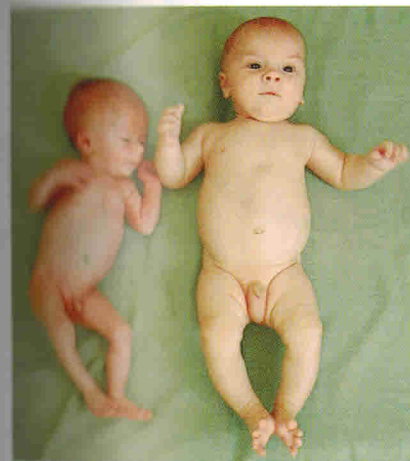**Рис. 13.1.** Недоношенный ребенок



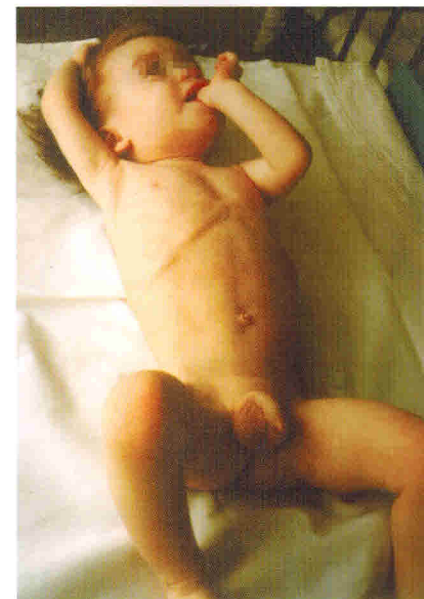**Рис. 13.2.** Внешний вид отделения для недоношенных детей



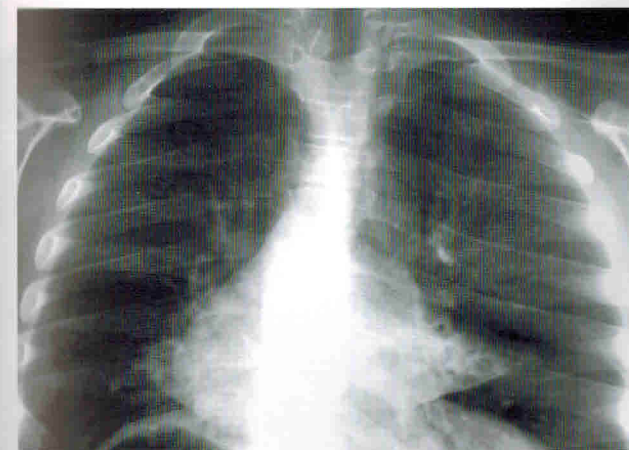
**Рис. 14.3.** Рентгенограмма кистей рук при рахите



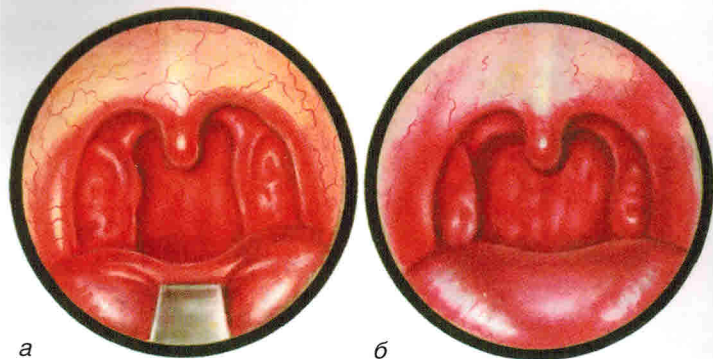
**Рис. 15.1.** Задержка внутриутробного развития (рядом ребенок того же срока гестации)



**Рис. 15.2.** Приобретенная гипотрофия у ребенка 1 года

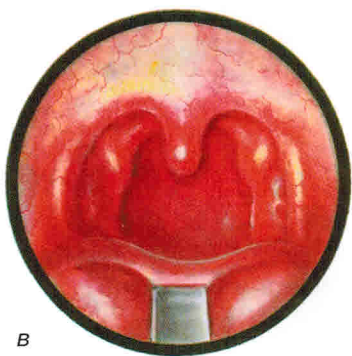


**Рис. 18.3.** Синдром Картагенера. На рентгенограмме грудной клетки: обратное расположение внутренних органов, деформация легочного рисунка, ателектаз средней доли леворасположенного правого легкого



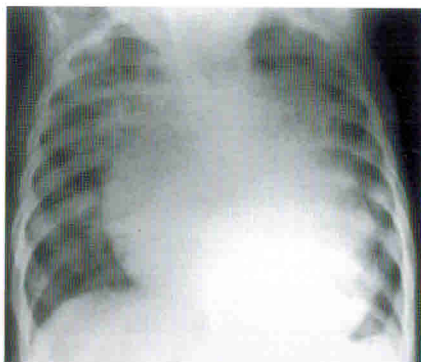
а

б



в

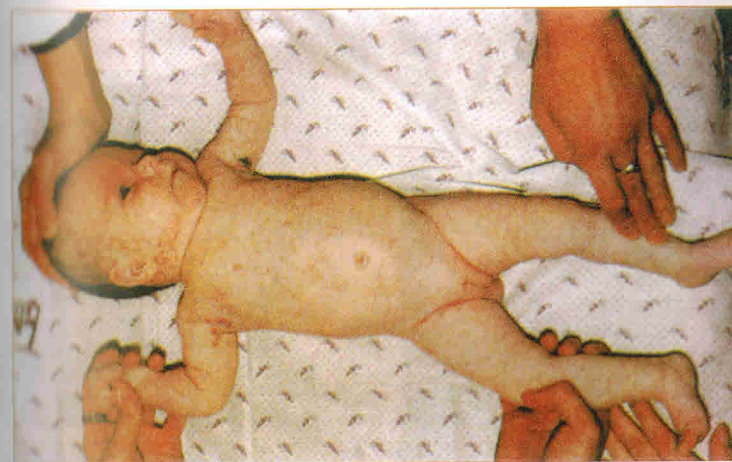**Рис. 23.1.** Фарингоскопические признаки хронического тонзиллита (объяснение в тексте)



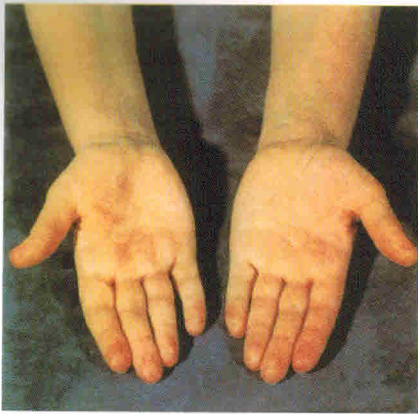
**Рис. 26.2.** Кардиомегалия при врожденном кардите



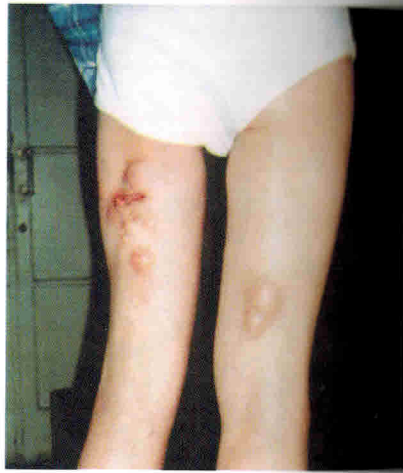**Рис. 30.8.** Тетрада Фалло: общий цианоз, инъекция конъюнктив, пальцы в форме «барабанных палочек»



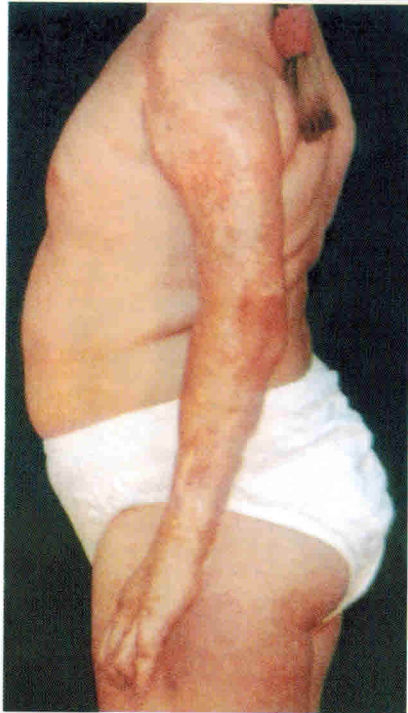**Рис. 34.1.** Врожденная СКВ у ребенка 1 года 3 мес



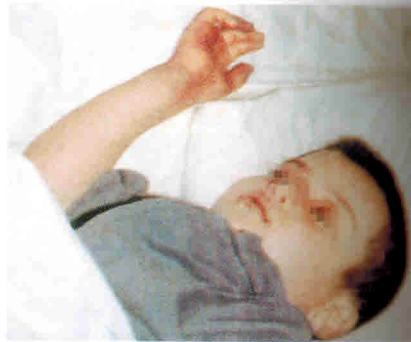**Рис. 34.2.** Капиллярит концов пальцев при СКВ



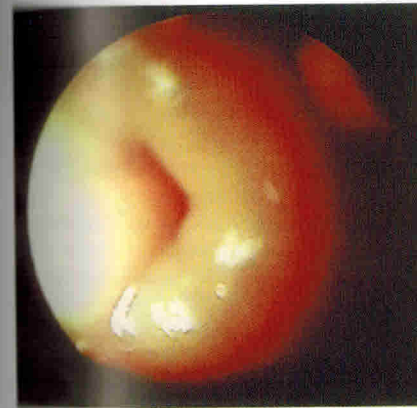
**Рис. 36.1.** Буллезные образования – поверхностные и более глубоко расположенные кальцинаты по задней поверхности бедра при дерматомиозите



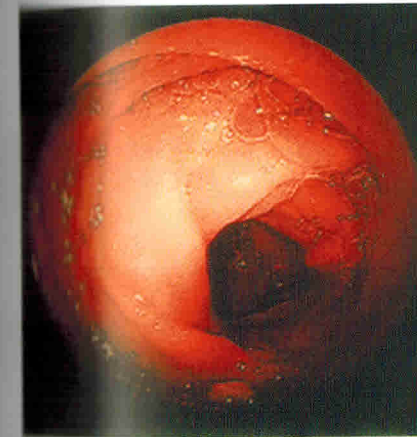
**Рис. 35.1.** Гемисклеродермия левой руки: фиброз, гиперкератоз, атрофия подкожной клетчатки



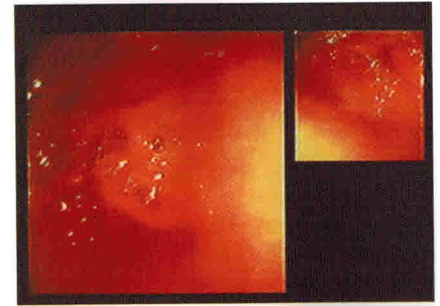
**Рис. 37.2.** Узелковый полиартерит



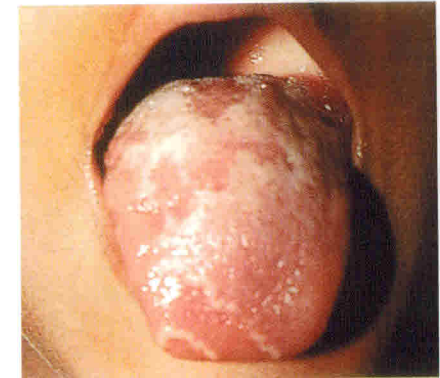**Рис. 39.1.** Симптом «полумесяца» при пилоростенозе



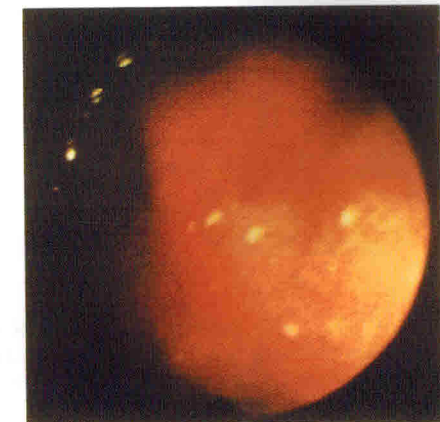
**Рис. 39.3.** Кольцевидная поджелудочная железа



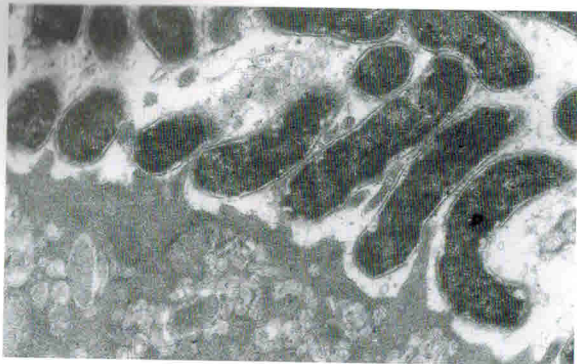**Рис. 39.2.** Симптом «муфты» при пилоростенозе



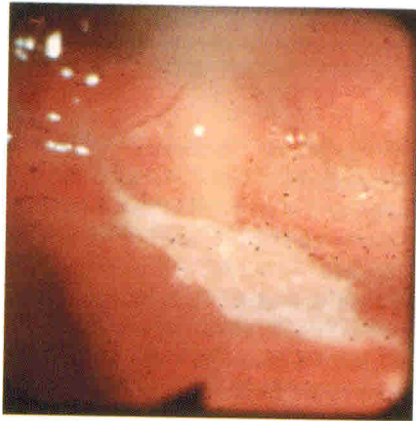
**Рис. 40.1.** Географический язык



**Рис. 42.2.** Точечные эрозии при антральном гастрите



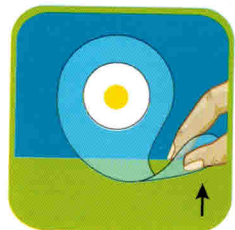
**Рис. 42.3.** Электронная микроскопия слизистой оболочки желудка при гастрите, вызванном *H. pylori*. Бактерии в желудочной ямке частично приклеены к клеточным мембранам эпителия или непосредственно прилегают к подслизистой основе



**Рис. 43.1.** Хроническая язва желудка



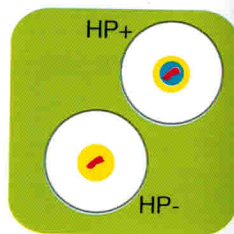
**Рис. 43.2.** Морфологическое исследование биоптата из слизистой оболочки с оценкой степени обсемененности методом мазков-отпечатков



а

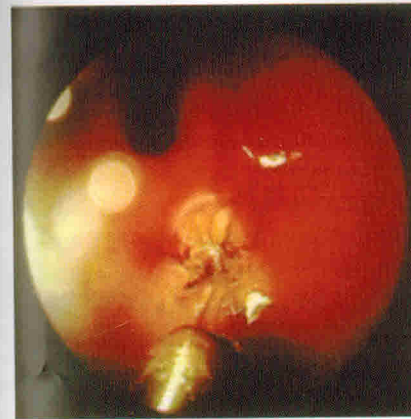


б

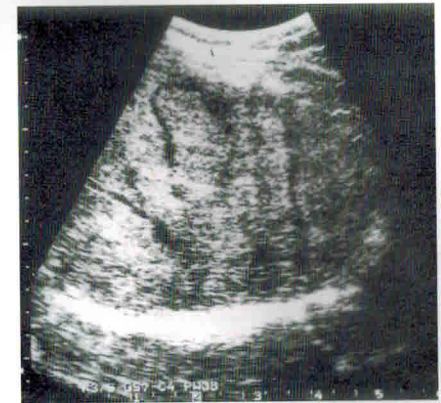

в

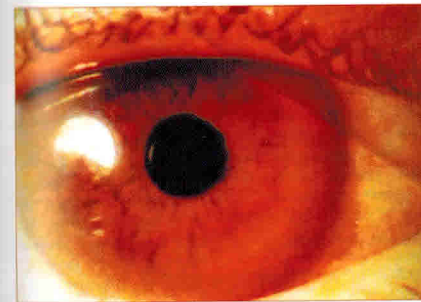
**Рис. 43.3.** Этапы проведения уреазной экспресс-диагностики *H. pylori*: а – снятие защитной пленки с индикаторного диска; б – биоптат помещают на индикаторный диск; в – через 3 мин (не позже) определяют, появилось ли синее пятно под биоптатом (тест-система ХЕЛПИЛ)



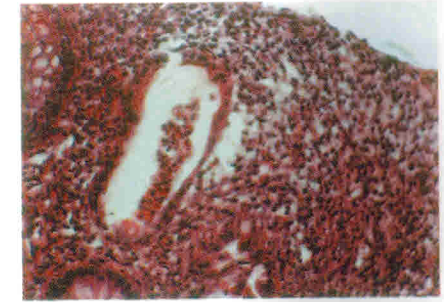**Рис. 43.6.** Химиокоагуляция кровоточащей слизистой оболочки желудка



**Рис. 45.2.** ЦП: эхоструктура печени неравномерная, неоднородная, диффузно усилена, сосудистый рисунок деформирован, «вертикализация» печеночных вен



**Рис. 45.3.** Кольца Кайзера–Флейшера при болезни Вильсона



**Рис. 54.3.** Слизистая оболочка толстой кишки при НЯК: крипт-абсцесс, обширная эрозия. Окраска гематоксилином и эозином,  $\times 120$

## Глава 18

## ПОРОКИ РАЗВИТИЯ И НАСЛЕДСТВЕННЫЕ ЗАБОЛЕВАНИЯ ЛЕГКИХ

Пороки развития легких появляются вследствие нарушения эмбрионального формирования бронхолегочных структур, при этом возникают грубые изменения строения и функций легких или отдельных их структур. Достоверных сведений о частоте пороков развития легких нет. По данным разных авторов, пороки диагностируют у 1,5–15% больных хроническими заболеваниями легких. У большинства детей пороки развития легких проявляются в первые годы жизни, у других они могут быть малосимптомными и обнаруживаются случайно, во время обследования по поводу ОРВИ или диспансеризации.

### Классификация

- I. Пороки, обусловленные недоразвитием бронхолегочных структур, — агенезия, аплазия, гипоплазия легких.
- II. Пороки развития стенки трахеи и бронхов.
  - A. Распространенные пороки развития стенки трахеи и бронхов:
    - трахеобронхомегалия (синдром Мунье-Куна);
    - трахеобронхомаляция;
    - синдром Уильямса-Кемпбелла;
    - бронхомаляция;
    - бронхиолоэктатическая эмфизема.
  - B. Ограниченные пороки развития стенок трахеи и бронхов:
    - врожденные стенозы трахеи;
    - врожденная лобарная эмфизема;
    - дивертикулы трахеи и бронхов;
    - трахеобронхопищеводные свищи.
- III. Кисты легких.
- IV. Секвестрация легкого.
- V. Синдром Картагенера.
- VI. Пороки развития легочных сосудов.

### Агенезия, аплазия и гипоплазия легкого

Под агенезией понимают отсутствие легкого вместе с главным бронхом. При аплазии легкое отсутствует, но имеется рудиментарный главный бронх. Для гипоплазии характерно наличие главного и долевого бронхов, которые заканчиваются рудиментом; легочная ткань недоразвита (рис. 18.1).

Клиническая картина агенезии, аплазии и гипоплазии легкого обуславливается как самим пороком, так и вторично присоединяющейся инфекцией. С раннего возраста у детей наблюдают частые бронхолегочные заболевания, нередко с трудом поддающиеся терапии. Такие дети отстают в физическом развитии; характерна деформация грудной клетки (она уплощена или западает на стороне порока), имеется сколиоз позвоночника; перкуторный звук на пораженной стороне укорочен. Аускультативно дыхательные шумы отсутствуют или резко ослаблены, но могут быть влажные хрипы и шум трения плевры. Границы сердца смещены в сторону пораженного легкого. Почти постоянно наблюдаются клинические проявления ДН: одышка, цианоз. При функциональном исследовании выявляют рестриктивную вентиляционную недостаточность.

Типичные рентгенологические признаки порока:

- уменьшение объема грудной клетки на стороне порока;
- интенсивное затемнение в этой области;
- высокое стояние купола диафрагмы;
- смещение сердца и органов средостения в сторону недоразвитого легкого.

Топическую диагностику порока осуществляют при бронхоскопии/бронхографии. Эндоскопически определяют сужение просвета главного бронха или соответствующих долевого бронхов. На бронхограммах

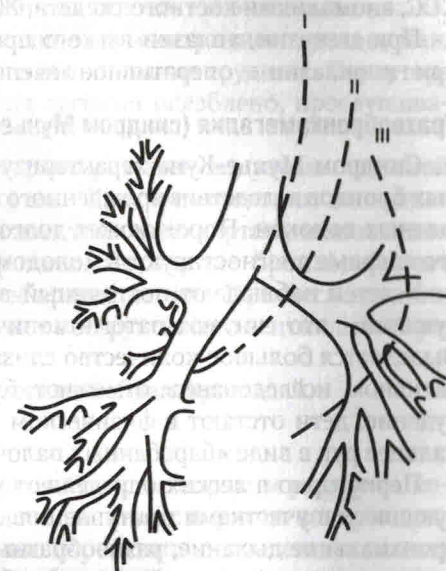


Рис. 18.1. Нарушения развития легкого: I — агенезия; II — аплазия; III — гипоплазия

могут выявляться полное отсутствие бронха (агенезия), рудиментарный бронх (аплазия) или крупные бронхи без мелких бронхиальных разветвлений (гипоплазия).

Агенезия, аплазия, гипоплазия легкого часто сочетаются с пороками CCC, аномалиями костного скелета, ЖКТ, диафрагмальными грыжами.

При агенезии, аплазии легкого проводят консервативную терапию, при гипоплазии — оперативное лечение.

### Трахеобронхомегалия (синдром Мунье-Куна)

Синдром Мунье-Куна характеризуется расширением трахеи и главных бронхов вследствие врожденного недоразвития эластических и мышечных волокон. Порок может долгое время не проявляться, нередко его впервые диагностируют в молодом или пожилом возрасте.

У детей наблюдают постоянный влажный кашель, иногда «вибрирующий», что считают патогномичным для синдрома Мунье-Куна. Выделяется большое количество слизисто-гноной мокроты. При объективном исследовании отмечают бледность кожных покровов, похудение, дети отстают в физическом развитии, возможна деформация пальцев рук в виде «барабанных палочек».

Перкуторно в легких определяют участки коробочного звука, чередующиеся с участками притупления. Аускультативно местами находят бронхиальное дыхание, разнообразные хрипы. При бронхоскопии выявляют широкий просвет трахеи и бронхов. Стенки бронхов слабые, спадаются при глубоком выдохе. Степень изменения бронхов устанавливают при бронхографии: контуры стенок бронхов волнистые или зазубренные. Возможны дивертикулы трахеи.

**Лечение** консервативное, с использованием антибактериальных препаратов для борьбы с бронхолегочной инфекцией.

### Синдром Уильямса-Кэмпбелла

Синдром Уильямса-Кэмпбелла (OMIM 211450) — порок, при котором отсутствуют или недостаточно развиты хрящи бронхов от 2–3-го до 6–8-го порядка. Дистальнее зоны поражения хрящевая ткань присутствует. Стенки бронхов, лишённые хрящей, мягкие, податливые, раздуваются на вдохе, но суживаются на выдохе вплоть до закрытия просвета. Нарушается вентиляция, возникает бронхиальная обструкция, застаивается секрет бронхов с последующим присоединением инфекции, что создает условия для хронического воспаления в бронхах. В дальнейшем развиваются эмфизема, ателектазы, участки пневмосклероза. Формируется хроническая пневмония, затем легочное сердце.

Манифестация порока происходит, как правило, на 1–2-м году жизни после ОРВИ. Характерные клинические признаки — постоянный влажный кашель с мокротой, одышка, свистящее дыхание. У детей плохой аппетит, повышенная утомляемость; они отстают в физическом развитии. Наблюдают симптомы «барабанных палочек» и «часовых стекол». Грудная клетка деформирована в виде асимметричного уплощения, сдавленности с боков и килевидного выпячивания грудины. Перкуторный звук коробочный. Дыхание над легкими ослаблено, прослушиваются влажные и сухие хрипы.

Рентгенологическая картина характеризуется вздутием легочной ткани, усилением сосудистого рисунка. При бронхоскопии выявляют признаки бронхита. Бронхография дает типичную картину мешотчатых бронхоэктазов проксимальных бронхов. Поражение бронхов бывает двусторонним, но чаще поражается правое легкое. При исследовании функции внешнего дыхания выявляют обструктивную вентиляционную недостаточность.

**Лечение** симптоматическое, **прогноз** неблагоприятный.

### Врожденная лобарная эмфизема

Врожденная лобарная эмфизема относится к порокам развития, которые проявляются в раннем возрасте, начиная с периода новорожденности. У детей возникает растяжение паренхимы доли легкого за счет частичной обструкции дренирующего бронха. Причинами сужения просвета бронха могут быть недоразвитие хряща стенки, гипертрофия слизистой оболочки с образованием складок, выполняющих роль клапана, сдавление бронха извне сосудами, кистами и пр. Вследствие частичного нарушения бронхиальной проходимости воздух задерживается на выдохе, происходит повышение внутрилегочного давления с последующим перерастяжением альвеол. Лобарная эмфизема может сочетаться с ВПС. Чаще всего поражается верхняя доля левого легкого.

Симптомы болезни неспецифичны. У новорожденных и грудных детей при кормлении могут быть острые приступы асфиксии, потеря сознания, судороги. В старшем возрасте на первый план выступает рецидивирующая бронхопневмония. У больного на стороне поражения выявляют выбухание грудной клетки и ее отставание при дыхании. Перкуторно определяют коробочный звук, при аускультации — ослабленное дыхание. Границы сердца смещены в здоровую сторону. На рентгенограмме — повышенная прозрачность пораженной части легкого, обедненный легочный рисунок, смещение средостения в сторону



непораженного легкого. Бронхоскопия малоинформативна. С диагностическими целями перспективна ангиопульмонография, позволяющая уточнить локализацию поражения, оценить гемодинамику в малом круге кровообращения.

При тяжелых формах заболевания показано удаление пораженной доли легкого.

### Трахеобронхопищеводные свищи

Трахеобронхопищеводные свищи проявляются при первом прикладывании к груди матери. Возникает приступ удушья, кашель, цианоз. Быстро развивается аспирационная пневмония, как правило, с летальным исходом. Порок часто сочетается с атрезией пищевода. **Лечение** оперативное.

### Кисты легких

Кисты легких (поликистоз) представляют собой полости, заполненные воздухом или жидкостью. Различают приобретенные и врожденные кисты. Первые образуются при деструктивных пневмониях (ложные кисты, кистоподобные образования в легких); вторые обусловлены антенатальным нарушением развития бронха и (или) дисплазией легочной паренхимы. Бронхиальные кисты содержат в стенке элементы бронха, эпителий которого продуцирует жидкость. Кисты легочного происхождения выстланы альвеолярным эпителием. Поликистоз легких сочетается с пороками сердца, костей. Врожденные кисты наиболее часто (в 2/3 случаев) располагаются в верхней доле левого легкого.

Клиническая манифестация порока (кашель, гнойная мокрота, иногда кровохарканье) происходит у детей в раннем возрасте. Больные отстают в физическом развитии. Грудная клетка деформирована с уплощением на стороне порока. При перкуссии может быть укорочение перкуторного звука, аускультативно — ослабленное дыхание и разнокалиберные хрипы. При наличии крупных полостей выслушиваются амфорическое дыхание, крепитация. Возможные осложнения включают пневмоторакс, гнойно-воспалительные процессы, кровотечение, легочное сердце, редко — амилоидоз. Первостепенное значение придается рентгено-бронхологическому исследованию. Перспективно применение спиральной КТ. **Лечение** в большинстве случаев оперативное.

### Секвестрация легкого

Секвестрация легкого представляет собой порок, при котором участок легочной ткани, обычно аномально развитый, оказывается отделен-

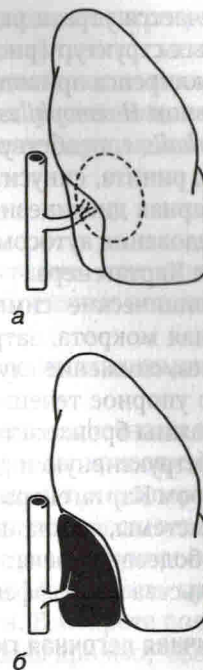
ным от нормальной бронхиальной системы и кровоснабжается артериями большого круга кровообращения, отходящими непосредственно от аорты либо от ее ветвей. Различают вне- и внутридолевую секвестрацию (рис. 18.2). В случае внутридолевой секвестрации аномальный участок располагается среди неизменной легочной ткани, чаще — в нижних долях легкого, с одинаковой частотой справа и слева. Этот участок, представляющий собой образование плотной консистенции с кистой или кистами, содержит альвеолы, мерцательный эпителий, хрящевую ткань, бронхи. Аналогичная морфологическая картина свойственна аномальным участкам, располагающимся вне легких, — в грудной полости над диафрагмой, реже — в брюшной полости.

Клинические проявления могут отсутствовать в течение многих лет, вплоть до инфицирования секвестрированного участка. При этом развивается рецидивирующая пневмония. Рентгенологически выявляют гомогенное затемнение. Ценным дополнением является КТ, позволяющая определить кистозные изменения, а также aberrантный сосуд, что характерно для данного порока.

**Лечение** оперативное.

### Синдром Картагенера

Это врожденный порок развития, характеризующийся обратным расположением легких (двухдолевое легкое располагается справа, а трехдолевое — слева), хроническим воспалительным бронхолегочным процессом и синусоринопатией, часто сочетается с тотальным или внутригрудным обратным расположением внутренних органов (*situs viscerum inversus*). В основе синдрома лежит аномальное строение ресничек мерцательного эпителия и нарушение их двигательной активности. Ультроструктурный дефект заключается в отсутствии динеиновых ручек, в которых расположена АТФаза, обеспечивающая движение ресничек.



**Рис. 18.2.** Схема кровоснабжения при интралобарной (а) и экстралобарной (б) секвестрации

Отмечается утрата радиальных мостиков, а также транслокация тубулярных структур (рис. 18.3, см. цв. вклейку). Нарушение мукоцилиарного клиренса приводит к застою секрета, а присоединение инфекции, в основном *Haemophilus influenzae*, *Streptococcus pneumoniae* и *Branchamella catarrhalis*, способствует развитию хронического бронхолегочного процесса, ринита, синусита. Врожденный дефект ресничек (или первичная цилиарная дискинезия) встречается с частотой 1:15 000–1:50 000. Тип наследования аутосомно-рецессивный. Описаны семейные формы синдрома Картагенера.

Клинические симптомы появляются в раннем возрасте: кашель, гнойная мокрота, затруднение носового дыхания, гнойные выделения из носа, снижение слуха. Дети отстают в физическом развитии. Характерно упорное течение отита, ринита, синусита, бронхита, пневмонии. Возможны бронхоэктазы. При функциональном исследовании выявляют обструктивную и рестриктивную вентиляционную недостаточность. Синдром Картагенера может сочетаться с пороками сердца, почек, костной системы, эндокринными нарушениями.

Заболевание лечат как хроническую пневмонию. Оперативные вмешательства малоэффективны.

### Первичная легочная гипертензия (синдром Аэрза)

Первичная легочная гипертензия (синдром Аэрза) — редкое заболевание неясной этиологии, в части случаев генетически обусловленное; наследуется по аутосомно-рецессивному типу, в его основе лежит повышение давления в легочной артерии и гипертрофия миокарда правого желудочка, не связанные с врожденной или приобретенной патологией сердца и сосудов. В основе заболевания — аномалия легочных сосудов (фиброз и фиброэластоз мышечного слоя). Это обуславливает сохранение фетального типа легочной гемодинамики. Допускают патогенетическую роль инфекции, тромбоза сосудов, аномалий ветвления легочной артерии и др.

Заболевание чаще возникает у лиц женского пола. Ранние клинические признаки: одышка при физической нагрузке, боли в области сердца, учащенное сердцебиение, приступы удушья. Цианоз возникает позднее. У больных отмечают тахикардию, пульсацию в эпигастральной области, выраженный акцент и расщепление II тона над легочной артерией, иногда систолический шум в четвертом межреберье слева. Увеличивается печень, пальцы приобретают форму «барабанных палочек».

Диагноз подтверждают при рентгенологическом, электрографическом, эхографическом и других инструментальных методах исследования. В терапии используют БАБ, антагонисты кальция, сосудорасширяющие средства, а также препараты, улучшающие сердечную деятельность. Однако лечение в большинстве случаев малоэффективно. **Прогноз** неблагоприятный.

### Идиопатический гемосидероз легких

Идиопатический гемосидероз легких — заболевание, при котором происходит отложение гемосидерина в легочной паренхиме вследствие диффузных кровотечений в альвеолах.

Генетические аспекты: наследуемый гемосидероз легких; гемосидероз вследствие недостаточности  $\gamma$ -глобулина.

Заболевание развивается постепенно; обычно его распознают в дошкольном возрасте. Течение волнообразное — периоды кризов сменяются ремиссией. Во время обострения (криза) повышается температура тела, появляются бледность и иктеричность кожных покровов, одышка, влажный кашель, боли в груди. В легких выявляют участки укорочения перкуторного звука, выслушивают влажные хрипы; может быть кровахарканье различной интенсивности и длительности. В мокроте появляются прожилки крови либо она интенсивно окрашена кровью; бывают легочные кровотечения. Для заболевания характерна гипохромная анемия. Печень и селезенка увеличены. При рентгенологическом исследовании обнаруживают множественные мелкие и крупные затемнения, местами сливные. Криз, длящийся 2–4 дня, сменяется ремиссией. Постепенно формируется пневмосклероз, развивается рестриктивная вентиляционная недостаточность, создаются условия для развития легочного сердца. С каждым последующим кризом состояние ребенка ухудшается.

**Лечение:** преднизолон из расчета 1,5–3 мг/кг в сутки, азатиоприн — 3 мг/кг. Прогноз неблагоприятный — дети погибают во время криза от кровотечения или сердечно-сосудистой недостаточности.

### Синдром Гудпасчера

Это аутоиммунное заболевание, характеризующееся присутствием АТ к коллагену типа IV с  $\alpha$ -3-цепью (Гудпасчера Ag). Указанный Ag входит в состав базальной мембраны почечных клубочков и альвеолярной мембраны, поэтому основными клиническими проявлениями синдрома Гудпасчера служат легочное кровотечение и прогрессирующий гломерулонефрит.

## Глава 45

## ЦИРРОЗ ПЕЧЕНИ

**Цирроз печени** (ЦП) — диффузный процесс в печени, характеризующийся фиброзом и образованием узлов регенерации, развивающихся вследствие некроза гепатоцитов и нарушающих нормальную архитектуру печени.

Следует отличать ЦП от ее фиброза (рис. 45.1). Фиброз — очаговое разрастание соединительной ткани при различных поражениях печени: абсцессах, инфильтратах, гранулемах и др.

**Этиология и патогенез.** Причин ЦП много:

- чаще всего ЦП является исходом ХВГВ и ХВС в сочетании с  $\Delta$ -инфекцией;
- АИГ;
- наследственные метаболические болезни печени: галактоземия, недостаточность  $\alpha_1$ -антитрипсина, гемохроматоз, болезнь Гоше, болезнь Нимана–Пика, тирозиноз, болезнь Вильсона, муковисцидоз, гликогеноз IV типа;
- первичный билиарный ЦП;

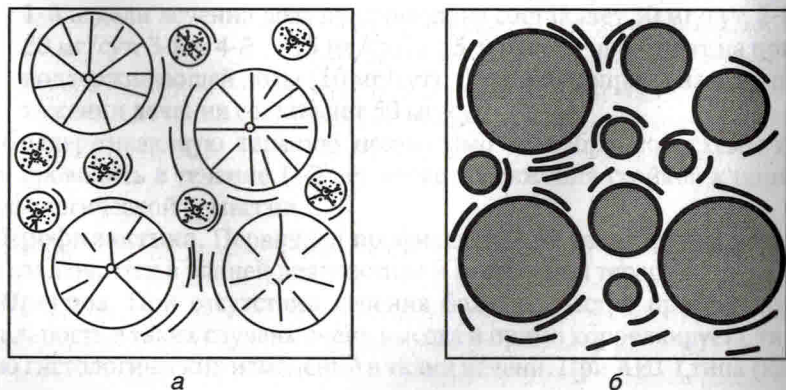


Рис. 45.1. Схема морфологических изменений при фиброзе (а) и ЦП (б)

- первичный склерозирующий холангит;
- нарушения венозного оттока: синдром Бадда–Киари, правожелудочковая СН;
- алкогольное и лекарственное поражение печени;
- криптогенный ЦП.

В основе развития ЦП лежит некроз гепатоцитов, приводящий к коллапсу печеночных клеток, диффузному образованию фиброзных септ и возникновению узлов регенерации. Нарушается кровообращение как в самой печени, так и в портальной системе, что в дальнейшем приводит к печеночно-клеточной недостаточности различной степени выраженности. Портальная гипертензия способствует появлению новых артериовенозных анастомозов. Развивается асцит. Возникает гиперспленизм.

Определенную роль в формировании некроза гепатоцитов играют иммунологические нарушения, обусловленные дисфункцией купферовских клеток, синтезирующих провоспалительные цитокины (ФНО- $\alpha$ , ИЛ-1, ИЛ-6 и др.). Ключевую роль в синтезе этих цитокинов играет эндотоксемия, которая при ЦП связана с избыточным бактериальным ростом в кишечнике, транслокацией кишечных бактерий и их токсинов в систему воротной вены и лимфу, а также поступлением их в печень.

**Классификация.** Учитываются клинико-функциональные признаки заболевания:

- *стадия* — начальная, сформированная, дистрофическая;
- *период* — активный, неактивный;
- *течение* — стабильное, прогрессирующее;
- *функциональное состояние печени* — сохранено, нарушено в легкой или тяжелой степени;
- *наличие асцита, портальной гипертензии, гиперспленизма.*

**Патоморфология.** Выделяют следующие формы ЦП:

- макронодулярный, при котором выявляют узлы разных размеров, в том числе крупные, и септы;
- микронодулярный — мелкие узлы, широкие септы, поражение всех долек;
- смешанный;
- билиарный, развившийся вследствие внутрипеченочной обструкции желчных ходов.

**Клиническая картина** ЦП многообразна и представлена различными сочетаниями симптомов печеночно-клеточной недостаточности, портальной гипертензии и асцита.

**Синдром печеночно-клеточной недостаточности**

Общие симптомы — слабость, повышенная утомляемость, снижение работоспособности, субфебрильная температура тела. У больных отмечают плохой аппетит, непереносимость жирной, жареной и острой пищи. Дети жалуются на чувство тяжести в правом подреберье, тошноту, рвоту, диарею. При осмотре определяют желтушность кожных покровов и видимых слизистых оболочек, телеангиэктазии в виде «звездочек» и «паучков», локализующиеся в области лица и плечевого пояса. Характерны эритема ладонных и пальцевых возвышений (так называемые печеночные ладони), ярко-красный («лакированный») язык.

Возможны эндокринные изменения, особенно в препубертатном и пубертатном периоде, — акне, атрофия яичек, гинекомастия, нарушение менструального цикла. У девочек возможно преждевременное половое созревание, обусловленное нарушением метаболизма эстрогенов вследствие поражения печени. Неврологические расстройства варьируют от легких вегетативных и психоэмоциональных отклонений до тяжелой печеночной энцефалопатии. Печень пальпаторно увеличена, плотной консистенции, нередко с неровной поверхностью и острым болезненным краем. Увеличенная селезенка по размерам может даже превосходить печень, достигая малого таза.

**Портальная гипертензия** клинически проявляется спленомегалией, расширением вен на поверхности живота, главным образом вокруг пупка, наличием геморроя, асцита. При ЭГДС выявляют варикозно расширенные вены пищевода и желудка, из которых возможно кровотечение.

**Осложнения ЦП** — асцит, варикозное расширение вен пищевода, гепаторенальный синдром, сердечная недостаточность, поражение почек и ЖКТ. Характерна повышенная кровоточивость вследствие нарушения синтеза факторов свертывания крови, усиления фибринолиза, наличия тромбоцитопении. Вследствие гиперспленизма уменьшается содержание лейкоцитов и эритроцитов в периферической крови. Анемия, как правило, микроцитарная гипохромная, но может быть и макроцитарной из-за нарушения обмена цианокобаламина (витамина В<sub>12</sub><sup>\*</sup>) и фолиевой кислоты. Осложняет течение ЦП печеночная энцефалопатия, проявляющаяся нарушением сознания, изменением личности, расстройствами речи. В тяжелых случаях наступают кома и смерть больного (табл. 45.1). В патогенезе печеночной энцефалопатии основное значение имеют эндогенные нейротоксины, в первую очередь аммиак, и аминокислотный дисбаланс. К основным факторам, провоцирующим развитие энцефа-

лопатии при ЦП, относят форсированный диурез, кровотечение из варикозно расширенных вен пищевода и желудка, массивный парацентез, диарею, запор, рвоту, интеркуррентные инфекции, оперативные вмешательства, богатую белком пищу, прием седативных средств и транквилизаторов.

С целью клинической оценки тяжести ЦП используют шкалу Чайлда–Пью, в которой, помимо лабораторных показателей, учитывают наличие асцита и печеночной энцефалопатии (см. табл. 45.1; 45.2).

**Таблица 45.1.** Классификация печеночной энцефалопатии

Степень тяжести	Клиническая симптоматика
I	Эйфория или периодическая сонливость, замедленная речь, снижение внимания; у школьников затруднения при решении задач, у дошкольников — при рисовании
II	Сонливость, апатия, неадекватность поведения, дезориентация во времени и пространстве, быстрая смена настроения, ослабление умственной деятельности
III	Сонливость (вплоть до сопора), выраженная дезориентация, гиперрефлексия
IV	Арефлексия, мышечная гипотония, отсутствие реакции на словесные и болевые раздражители, кома

**Таблица 45.2.** Классификация степени тяжести ЦП по Чайлду–Пью

Показатель	Баллы		
	1	2	3
Билирубин, мкмоль/л	<34	34–51	>51
Альбумин, г/л	>35	28–35	<28
Протромбиновое время, с	1–3	4–6	>6
Печеночная энцефалопатия	Отсутствует	I–II степени	III–IV степени
Асцит	Отсутствует	Эпизодический	Рефрактерный

Выделяют 3 класса в соответствии с суммой баллов по всем показателям: класс А — 5–6 баллов, класс В — 7–9 баллов, класс С — 10–15 баллов. Если летальность больных при степени тяжести класса А составляет в среднем 5%, то при классе В она в 4 раза больше (в среднем 20%), а при классе С — больше в 8–10 раз (в среднем 40%).

**Диагностика.** Значение имеют результаты пункционной биопсии печени. Критерии ЦП — узлы регенерации паренхимы, не содержащие центральных вен. Узлы окружены септами. Характерна нерегулярность архитектоники в виде различных по размерам гепатоцитов, утолщения печеночных балок, неравномерного изменения просвета сосудов и др. Активный процесс проявляется нечеткими границами между паренхимой и септами, ступенчатым некрозом, лимфоидно-клеточной инфильтрацией, набуханием гепатоцитов, выраженной пролиферацией желчных ходов. При неактивном ЦП отсутствуют мезенхимально-клеточная инфильтрация, некроз гепатоцитов, выраженная пролиферация желчных ходов. Имеется четкая граница между паренхимой печени и септами.

Из инструментальных методов исследования применяют радионуклидное сканирование печени (характерны диффузное снижение поглощения радиофармпрепарата  $^{99m}\text{Tc}$ , неравномерное распределение его в органе, накопление в селезенке), КТ, УЗИ (рис. 45.2, см. цв. вклейку), ЭГДС (для определения степени выраженности варикозного расширения вен пищевода и желудка).

Большое значение имеют лабораторные исследования. Биохимическое исследование крови позволяет определить характер и степень морфофункциональных изменений в печени.

- Цитолитический синдром характеризуется увеличением в сыворотке крови активности АЛТ, АСТ, ЛДГ (изоферментов), повышением уровня билирубина, ферритина, сывороточного железа.
- К индикаторам холестаза относятся следующие тесты сыворотки крови: повышение уровня билирубина, желчных кислот, холестерина, щелочной фосфатазы (ЩФ), гаммаглутамилтранспептидаза ( $\gamma\text{-ГТ}$ ).
- О мезенхимально-воспалительном синдроме свидетельствуют: повышение концентрации сывороточных иммуноглобулинов — IgA, IgM, IgG; появление в крови продуктов дегградации соединительной ткани (серомукоид, С-реактивный белок); появление АТ к субклеточным фракциям гепатоцита (ДНК, печеночный липопроteid).
- При синдроме печеночно-клеточной недостаточности в крови снижается концентрация альбумина, холестерина, протромбина, фибриногена.

**Дифференциальную диагностику** проводят с заболеваниями печени, обусловленными нарушениями питания и обмена веществ: жировым гепатозом, гликогенозами, амилоидозом, муковисцидозом и др. Исключают опухоли, абсцесс, паразитарные заболевания печени.

**Лечение.** В период обострения ЦП показана госпитализация. Режим постельный, далее щадящий. Назначают диету № 5. При появлении диареи и стеатореи снижают количество жиров до 0,9–1 г/кг в сутки. В случае появления первых признаков печеночной энцефалопатии ограничивают суточный прием белка до 0,6–0,7 г/кг. Показаны витамины (аскорбиновая кислота, витамины группы В), препараты, улучшающие обменные процессы в печени (глутаминовая и липоевая\* кислота, кокарбоксилаза), ферментные препараты, не содержащие желчные кислоты (панкреатин). В активную стадию ЦП и при выраженном гиперспленизме назначают ГК. Интерферонотерапия показана больным ЦП, развившимся в результате ХГВ и ХГС.

Терапию осложнений осуществляют в специализированных отделениях.

**Кровотечения** при варикозном расширении вен пищевода и желудка — необходима неотложная помощь (см. главу 43 «Язвенная болезнь желудка и двенадцатиперстной кишки»).

**Асцит.** Ограничивают прием жидкости и соли. Показан спиронолактон в дозе 2–5 мг/кг в сутки. Для более быстрого наступления эффекта назначают фуросемид в дозе 0,6–1 мг/кг в сутки. Парацентез выполняют по строгим показаниям (при большом количестве жидкости) с одновременным введением альбумина внутривенно в количестве 4–5 г. При неэффективности лекарственной терапии возможно оперативное лечение (шунтирование).

**Пегеночная энцефалопатия.** Устраняют факторы риска печеночной энцефалопатии, уменьшают суточное потребление белка. Для уменьшения образования аммиака в кишечнике назначают лактулозу по 1–30 мл/сут и более. Препарат подавляет жизнедеятельность бактерий, образующих аммиак, а также снижает абсорбцию аммиака. Для подавления кишечной микрофлоры также назначают антибактериальные препараты (например, ципрофлоксацин). Для обезвреживания аммиака применяют орнитин, который повышает активность карбамоилфосфатсинтетазы (основной энзим синтеза мочевины) в перипортальных трактах.

**Профилактика** по существу третичная — проводят лечение, направленное на стабилизацию патологического процесса в печени, предупреждение обострений, снижение риска развития и прогрессирования осложнений. Дети должны находиться под динамическим наблюдением в специализированных клиниках и центрах, а в амбулаторных услови-

ях — под наблюдением педиатра и гастроэнтеролога. Иммунопрофилактику проводят строго индивидуально.

**Прогноз** неблагоприятный. Единственное мероприятие, позволяющее спасти жизнь больному, — трансплантация печени.

### ЦП при недостаточности $\alpha_1$ -антитрипсина

Недостаточность  $\alpha_1$ -антитрипсина — генетический дефект гликопротеина, ингибирующего активность протеолитических ферментов: трипсина, химотрипсина и эластазы.

Система ингибиторов протеазы (Pi) насчитывает не менее 75 аллельных вариантов. У 90% населения выявляется генотип PiMM. При наличии патологических аллелей (Z и S) активность фермента составляет 50–60% от нормы, а при гомозиготности по ним (фенотип PiZZ) — менее 20% (концентрация  $\alpha_1$ -антитрипсина в сыворотке крови 2,5–7 ммоль/л; норма 20–53 ммоль/л). Поражение печени наблюдают при фенотипе PiZZ. Конкретные механизмы поражения печени изучены недостаточно.

**Патоморфология.** Через несколько месяцев от начала заболевания в биоптатах печени после обработки диастазой в ШИК-реакции выявляют ярко-красные депозиты в перипортальных гепатоцитах. При электронной микроскопии в расширенной эндоплазматической сети обнаруживают скопления белка, флуоресцирующие при обработке АТ против  $\alpha_1$ -антитрипсина.

**Клиническая картина.** Недостаточность  $\alpha_1$ -антитрипсина может обуславливать поражения легких (эмфизему), печени и геморрагический синдром.

У детей с генотипом PiZZ заболевание может проявиться на первом году жизни — развивается тяжелая паренхиматозная желтуха, в дальнейшем — печеночно-клеточная недостаточность, быстро наступает летальный исход. Другой вариант поражения печени при недостаточности  $\alpha_1$ -антитрипсина — длительно сохраняющаяся желтуха в первые недели жизни, обычно расцениваемая как неонатальный холестаз. В последующем развивается гепатоспленомегалия, однако даже при сформировавшемся ЦП дети могут чувствовать себя удовлетворительно.

**Диагностика и дифференциальная диагностика.** Наличие неонатальной желтухи в сочетании с уменьшением количества  $\alpha_1$ -глобулинов сыворотки крови ( $\alpha_1$ -антитрипсин составляет 80–90% этой фракции) дает возможность заподозрить недостаточность  $\alpha_1$ -антитрипсина. Определяют активность  $\alpha_1$ -антитрипсина в сыворотке крови. При ма-

нифестации заболевания на первом году жизни его необходимо дифференцировать от неонатального гепатита, в дальнейшем — от вирусных гепатитов.

**Лечение** симптоматическое. Для улучшения процессов метаболизма показаны рациональная диета, витамины, гепатопротекторы. Возможно применение донорского или генно-инженерного  $\alpha_1$ -антитрипсина. При тяжелом течении ЦП рекомендуется трансплантация печени.

**Профилактика** не разработана.

**Прогноз** неблагоприятный. ЦП прогрессирует и приводит к летальному исходу. В некоторых случаях поражение печени может стабилизироваться.

### Первичный билиарный ЦП

Первичный билиарный цирроз печени (ПБЦ) представляет собой хроническое прогрессирующее заболевание, при котором вследствие поражения желчных протоков воспалительного характера развивается ЦП.

**Этиология и патогенез.** Воспалительные изменения, обуславливающие холестаз и приводящие к деструктивным поражениям желчных протоков, переходят с перипортальных полей на печеночные клетки. Постепенно развивается ЦП, следствием чего являются рано возникающие варикозное расширение вен пищевода, асцит, печеночная энцефалопатия. Распространенность ПБЦ составляет 20–40 на 100 тыс. населения; встречается ПБЦ преимущественно у лиц женского пола (90%).

**Клиническая картина.** Заболевание манифестирует с появления кожного зуда, временами возникающего, а затем исчезающего. Зуд может быть мучительным, нестерпимым, приводя к расчесам кожных покровов рук, тела, ног. Больные дети становятся раздражительными, нарушаются сон и аппетит, жалуются на чувство тяжести в верхней половине живота, нередко — метеоризм. В сыворотке крови определяют повышение активности ЩФ, трансаминаз,  $\gamma$ -ГТ, IgM. Длительный воспалительный процесс в гепатобилиарной системе приводит к различным осложнениям (конъюнктивит хронический, синдром Шегрена, артропатии, ксантелазмы и ксантомы, стеаторея, остеопороз, уменьшение массы тела). У женщин и девочек-подростков возможны заболевания молочной железы.

**Диагностика.** Важен анамнез — отсутствие сведений о перенесенном вирусном гепатите. Характерны кожный зуд, значительное повышение в сыворотке крови содержания ЩФ и  $\gamma$ -ГТ, обнаружение антимитохон-