

Содержание

ВВЕДЕНИЕ	5
РАЗДЕЛ 1. ОБЩИЕ ВОПРОСЫ	7
Краткий очерк истории хирургии.....	7
Функциональная анатомия брюшной стенки.....	12
Белая линия.....	20
Физиология заживления раны	29
РАЗДЕЛ 2. ДОСТУП.....	35
Лапаротомия.....	35
Защита кожи, защита раны.....	45
Выбор лапаротомного разреза	48
Рассечение тканей	54
Ретракторы	57
РАЗДЕЛ 3. УШИВАНИЕ.....	59
Общие сведения о шовных материалах и швах, применяемых для ушивания лапаротомной раны.....	59
Шов брюшины.....	64
Байты	65
Вид шва апоневроза.....	71
Шовный материал	80
Узел.....	87
Применение сетки для профилактики послеоперационной грыжи при «сложных» лапаротомиях.....	89
Ушивание жировой клетчатки, кожи.....	96
РАЗДЕЛ 4. ПОСЛЕОПЕРАЦИОННЫЙ ПЕРИОД.....	99
Эвентрация.....	99
Релапаротомия	102
Применение бандажа после операции.....	103
НЕСКОЛЬКО ДОПОЛНЕНИЙ.....	105
ЗАКЛЮЧЕНИЕ	106

Раздел 2. Доступ

The wound is a window into the body.

Рана – это окно в теле.

E. C. Cutler

Лапаротомия

Любая операция на органах брюшной полости, выполняемая открытым доступом или лапароскопически (исключение составляют операции NOTES – через естественные отверстия), начинается с разреза брюшной стенки и завершается ушиванием этого разреза. И понимание общих принципов создания доступов является важной частью абдоминальной хирургии.

В статье Maingot (1920) сформулированы основные требования к доступам:

1. Доступность.
2. Расширяемость.
3. Надежное закрытие раны.
4. Минимальное влияние на функцию и состояние брюшной стенки.

Помимо этих требований можно сформулировать дополнительные:

- возможность качественного выполнения основного этапа;
- минимальный риск ранних и поздних осложнений;
- возможность ранней активизации больного.

Хотя в настоящее время наиболее частым доступом в абдоминальной хирургии остается срединная продольная лапаротомия, необходимо четко оценивать положительные и отрицательные качества каждого из существующих доступов.

Все открытые доступы можно поделить на 3 большие группы (рис. 31):

- продольные;
- поперечные;
- косые.

Лапаротомия проводится для:

1. Проведения всех этапов операции (открытая операция).
2. Проведения отдельных этапов операции (лапароскопически-ассистированная операция).

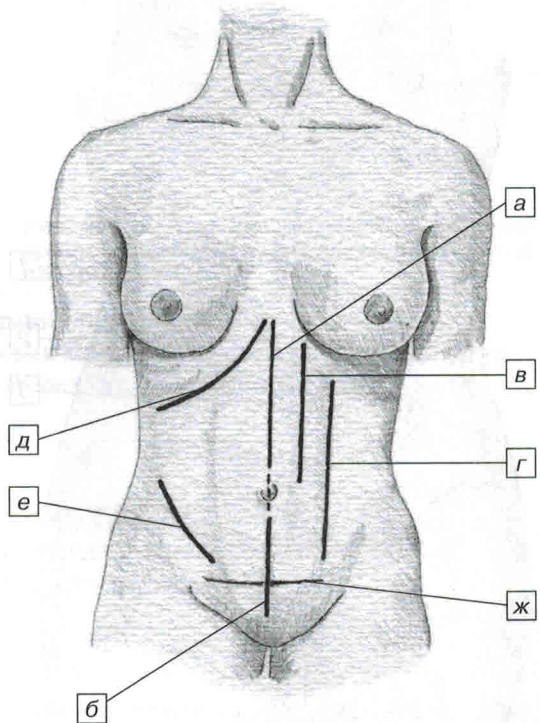


Рис. 31. Основные виды лапаротомий:

1 – продольные: а – верхне-срединная; б – нижне-срединная; в – медиальная парамедиальная; г – латеральная парамедиальная; 2 – косые: д – подреберный (Кохера); е – подвздошный (Мак-Бернея); 3 – поперечные: ж – нижний поперечный (Пфаненштиля)

3. Для введения руки при проведении лапароскопической операции (рука помощи).
4. Для удаления органа при проведении лапароскопической операции.

В зависимости от цели и поставленных задач меняется длина разреза и его направление (продольная, косая, поперечная).

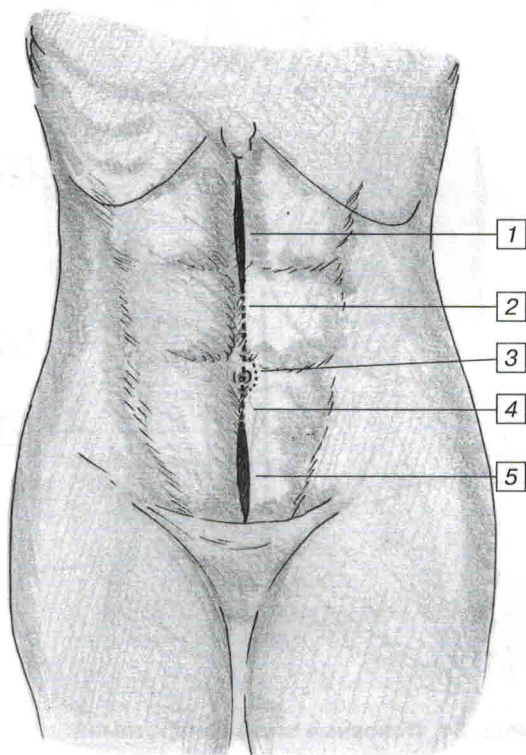
В любом случае для понимания основных принципов необходимо знать: независимо от того, на какой срок (вся операция от начала до конца или несколько минут, необходимые для удаления органа) и какой длины мы провели рассечение брюшной стенки – мы создали предпосылки для образования в последующем выхода через это отверстие органов и формирования послеоперационной грыжи.

Срединная продольная лапаротомия – наиболее часто применяемый доступ, в свою очередь подразделяется на (рис. 32):

- верхне-срединная;
- срединная;
- нижне-срединная;
- субтотальная;
- тотальная.

Во всех случаях осуществляется продольный разрез по белой линии живота.

Подробности методик рассечения и ушивания будут освещены в соответствующих разделах.



Итак:

1. При продольной лапаротомии рассекается кожа, подкожная клетчатка, апоневроз, брюшина. Преимущество этого доступа в его скорости и малой травматичности. Недостатки его, отмеченные очень давно – это «растягивающее» действие боковых мышц живота, которые в послеоперационном периоде будут пытаться «растянуть» рану и будут способствовать образованию послеоперационной грыжи (рис. 33). Показательна и работа A. deSouza (2011) в которой проведено сравнение трех доступов – продольной срединной лапаротомии, лапароскопического доступа с удалением препарата через продольную минилапаротомию, лапароскопического доступа с удалением препарата через доступ Пфаненштиля. Частота послеоперационных грыж соответственно 25,5%, 23,2%, 0%. **То есть достаточно продольной мини-**

Рис. 32. Варианты срединной лапаротомии:

а – верхне-срединная (1, 2); б – срединная (2, 3, 4); в – нижне-срединная (4, 5); г – субтотальная (1, 2, 3, 4 или 5, 4, 3, 2); д – тотальная срединная лапаротомия (1, 2, 3, 4, 5)

лапаротомии для извлечения препарата, чтобы у каждого 4 пациента после операции образовалась послеоперационная грыжа!

2. Косые, косо-переменные разрезы – наиболее часто из этих разрезов применяется доступ Мак-Бурнея при аппендэктомии. Основная идея доступа – проводить рассечение, а точнее разведение мышц вдоль волокон, в переменном направлении.

При ушивании такого доступа создаются несколько рядов швов переменного направления. Грыжи после такого доступа возникают достаточно редко, по данным некоторых авторов менее 1%.

3. Поперечные доступы – в настоящее время известен и широко применяется только один – доступ Пфавенштиля. Поперечная надлонная лапаротомия переменным доступом – кожа в поперечном направлении, апоневроз в поперечном или продольном, брюшина в продольном, широко применяется гинекологами.

Все другие поперечные и двухподберные доступы для открытых операций применяются крайне редко.

4. Парамедиальная лапаротомия – как медиальная, так и латеральная (трансректальная) – доступы, проводимые «через» прямую мышцу живота.

Срединная лапаротомия (рис. 32)

Основные преимущества:

1. Возможность доступа к любому отделу брюшной полости.
2. Возможность легко расширить доступ до нужного размера.
3. Минимальное кровотечение из пересекаемых тканей.
4. Отсутствие повреждения нервов.
5. Достаточно быстрое ушивание раны.

Недостатки:

1. Постоянно действующие силы, которые стремятся «растянуть» шов – что приводит к достоверному повышению количества послеоперационных грыж (рис. 33).
2. Кожный разрез проводится перпендикулярно линиям Ланге, что приводит к образованию более широкого послеоперационного рубца.

Срединная лапаротомия выполняется строго по средней линии, как правило, определяемой как проекция между мечевидным отростком, пупком и серединой лона.

Эта линия является проекцией белой линии на брюшную стенку.

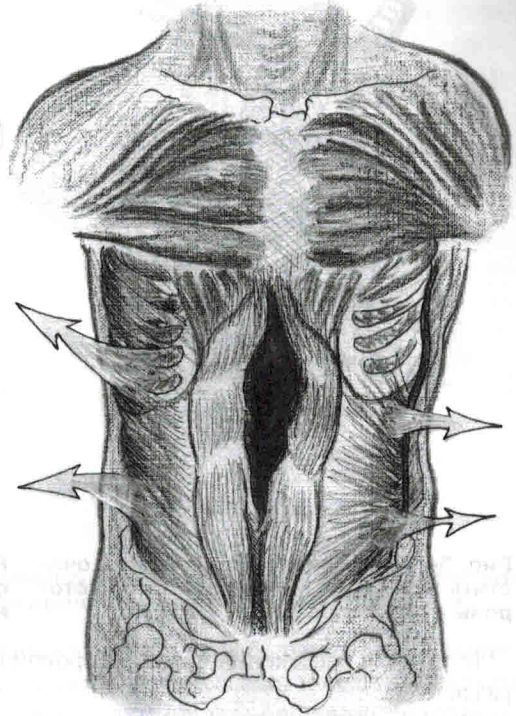


Рис. 33. Растягивающее действие боковых мышц живота при проведении продольной лапаротомии

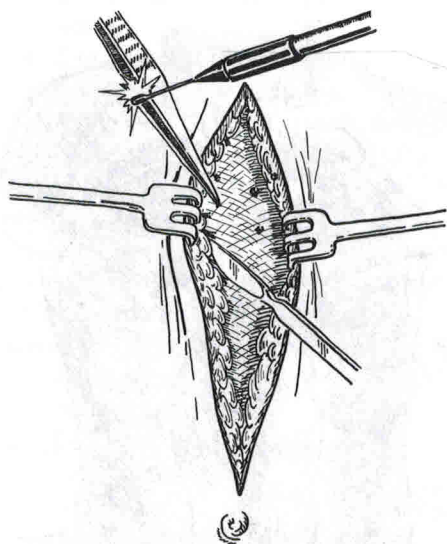


Рис. 34. Рекомендуется несколько очистить апоневроз белой линии в обе стороны от линии разреза

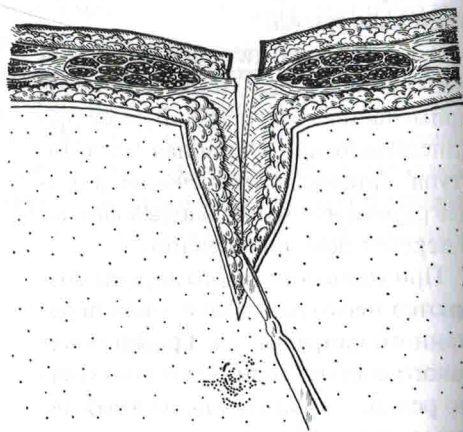


Рис. 36. Срединная лапаротомия, рассечение апоневроза в месте пересечения фиброзных волокон

Методики рассечения кожи и жировой клетчатки описаны в соответствующем разделе.

При достижении апоневроза мы рекомендуем несколько «очистить» его от жировой клетчатки в обе стороны от предполагаемого разреза (рис. 34). Это связано с тем, что вдоль белой линии расположены X-образные волокна, соединяющие апоневроз и кожу и освободить апоневроз можно только острым путем (рис. 35). Апоневроз очищается в обе стороны не менее чем на 5–8 мм. Разрез апоневроза проводится в месте визуального пересечения фиброзных волокон — это и есть белая линия (рис. 36). После рассечения апоневроза становится видимой предбрюшинная клетчатка. Если Вы проводите верхне-срединную лапаротомию, то это клетчатка круглой связки печени.

Всю клетчатку лучше отодвинуть в одну сторону и вскрыть брюшину в месте ее прилегания к заднему листку фасции прямой мышцы живота (рис. 37). Мы дела-

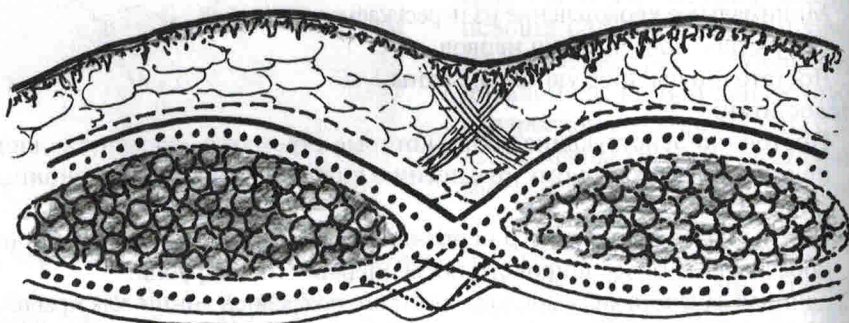


Рис. 35. X-образные фиброзные волокна, соединяющие апоневроз белой линии живота и кожу

Раздел 3. Ушивание

Experience can also consist of doing the same wrong thing over and over again.

Опыт может также состоять в повторении одних и тех же неправильных действий снова и снова.

Dick van Geldere

Общие сведения о шовных материалах и швах, применяемых для ушивания лапаротомной раны

В настоящее время наиболее распространены следующие материалы:

1. Vicryl (Polyglactin 910) – синтетический рассасывающийся материал, срок потери 50% прочности составляет около 3 недель, срок рассасывания – 70 дней.
2. Vicryl+ (Polyglactin 910) – синтетический рассасывающийся материал, срок потери 50% прочности составляет около 3 недель, срок рассасывания – 70 дней. За счет включения триклозана приобретает антимикробные свойства.
3. Dexon (Polyglycolic acid) – синтетический рассасывающийся материал. Срок потери 50% прочности 2–3 недели, срок рассасывания – 70 дней.
4. PDS, Monoplus (polydioxanon) – медленнорассасывающийся шовный материал, срок потери 50% прочности около 45 дней, срок рассасывания 6 месяцев.
5. PDS+ (polydioxanon) – медленнорассасывающийся шовный материал, срок потери 50% прочности около 45 дней, срок рассасывания 6 месяцев. За счет включения триклозана приобретает антимикробные свойства.
6. Maxon (polyglyconate, glycolic acid, trimethylene carbonate) – медленнорассасывающийся шовный материал. Срок потери 50% прочности – около 40 дней, срок рассасывания – 6 месяцев.
7. Monomax (poly-4-hydroxybutyrate) – очень медленно рассасывающийся материал. Срок потери 50% прочности превышает 3 месяца, срок рассасывания – 18 месяцев. От других рассасывающихся материалов отличается повышенной эластичностью.
8. Polyamid – монофиламентный нейлон. Относится к нерассасывающимся шовным материалам, хотя по современным данным рассасывается в тканях в течение 5 лет. В отличие от полифиламентного нейлона имеет невыраженную реакцию в тканях и может применяться в хирургии.
9. Polyamid – плетеный нейлон. Относится к нерассасывающимся шовным материалам, хотя по современным данным рассасывается в тканях в течение 5 лет. Полифиламентный нейлон имеет достаточно выраженную реакцию в тканях и при лапаротомиях не рекомендован.
10. Prolene, Surgipro, Polypropilene (polypropilene) – нерассасывающийся шовный материал, не реактогенный. Чаще рекомендуется к применению при операциях по поводу грыж, совместно с полипропиленовыми имплантатами.

Виды швов:

А Шов «ad mass» – через все слои с захватом жировой клетчатки, апоневроза и брюшины (рис. 55).

Б Послойный – последовательное ушивание отдельными слоями брюшины (применяется редко), апоневроза, жировой клетчатки (не всегда), кожи (рис. 56).

Варианты швов:

1. Узловой – ушивание апоневроза отдельными узловыми швами (рис. 57).

2. Непрерывный – ушивание апоневроза непрерывным швом. Применяется вариант с одной нитью и ушиванием от одного края разреза до другого, так и с двумя нитями и ушиванием с обеих краев апоневроза к центру (рис. 58).

3. 8-образный – вариант узлового шва, при котором шов имеет вид 8 (рис. 59).

4. Шов Smead-Jones (далеко-близко-близко-далеко) (рис. 60). Также вариант узлового шва. Суть его можно понять из названия.

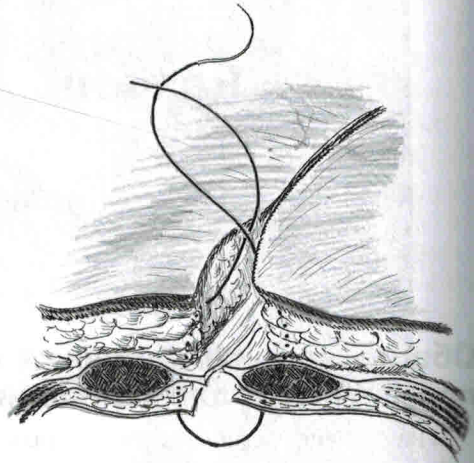


Рис. 55. Шов «ad mass»» через все слои. В один шов захватывается жировая клетчатка, возможно края прямых мышц живота, апоневроз белой линии и брюшина

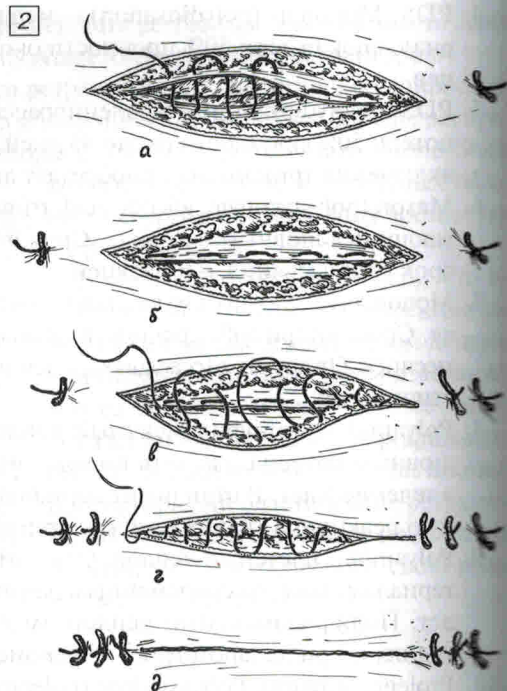
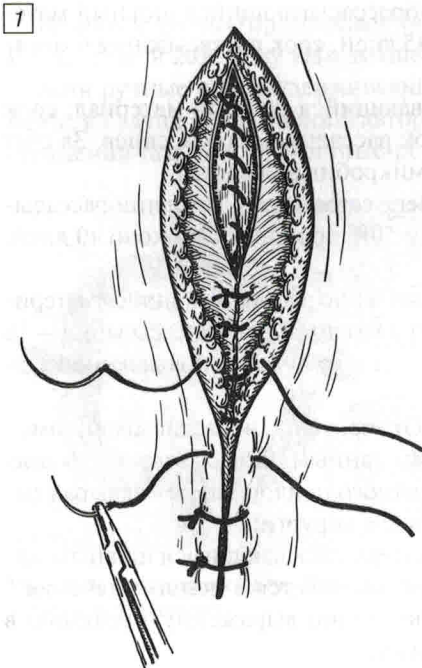


Рис. 56. Послойный шов. При этом накладывает отдельный ряд швов на брюшину, апоневроз, жировую клетчатку и кожу: 1 – узловой вариант; 2 – непрерывный вариант

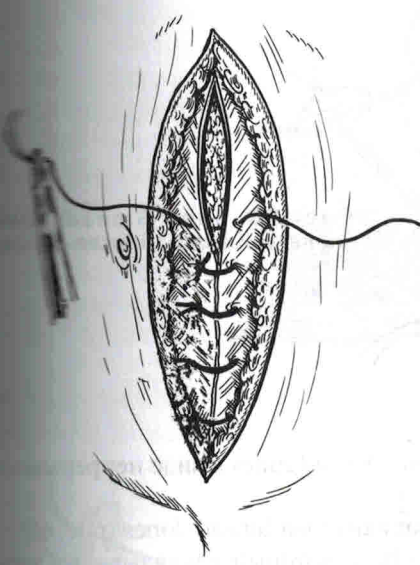
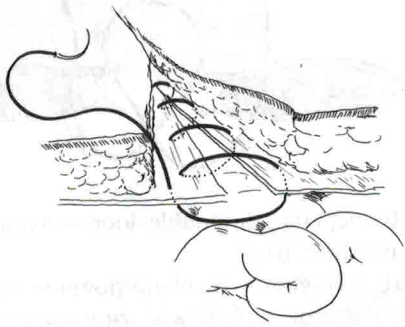
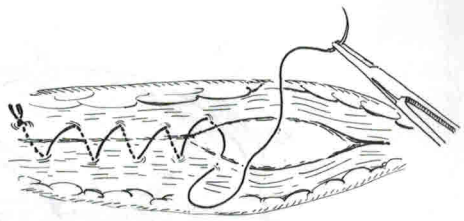


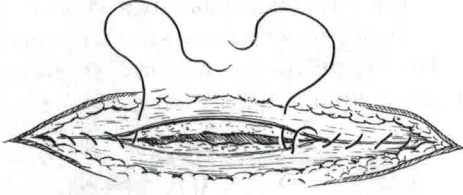
Рис. 57. Ушивание апоневроза отдельными узловыми швами



а

Рис. 58. Ушивание апоневроза непрерывным швом:

а – ушивание одной нитью с наложением узлов в начале и конце шва; б – ушивание двумя нитями от периферии к центру. В центре один шов заходит на другой на 2–3 стежка. Это делается для профилактики соскальзывания нити при разрыве или развязывании одного из узлов



б

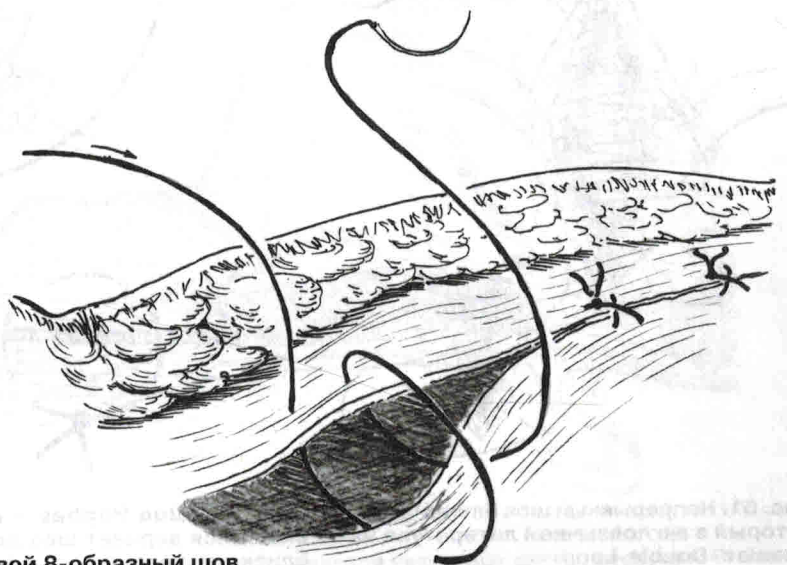


Рис. 59. Узловой 8-образный шов

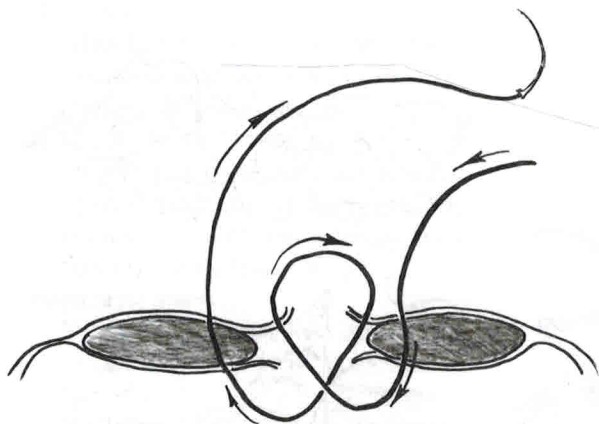


Рис. 60. Шов Smead-Jones (далеко-близко, близко-далеко)

5. Непрерывный Double-loop – вариант шва Smead Jones в виде непрерывного шва (рис. 61).
6. Шов Hughes – недавно появившийся вариант шва Smead-Jones (рис. 62).
7. Ретенционный шов – вариант узлового шва, который накладывается через все слои, включая кожу на расстоянии 3–5 см от края раны и предназначен «для снятия натяжения» с основных швов апоневроза (рис. 63).

Необходимо отметить, что здесь упомянуты не все шовные материалы и виды швов, а лишь те, которые наиболее часто анализируются в научных работах.

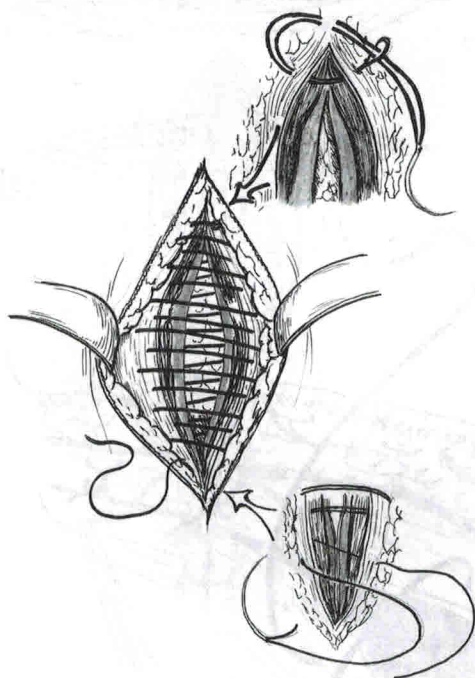


Рис. 61. Непрерывный шов Smead-Jones, который в англоязычной литературе называют «Double-Loop»

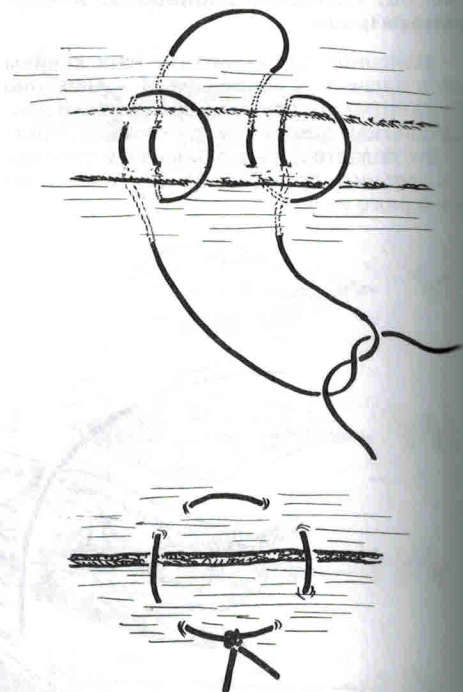


Рис. 62. Шов Hughes – недавно появившийся вариант шва далеко-близко, близко-далеко

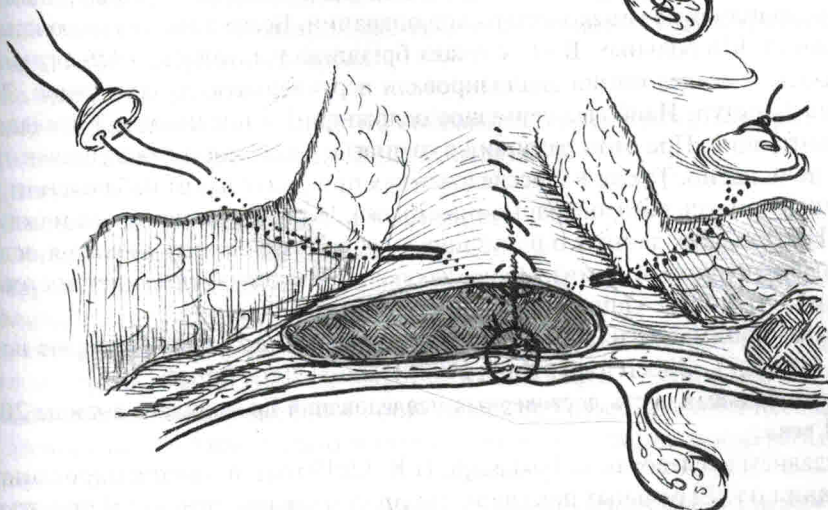
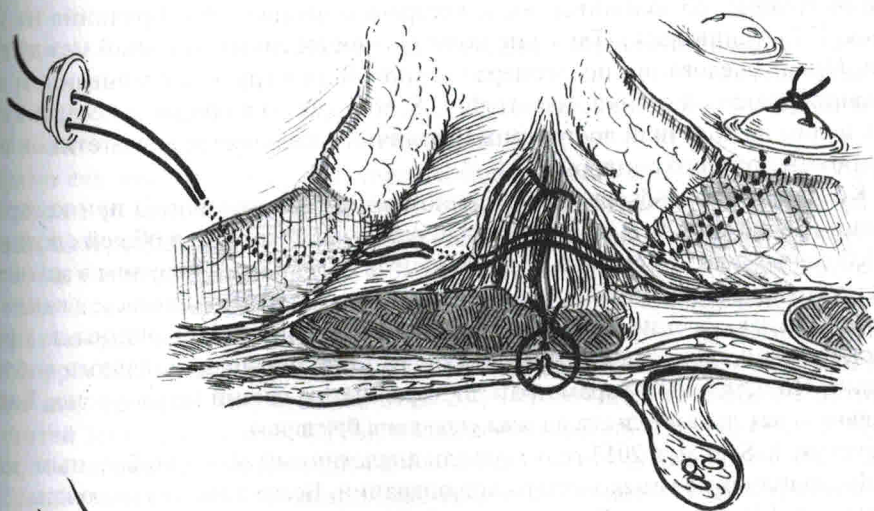
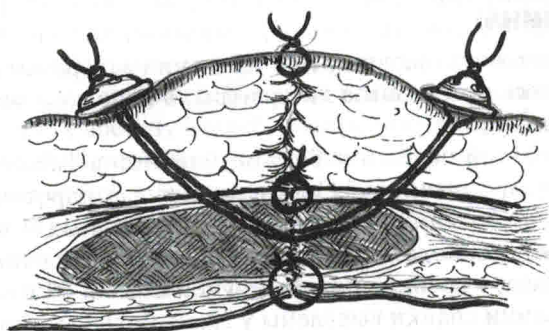


Рис. 63. Ретенционный шов – накладывается через все слои с отступом 3–5 см