
*Дэвид А. Шеррис
Юджин Б. Керн*

***Базовые
хирургические
навыки***

*Перевод с английского под редакцией
профессора И.И. Кагана*



Москва
ИЗДАТЕЛЬСКАЯ ГРУППА
«ГЭОТАР-Медиа»
2018

*Essential Surgical Skills,
2nd edition
by David A. Sherris, MD
and Eugene B. Kern, MD*

А. Операционная

Операционная — специализированное помещение, где работает персонал, обученный методам оперативного лечения пациентов. Неотъемлемая часть операционной бригады: хирург и его ассистенты, операционная сестра, анестезиолог и сестра-анестезистка.

Анестезиологи и сестры-анестезистки отвечают за анестезиологическое пособие при проведении операций под общим обезболиванием (интубационным наркозом), местной и сочетанной анестезией. Во время наркоза пациент находится в состоянии медикаментозного сна. Выполнение местной анестезии не подразумевает седативного эффекта. При этом нет особой необходимости в мультимедийном мониторинге жизненно важных функций организма. При сочетанной анестезии пациент находится в сознании, но получает седативные средства. Анестезиологическая бригада контролирует такие жизненные функции, как артериальное давление, пульс, насыщение крови кислородом (сатурацию), параметры электрокардиограммы.

Операционная сестра надевает на хирурга стерильное белье, перчатки и подает хирургические инструменты. Она организует работу младшего медицинского персонала для поддержания эффективной работы операционной бригады. В операционной может также присутствовать дополнительная медицинская сестра. Она доставляет операционной сестре материалы, необхо-

димые для выполнения операции. В ее функции также входит доставка макро- и микропрепаратов на патоморфологическое исследование, прием входящих телефонных звонков и сообщений и ряд других действий, необходимых для успешного выполнения хирургического вмешательства.

Атмосфера в операционной должна быть наполнена профессионализмом: теплотой, дружелюбностью, заботой и эффективностью. Для улучшения эмоционального фона нередко включают музыку. Бывают случаи, когда обстановка в операционной становится крайне напряженной, возникают конфликты и стрессовые ситуации, что может негативно сказаться на здоровье пациента. В таких ситуациях поддержание спокойствия требует опыта и дисциплины всех медицинских работников, участвующих в операции.

Потеря самоконтроля подрывает авторитет членов операционной бригады, что неприемлемо в хирургической среде. Следует помнить, что никогда не поздно извиниться! Общая функция всей операционной бригады и особенно ассистентов хирурга — обеспечение благополучного излечения пациента. Сохраняйте рассудок холодным, будьте учителем! Лечите людей так, как хотели бы, чтобы лечили вас! Эти золотые правила особенно актуальны во время операции. Участвовать в чуде восстановления здоровья — великое и редкое право. Именно в операционной так часто совершается это чудо.

Б. Анатомия кожи и подкожных тканей

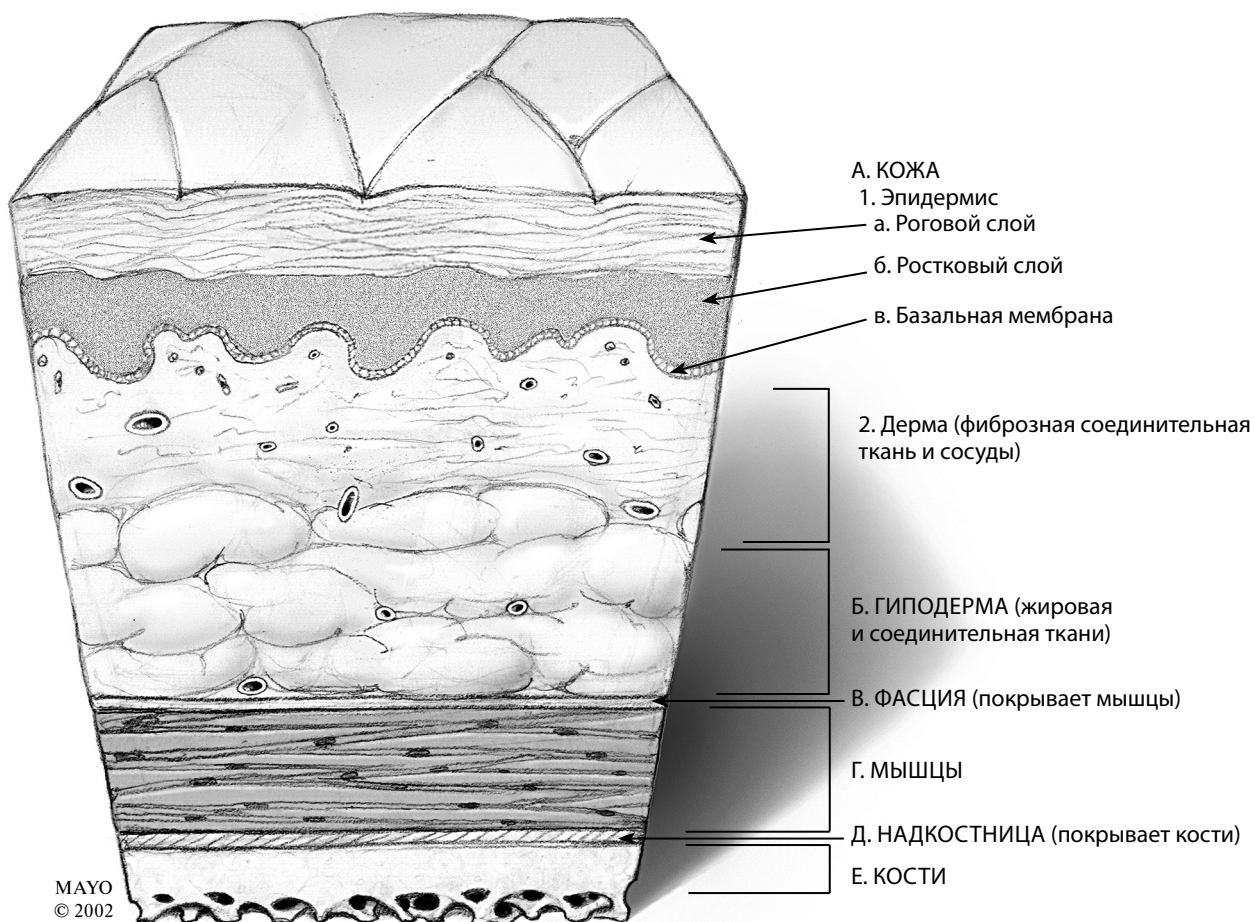


Рис. Б.1. Анатомия кожи и подкожных тканей

Ввиду своей водонепроницаемости кожа служит защитным барьером, поддерживающим постоянство внутренней среды организма. Кожа состоит из двух слоев: эпидермиса и дермы (рис. Б.1).

1. ЭПИДЕРМИС

Эпидермис состоит из двух слоев — рогового и росткового, расположенных на базальной мембране.

а. Роговой слой

Роговой слой — кератинизированный эпителиальный слой, располагающийся на поверхности

кожи. Роговой слой не содержит сосудов и чувствительных нервных окончаний. Составляющие его клетки постоянно изнашиваются, отпадают и в дальнейшем замещаются клетками росткового слоя эпидермиса.

б. Ростковый слой

Ростковый слой — место образования новых эпителиальных клеток, которые мигрируют на поверхность, постепенно превращаясь в кератинизированные клетки рогового слоя эпидермиса.

Б. Анатомия кожи и подкожных тканей

2. ДЕРМА

Дерма — плотный васкуляризированный слой кожи, расположенный под эпидермисом. Дерма содержит коллаген, повышающий ее прочность и эластичность. Питание дермы и эпидермиса происходит из субдермального сосудистого сплетения — основного источника кровоснабжения всех местных кожных лоскутов. Находящиеся там кровеносные сосуды обеспечивают доставку к коже кислорода и питательных веществ.

3. ПОДКОЖНЫЕ ТКАНИ

Расположенная под кожей гиподерма состоит из соединительной ткани, нервов, капилляров, вен, лимфатических сосудов, жировой ткани и различных желез (потовых и сальных).

Фасцией называют соединительнотканый футляр, окружающий мышцу. Надкостница представляет собой плотный слой соединительной ткани, прикрепляющийся к кости и обеспечивающий ее питание.

В. Рана

1. ПОВРЕЖДЕНИЕ ТКАНЕЙ (РАНЕНИЕ)

Рана — разрыв или разрез поверхности эпителия (кожи или слизистой оболочки) (рис. В.1). Процесс сращения краев раны называется заживлением.

После ранения (повреждения тканей) организм стремится восстановить целостность кожного покрова, то есть происходит реэпителизация (рис. В.2). Влажная среда облегчает этот процесс. Миграция эпителия начинается в течение первых нескольких часов после ранения.

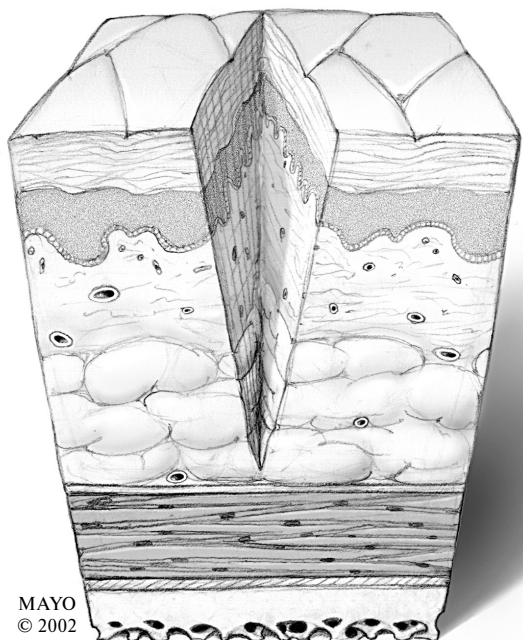


Рис. В.1. Рана (разрез)

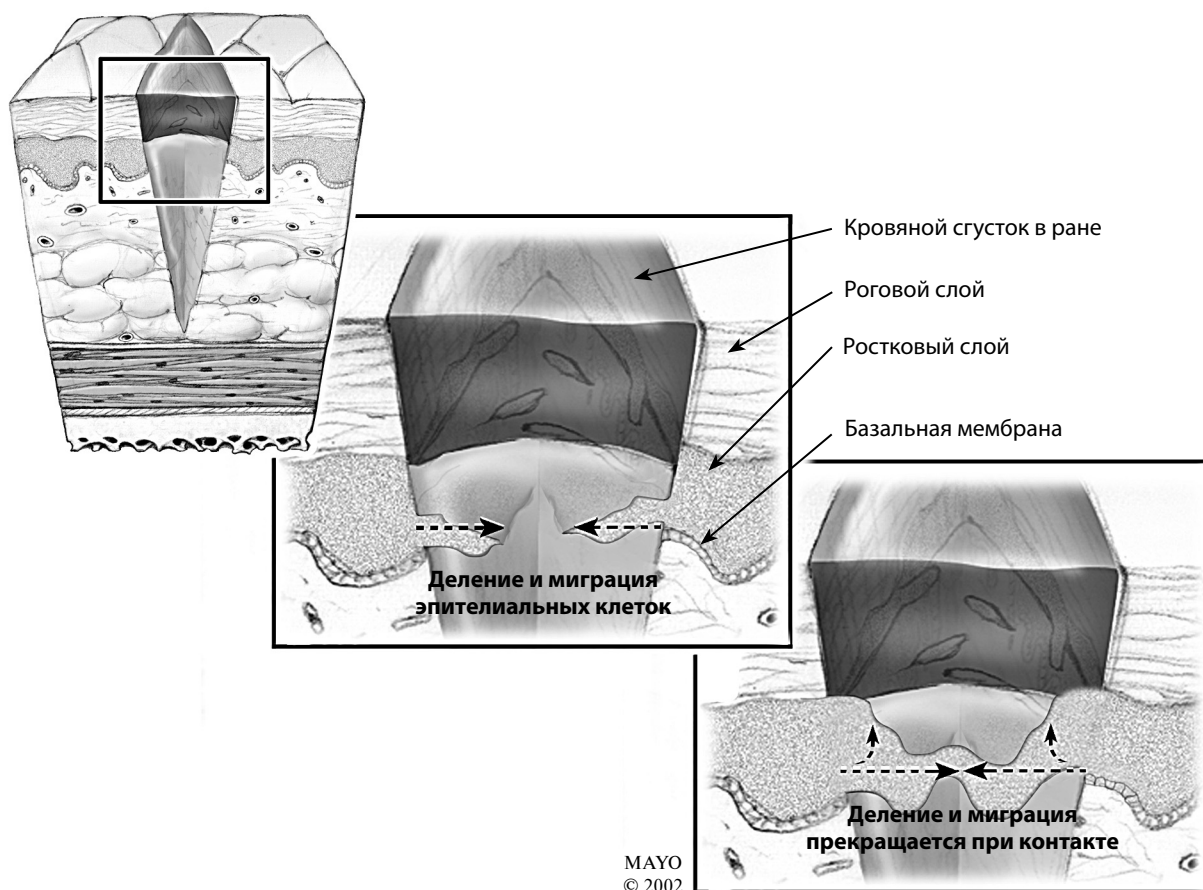


Рис. В.2. Реэпителизация из росткового слоя эпидермиса

В. Рана

При небольших повреждениях реэпителизация происходит быстро. Повреждение глубоко расположенных тканей требует более сложного процесса восстановления, состоящего из трех стадий.

Выделяют следующие стадии раневого процесса: воспалительную, пролиферативную и стадию заживления, включающую стадию ремоделирования и созревания рубца. В реальности эти стадии частично перекрывают друг друга. Для лучшего понимания времени их наступления используют три приблизительных интервала.

- I стадия — воспаление (1–7-е сутки).
- II стадия — пролиферация (7–21-е сутки).
- III стадия — созревание рубца (21-е сутки — 1 год).

а. I стадия, воспаление

Стадия воспаления длится от нескольких минут до 7 дней. После повреждения тканей развиваются три последовательные реакции:

- вазоконстрикция;
- вазодилатация;
- свертывание крови.

Биологический смысл вазоконстрикции заключается в уменьшении кровопотери. Она продолжается 5–10 мин и в дальнейшем сменяется вазодилатацией.

Вазодилатация улучшает кровоснабжение и увеличивает поступление в область повреждения кислорода и клеточных компонентов, способствующих заживлению раны. Увеличение кровоснабжения вызывает местную гиперемию (покраснение) и включает клеточный (лейкоцитарный) ответ. Боль возникает как нормальная защитная реакция на повреждение тканей. Мигрирующие в область раны лейкоциты с помощью ферментов уничтожают бактерии и удаляют поврежденные ткани (очистка раны). В области раны лейкоциты крови превращаются в макрофаги, фагоцитирующие (поглощающие и разрушающие) бактерии и тканевый детрит. Кроме того, макрофаги секретируют вещества, стимулирующие продукцию коллагена фибробластами. Во внеклеточном пространстве происходит созревание коллагена, являющегося важной частью заживления раны. Для нормального созревания коллагена рана не должна содержать бактерии и тканевый детрит. Это оправдывает промывание раны и хирургическое удаление сильно поврежденных и нежизнеспособных тканей.

Повреждение тканей стимулирует процесс свертывания крови и высвобождения тромбоцитов с формированием фибриновых пробок и сгустков, способствующих остановке кровотечения. Кроме того, происходит высвобождение большого количества химических факторов, стимулирующих заживление раны (рис. В.3).

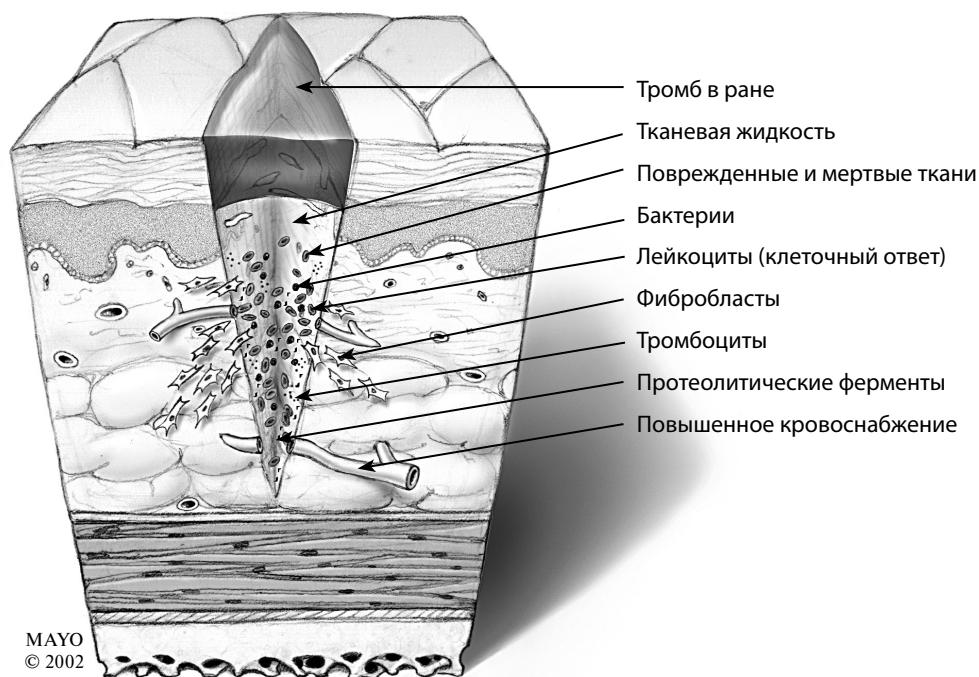


Рис. В.3. I стадия раневого процесса, воспаление (вазодилатация)

б. II стадия, пролиферация

В эту стадию происходит пролиферация сосудов и отложение коллагена. Она продолжается до замещения мертвых тканей. Стадия пролиферации начинается приблизительно через одну неделю после повреждения и продолжается около 14 дней (7–21-е сутки). Превратившиеся в тканевые макрофаги лейкоциты стимулируют выработку фибробластами коллагеновых волокон, равномерно распределяющихся по всей ране. К 5–7-му дню фибробласты становятся преобладающими клетками в ране. Они стимулируют продукцию химических агентов, способствующих развитию соединительной ткани и росту новых сосудов.

Новые кровеносные сосуды доставляют кислород и питательные вещества к заживающей ране. Образовавшаяся васкуляризованная ткань имеет зернистый вид (грануляционная ткань). Развитие грануляционной ткани — обязательное условие для перехода раневого процесса от воспалительной стадии к пролиферативной. Грануляционная ткань заполняет щели, образованные в результате утраты поврежденных тканей. После пролиферации грануляционной ткани и фибробластов рана сокращается, и начинается последняя стадия заживления раны, заключающаяся в ремоделировании коллагена и созревании рубца (рис. В.4).

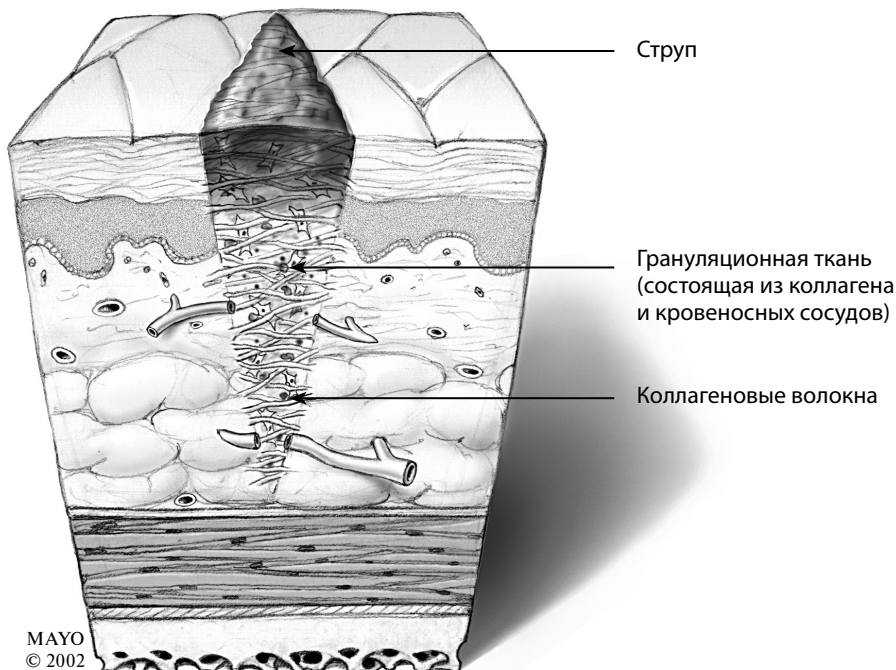


Рис. В.4. II стадия раневого процесса, пролиферация

в. III стадия, созревание рубца

Фибробласты продуцируют коллаген — основной компонент соединительной ткани. Ремоделирование коллагена в области раны приводит к увеличению прочности рубца на разрыв. Прочность коллагенового рубца определяет конечную прочность раны (рис. В.5).

Краткое описание трех стадий раневого процесса представлено на рис. В.6.

2. КЛАССИФИКАЦИЯ РАН

В соответствии со степенью бактериальной загрязненности и риском развития инфекции выделяют четыре типа ран:

- чистые раны;
- условно чистые раны;
- бактериально загрязненные раны;
- инфицированные раны.

а. Чистые раны

Большинство хирургических ран относятся к чистым, так как их создают искусственно в стерильных условиях. Чистые раны закрывают посредством швов (закрытие первичным натяжением). При этом риск развития послеоперационных осложнений (если операцию выполняют в стерильных условиях) минимален.

В. Рана

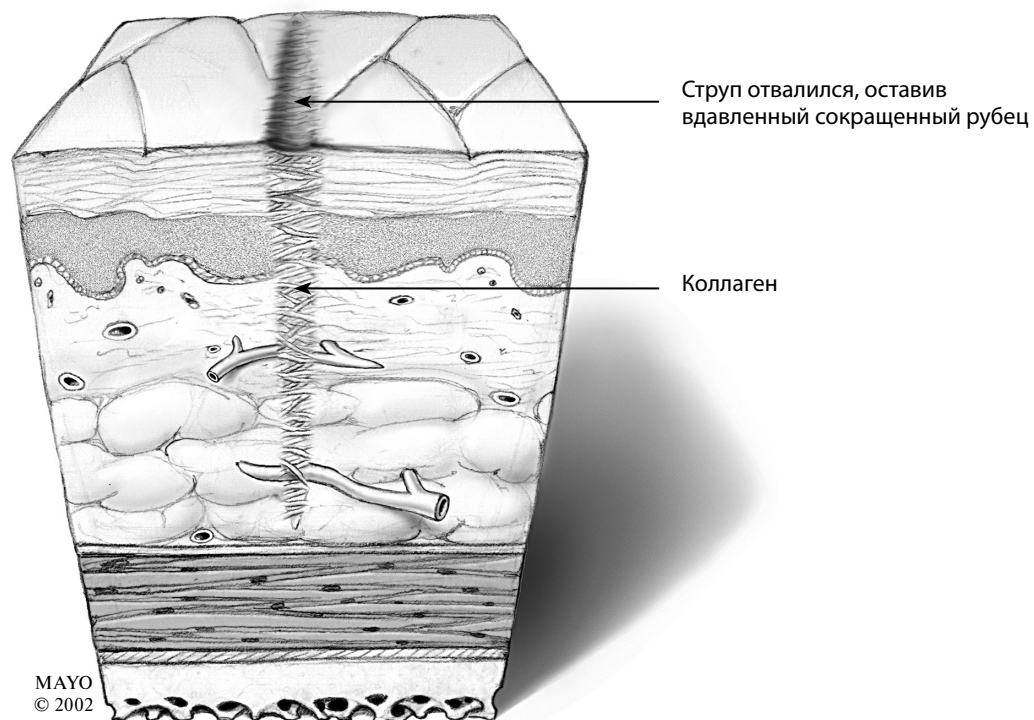


Рис. В.5. III стадия раневого процесса, созревание рубца

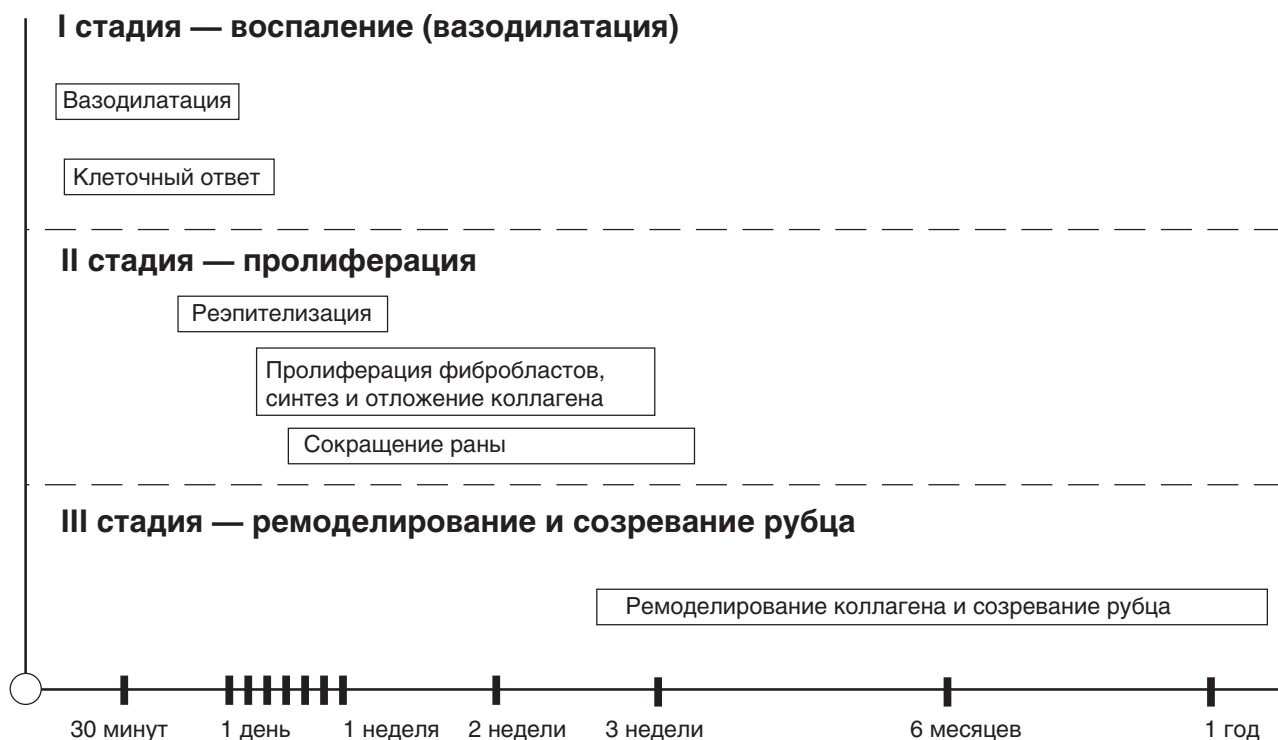


Рис. В.6. Краткая характеристика стадий раневого процесса

б. Условно чистые раны

Если в ходе операции производят рассечение слизистой оболочки, чистая рана становится условно-загрязненной. Такие ситуации возникают при проникновении во время хирургического вмешательства в полость ротоглотки (верхние дыхательные пути), в просвет органов мочеполовой системы (МПС) или желудочно-кишечного тракта (ЖКТ), то есть в области, изначально загрязненные бактериями. Характерным примером условно чистых ран является операционная рана при выполнении аппендэктомии.

в. Бактериально загрязненные раны

Бактериально загрязненными (контаминированными) называют раны, в которых изначально находились микроорганизмы. К таким ранам относятся травматические повреждения, открытые переломы и раны, проникающие в просвет органов МПС, ЖКТ или желчевыводящих путей. Бактериально загрязненные раны, при отсутствии адекватного лечения, могут перейти в ряд инфицированных.

г. Инфицированные раны

Инфицированные раны называют также «грязными», поскольку в них уже идет размножение бактерий с образованием гноя. Клинические признаки инфекции появляются до хирургического вмешательства. Наиболее яркий пример инфицированной раны — абсцесс. Раны с нежизнеспособными или мертвыми тканями быстрее подвергаются инфицированию. Наличие инфекции в ране на момент операции значительно увеличивает риск развития послеоперационных осложнений.

3. ФАКТОРЫ, ВЛИЯЮЩИЕ НА ЗАЖИВЛЕНИЕ РАН

Существует ряд факторов, которые, независимо от вида оперативного вмешательства, могут повлиять на результат операции и выздоровление пациента.

а. Возраст

На заживление ран оказывает влияние возраст пациента. Так, для детей характерен сильный

ответ соединительной ткани, что может привести к формированию гипертрофических рубцов. У пожилых людей, наоборот, заживление ран замедлено. Это связано с возрастными метаболическими изменениями, обусловленными ухудшением кровоснабжения и снижением эластичности тканей.

б. Масса тела

Жировая ткань относительно плохо кровоснабжается, что предрасполагает к развитию раневой инфекции и/или замедлению заживления раны. Помимо этого, избыток жировой клетчатки может затруднять хирургическую обработку и последующее ушивание раны.

в. Питание

Для быстрого заживления раны и выздоровления пациента необходимо полноценное и здоровое питание. Белки, витамины и адекватная гидратация способствуют нормальному заживлению раны. Недостаток в рационе какого-либо из указанных компонентов может нарушить или замедлить этот процесс.

г. Дегидратация

Адекватный водно-электролитный баланс крайне важен для нормального функционирования почек и сердца. Основные метаболические процессы организма, способствующие заживлению раны, требуют нормального водного баланса.

д. Кровоснабжение

Процесс заживления раны напрямую связан с ее кровоснабжением. Нарушение кровотока, сахарный диабет или другие заболевания сосудов могут ухудшить кровоснабжение раны и замедлить ее заживление.

е. Иммунный ответ

Иммунодефициты значительно увеличивают риск оперативных вмешательств. Ослабление иммунитета любого генеза может ухудшить заживление раны и привести к различным осложнениям. Иммунодефициты наиболее характерны для пациентов, длительно получающих высокие дозы стероидов и/или химиотерапию, а также для больных с вирусом иммунодефицита человека (ВИЧ).

В. Рана

ж. Хронические заболевания

У пациентов с сопутствующими системными и эндокринными заболеваниями, такими как сахарный диабет, отмечается более высокая предрасположенность к развитию послеоперационных осложнений, а также замедление заживления ран. Ухудшению заживления ран способствуют также злокачественные новообразования.

з. Химиотерапия и лучевая терапия

Стероиды, иммунодепрессанты, противоопухолевые препараты и лучевая терапия значительно ухудшают и замедляют заживление ран.

и. Курение

Курение провоцирует развитие легочных осложнений после операций, а также замедляет и ухудшает заживление ран. Для профилактики развития осложнений следует прекратить курение за одну неделю до плановой операции. Идеальным вариантом служит полный отказ от употребления табака.

4. ЗАЖИВЛЕНИЕ РАН

Выделяют три основных типа заживления ран (рис. В.7).

а. Заживление первичным натяжением

Как было указано выше, заживление ран первичным натяжением происходит после наложения на них швов. Неосложненное заживление первичным натяжением характеризуется минимальным отеком и раневым отделяемым, а также отсутствием бактериальной инфекции. Прочность раны на растяжение со временем значительно увеличивается, достигая приблизительно 80% прочности кожи до ранения. Первичное натяжение — наиболее благоприятный вариант заживления раны.

б. Заживление вторичным натяжением

Если рана не заживает первичным натяжением и в ней образуются грануляции, то такой вариант называют заживлением вторичным натяжением. Заживление раны вторичным натяжением отме-

чается в случае оставления раны открытой. При этом процессе образуется грануляционная ткань, распространяющаяся от более глубоких слоев к поверхности кожи. Заживление вторичным натяжением происходит медленнее, чем первичным. Реэпителизация занимает от 4 до 8 нед.

в. Заживление третичным натяжением

Данный тип заживления раны называют также отсроченным первичным ушиванием. Такой метод используют при лечении контаминированных, грязных и инфицированных ран с дефектами тканей. При этом вначале производят хирургическую обработку раны с удалением нежизнеспособных тканей. Хирургическое закрытие раны обычно выполняется на 4–6-е сутки после травмы. В отличие от вторичного натяжения, наложение отсроченных швов позволяет ране зажить без ее заполнения грануляциями.

г. Осложнения раневого процесса

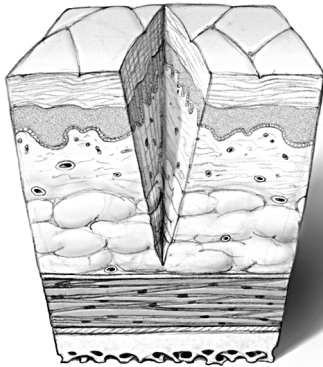
Заживление ран может осложниться инфекцией, разрывом раны (расхождением краев), гематомой, серомой, образованием гипертрофических и келоидных рубцов. Проникновение микроорганизмов замедляет заживление раны и может привести к генерализации инфекции, гангрене или даже летальному исходу. При развитии целлюлита достаточно назначения антибиотиков. Возникновение в области раны абсцесса или некроза требует ее вскрытия и дренирования с удалением (некрэктомия) мертвых тканей.

Расхождение краев раны происходит в подвижных областях тела, как правило, у пожилых или истощенных пациентов. Расхождение раны также может быть следствием неадекватного наложения швов.

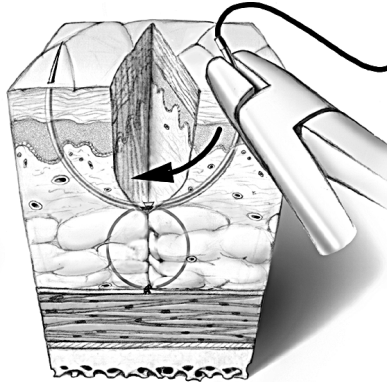
Гематомой называют скопление крови в глубине раны. Она возникает вследствие неадекватного гемостаза во время операции или возобновления кровотечения из какого-либо сосуда после нее. К образованию гематом предрасполагают артериальная гипертензия, нарушения свертывания крови и наличие больших мертвых пространств в ране. Без лечения на месте гематомы может образоваться абсцесс, дефект кожи (струп) или грубый рубец. Обнаружение гематомы требует немедленного лечения, заключающегося в открытии участка раны, удалении крови с последующим дренированием.

Базовые хирургические навыки

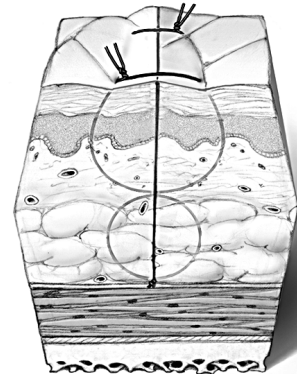
ЗАЖИВЛЕНИЕ ПЕРВИЧНЫМ НАТЯЖЕНИЕМ



а Хирургическая рана
(нанесенная скальпелем)

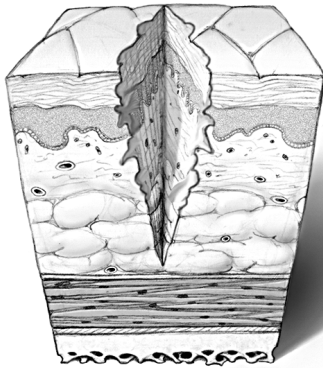


Наложение швов

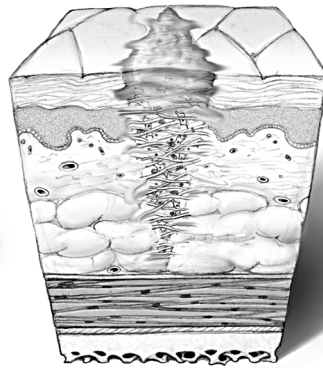


Хирургическое закрытие
(непосредственно после операции)

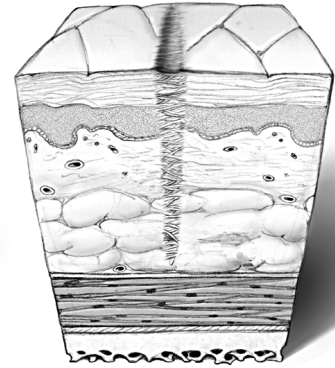
ЗАЖИВЛЕНИЕ ВТОРИЧНЫМ НАТЯЖЕНИЕМ



б Грубая рана (травма)

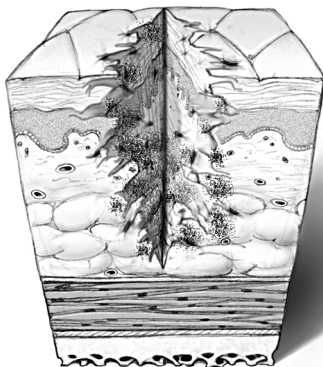


Грануляционная ткань закрывает рану
без наложения швов

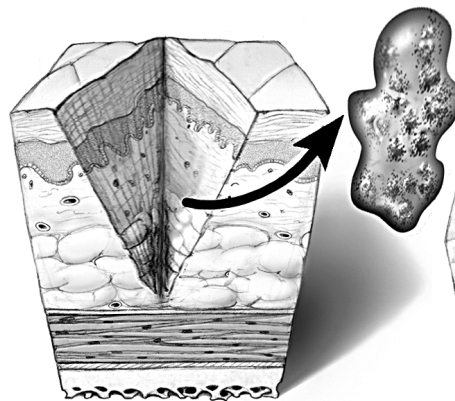


При отсутствии хирургического
закрытия раны образуется
вдавленный рубец

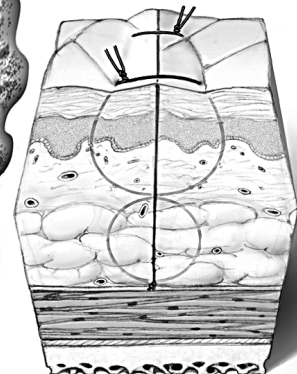
ЗАЖИВЛЕНИЕ ТРЕТИЧНЫМ НАТЯЖЕНИЕМ



в Грубая рана
(глубокое повреждение)



Хирургическая обработка раны
(отсроченная на 4–6 дней с момента
травмы)



Хирургическое закрытие
(отсроченное)

Рис. В.7. Краткое описание типов заживления ран

В. Рана

Серомой называют скопление в тканях серозной жидкости. Она нередко образуется в процессе нормального заживления раны. Опасность представляют большие серомы. Вероятность их образования можно уменьшить путем аккуратного сшивания всех слоев раны и обеспечения ее неподвижности во время фазы заживления. При этом необходимо устранить мертвые пространства. Уже возникшие серомы следует дренировать для профилактики их нагноения. Иногда бывает достаточно пункции и аспирации содержимого серомы шприцем с иглой. Однако в ряде случаев для адекватного дренирования приходится вскрывать рану.

Гипертрофические и келоидные рубцы имеют розовый или красный цвет. Они возвышаются над поверхностью кожи, легко травмируются и обезображивают часть тела, на которой расположены. Такие рубцы могут сопровождаться зудом или приводить к развитию контрактур. Клинические различия между келоидными и гипертрофическими рубцами заключаются в том, что первые распространяются за пределы краев раны, тогда как вторые ограничиваются ее границами. Лечение гипертрофических и келоидных рубцов заключается в их иссечении, наложении давящих повязок и введении стероидов.