

В.Б.Полякова

# АТЛАС

ЭЛЕКТРОЭНЦЕФАЛОГРАММ ДЕТЕЙ

УДК 616.8  
ББК 56.1  
П54

*Все права защищены. Никакая часть данной книги не может быть воспроизведена в любой форме и любыми средствами без письменного разрешения владельцев авторских прав.*

**Полякова В.Б.**

П54 Атлас электроэнцефалограмм детей / В.Б.Полякова. – М. : МЕДпресс-информ, 2016. – 76 с. : ил.  
ISBN 978-5-00030-291-0

Доктор медицинских наук, профессор Вера Борисовна Полякова читает курс лекций по клинической электрофизиологии на кафедре функциональной диагностики Северо-Западного медицинского университета им. И.И.Мечникова (бывш. ГИДУВ), более четверти века занимается детской клинической энцефалографией, является автором около 100 научных работ. Аналогов данному изданию нет, за исключением атласа Г.Думермута (1976).

Представленный «Атлас электроэнцефалограмм детей» базируется на современных научных представлениях, огромном клиническом практическом опыте (проанализировано более 10 000 энцефалограмм детей); представленный в «Атласе...» материал позволяет проанализировать процесс формирования биоэлектрической активности головного мозга человека в возрастном аспекте.

Издание предназначено для врачей-неврологов, нейрохирургов и специалистов по электроэнцефалографии.

УДК 616.8  
ББК 56.1

ISBN 978-5-00030-291-0

© Полякова В.Б., 2016  
© Оформление, оригинал-макет.  
Издательство «МЕДпресс-информ», 2016



## Сокращения

- ММД – минимальная мозговая дисфункция  
ПЭП – перинатальная энцефалопатия  
РЭП – резидуальная энцефалопатия  
ЧМТ – черепно-мозговая травма  
ЭЭГ – электроэнцефалография/-грамма

## Литература

1. Ахунди М.Н. Электроэнцефалографические особенности у детей раннего возраста. – Ташкент, 1977.
2. Бадалян И.О. Неврологические аспекты закрытой черепно-мозговой травмы // Вестн. АМН СССР. – 1984. – №12. – С. 12–16.
3. Борщаговский М.Л., Дубикайтис Ю.В. Основные клинические синдромы витальных нарушений при тяжелых повреждениях черепа и головного мозга // Вестн. хир. – 1969. – №1. – С. 103–108.
4. Борщаговский М.Л., Дубикайтис Ю.В. Журн. невропатол. и психиатр. им. С.С.Корсакова. – 1973. – Т. 73, выпуск 7. – С. 1009–1016.
5. Борщаговский М.Л., Дубикайтис Ю.В. Журн. невропатол. и психиатр. им. С.С.Корсакова. – 1976. – Т. 76, выпуск 3. – С. 337–344.
6. Дубикайтис Ю.В., Дубикайтис В.В. О потенциальном поле и альфа-ритме на поверхности головы человека // Биофизика. – 1962. – Т. 7, №3. – С. 345–351.
7. Дубикайтис Ю.В., Дубикайтис В.В. Биофизика. – 1963. – №1. – С. 77–82.
8. Дубикайтис Ю.В., Полякова В.Б. Диагностика и комплексное лечение закрытой черепно-мозговой травмы. – Л., 1982. – С. 45–51.
9. Дубикайтис Ю.В., Полякова В.Б. Биоэлектрическая активность головного мозга у больных с черепно-мозговой травмой при ирритации мозговых структур // Вопр. нейрохир. – 1983. – №3. – С. 6–10.
10. Дубикайтис Ю.В., Борщаговский М.Л., Полякова В.Б., Тиглиев Г.С. Клинико-физиологическая оценка жизнеспособности головного мозга как органа при сегментарных поражениях его ствола // Вопр. нейрохир. – 1983. – №4. – С. 19–23.
11. Дубикайтис Ю.В., Полякова В.Б. Значение ЭЭГ в прогнозировании исхода черепно-мозговой травмы // Вопр. нейрохир. – 1986. – №4. – С. 25–30.
12. Полякова В.Б. Нейротравма. – Л., 1986. – С. 86–90.
13. Полякова В.Б., Рейнус К.Б., Егорова Ю.С., Гулуева С.Х. Клинико-электрофизиологическая и морфологическая оценка гипоталамических структур у нейрохирургических больных // Вопр. нейрохир. – 1987. – №2. – С. 32–37.
14. Полякова В.Б., Алексеев В.В. Вопр. нейрохир. – 1988. – №1. – С. 24–27.
15. Полякова В.Б. Биоэлектрическая активность головного мозга у детей в возрасте от 2 до 15 лет с легкой черепно-мозговой травмой // Актуальные вопросы нейрохирургии детского возраста: Респ. сборник научных трудов. – Л., 1990. – С. 101–105.
16. Полякова В.Б. Журн. неврол. и психиатр. им. С.С.Корсакова. – 1993. – Т. 93, №1. – С. 58–60.
17. Полякова В.Б. Формирование реакций корково-стволовых структур мозга на легкую черепно-мозговую травму у детей // Журн. неврол. и психиатр. им. С.С.Корсакова. – 1997. – Т. 97, №1. – С. 16–18.
18. Полякова В.Б. ЭЭГ-критерии поражения ствола мозга / В сб.: «Детская неврология». Вып. 6. – СПб., 1997. – 80 с.
19. Якунин Ю.А., Ямпольская З.И., Кипнин С.Л., Сыроева И.М. Болезни нервной системы у новорожденных детей раннего возраста. – М., 1979.
20. Dumermuth G. Elektroencephalographie im Kindesalter. Einführung und Atlas. – Stuttgart: Georg Thieme Verlag, 1976. – 287 p.

## ВСТУПЛЕНИЕ

Задачей создания данного «Атласа...» было показать процесс формирования биоэлектрической активности коры головного мозга человека в возрастном аспекте.

Электроэнцефалография (ЭЭГ) является одним из объективных методов оценки функционального состояния головного мозга, который широко применяется для диагностики, коррекции проводимого лечения и прогнозирования течения и исхода заболеваний и поражений головного мозга. Для того чтобы применять ЭЭГ в детской практике, необходимо знать характерные особенности биоэлектрической активности коры головного мозга ребенка в каждом возрастном периоде, представлять себе процесс формирования ЭЭГ у детей. Знание этих вопросов позволит специалисту от дифференцировать возрастные ЭЭГ-изменения от патологических.

«Атлас...» составлен на основании клиническо-неврологического и ЭЭГ-обследования 10 043 детей в возрасте от 20 дней до 15 лет, перенесших легкую черепно-мозговую травму (ЧМТ), которая, как известно, вызывает незначительные или легкие неврологические нарушения, регрессирующие в течение первых суток. Почти половина больных (4612 человек) имели в анамнезе гипоксическое поражение головного мозга перинатального генеза – перинатальную энцефалопатию (ПЭП).

В тексте изложены основные принципиальные подходы к анализу ЭЭГ.

Основной материал представлен в виде 64 электроэнцефалограмм детей в возрасте от 20 дней до 15 лет. На рисунках с литерами «а» представлены ЭЭГ практически здоровых детей, перенесших легкую ЧМТ, на рисунках с литерами «б» – ЭЭГ детей того же возраста,

но перенесших ЧМТ на фоне резидуальных изменений центральной нервной системы (ЦНС). Особо необходимо отметить еще раз, что все дети при проведении ЭЭГ-обследования были в удовлетворительном состоянии, не предъявляли никаких жалоб на самочувствие, были активны, подвижны.

Таким образом, только по рисункам с литерами «а» можно проследить процесс формирования биоэлектрической активности коры головного мозга в процессе возрастной эволюции. Однако при анализе ЭЭГ детей с различной патологией необходимо учитывать большую вариабельность ЭЭГ, обусловленную резидуальными поражениями ЦНС.

## ФОРМИРОВАНИЕ БИОЭЛЕКТРИЧЕСКОЙ АКТИВНОСТИ КОРЫ ГОЛОВНОГО МОЗГА В ВОЗРАСТНОМ АСПЕКТЕ

Известно, что ЭЭГ ребенка существенно отличается от ЭЭГ взрослого человека, и чем младше ребенок, тем больше эти различия. Это понятно, так как развитие нервной системы, начинаясь на ранних этапах эмбриональной жизни, продолжается в первые годы после рождения и окончательно завершается, по данным некоторых авторов [2, 20], к 18–20 годам. Возрастная эволюция мозга, формирование его структур сопровождаются усложнением его функций. В детской неврологии существуют определенные возрастные критерии появления более сложных форм деятельности ЦНС и угасания безусловных рефлексов, характерных для более

раннего периода развития нервной системы. Знание этих критериев имеет решающее значение для диагностики и своевременного патогенетического лечения различных заболеваний детского возраста, и прежде всего патологии нервной системы.

ЭЭГ является одним из объективных методов оценки функционального состояния головного мозга. Однако для того чтобы широко применять ЭЭГ в детской практике, необходимо знать характерные особенности биоэлектрической активности коры головного мозга ребенка в каждом возрастном периоде, представлять себе процесс формирования ЭЭГ у детей. Только это позволит специалисту от-

дифференцировать возрастные ЭЭГ-изменения от патологических.

К сожалению, у нас не было возможности составить атлас формирования биоэлектрической активности коры головного мозга человека в возрастном аспекте, используя ЭЭГ здоровых детей, так как, по данным Комитета по здравоохранению в Санкт-Петербурге, 99,3% детей больны. Степень выраженности патологических нарушений колеблется от незначительных и легких до умеренных и выраженных. Дети с незначительными и легкими патологическими изменениями, как правило, имеющими характер функциональных нарушений, относятся к группе практически здо-



**Таблица 1.** Результаты комплексного обследования детей, перенесших легкую ЧМТ

Возраст, лет	Практически здоровые дети, перенесшие легкую ЧМТ	Дети, перенесшие легкую ЧМТ на фоне резидуального поражения ЦНС	Всего детей
до 1 мес.	14	17	31
1 мес.	31	40	71
2 мес.	38	60	98
3 мес.	47	62	109
4 мес.	54	82	136
5 мес.	60	90	150
6 мес.	59	84	143
7 мес.	32	86	118
8 мес.	36	77	113
9 мес.	30	79	109
10 мес.	36	76	112
11 мес.	38	55	93
1 год	170	382	552
2 года	160	253	413
3 года	162	199	361
4 года	203	213	416
5 лет	266	240	506
6 лет	330	252	582
7 лет	426	330	756
8 лет	429	300	729
9 лет	483	296	779
10 лет	535	309	844
11 лет	500	305	805
12 лет	494	275	769
13 лет	395	219	614
14 лет	369	211	580
15 лет	34	20	54
<b>ИТОГО</b>	<b>5431 (54,1%)</b>	<b>4612 (45,9%)</b>	<b>10 043 (100%)</b>

ровых детей и не нуждаются в стационарном и амбулаторном лечении. Принимая во внимание, что легкая ЧМТ вызывает в клинической картине и на ЭЭГ легкие или незначительные нарушения, можно предположить, что по результатам ЭЭГ-обследования практически здоровых детей, перенесших легкую ЧМТ, можно проследить процесс формирования биоэлектрической активности коры головного мозга в процессе возрастной эволюции.

Прежде чем приступить к анализу ЭЭГ у детей, необходимо дать характеристику ЭЭГ взрослого практически здорового человека, т.е.

той ЭЭГ, которой завершается процесс формирования биоэлектрической активности у детей. Известно, что основными ритмами взрослого практически здорового человека являются альфа- и бета-ритм. Наиболее часто (в 70%) доминирует альфа-ритм. Под влиянием некоторых функциональных нагрузок, таких как гипервентиляция, во время сна и при воздействии патологического процесса на ЭЭГ появляются тета-, дельта-, сигма-, заостренные волны и др. До сегодняшнего дня в литературе нет единого мнения о генезе основного ритма ЭЭГ – альфа-ритма. Мы разделяем точку зрения Ю.В.Дубикайтиса и В.В.Дубикайтиса [6, 7] о едином генераторе альфа-ритма. Более того, в других работах было показано, что ствол мозга принимает участие в формировании всех ритмов ЭЭГ [8, 10, 13, 14, 18]. На основании этого положения можно дать следующее определение электроэнцефалограммы. ЭЭГ – это запись через покровы черепа биопотенциалов коры головного мозга (сумы дендро-дендритных и аксодендритных потенциалов) под формирующим ритмическим влиянием ствола головного мозга через подкорковые образования, участвующие в организации ее зонального распределения на поверхности коры мозга.

Таким образом, при анализе ЭЭГ можно выявить диффузные изменения, охватывающие всю конвекситальную поверхность больших полушарий, проявляющиеся в клинике общемозговой симптоматикой; локальные изменения биоэлектрической активности – в зоне расположения патологического процесса, проявляющиеся в клинике очаговыми полушарными симптомами, и вовлечение в патологический процесс стволовых структур головного мозга. Для оценки функционального состояния ствола мозга Ю.В.Дубикайтис и М.Л.Борщаговский [3–5] ввели понятие ирритации стволовых структур, основанное на положении Н.Е.Введенского о диффузной волне возбуждения, способной широко распространяться по нервной системе от всякого раздражения.

При сильном возбуждении в ткани возникает состояние парабиоза, которое характеризуется изменением ее возбудимости и проводимости, вплоть до полной их утраты. В наших предыдущих работах [9, 11, 18] детально описаны ЭЭГ-критерии уровня и степени ирритации стволовых структур мозга.

Какие же изменения вызывает на ЭЭГ взрослого человека легкая ЧМТ? В каком возрасте на ЭЭГ ребенка под влиянием легкой ЧМТ будут возникать аналогичные изменения, соответствующие реакциям мозга с завершившимся процессом формирования биоэлектрической активности коры мозга? У взрослых больных легкая ЧМТ вызывает легкие или незначительные диффузные изменения в виде деформации и/или заостренности основного ритма, иногда преобладающие на стороне травмы. У 26,8% больных в ответ на легкую ЧМТ отмечается усиление восходящих активирующих влияний неспецифических срединных структур мозга, что проявляется на ЭЭГ в виде десинхронизированной кривой. Такая реакция является физиологической и по своему механизму аналогична стресс-реакции по Селье. У 73,2% больных отмечается преобладание синхронизирующих влияний ствола мозга, в большинстве случаев – легкая ирритация гипоталамических структур, которая характеризуется на ЭЭГ заостренностью альфа-ритма, уменьшением его модуляции, нарушением правильности зонального распределения и регистрацией единичных билатерально синхронных вспышек в ритме альфа.

Итак, гипоталамические структуры первыми из синхронизирующих систем ствола мозга вовлекаются в патологический процесс, так как они являются филогенетически более поздними и потому функционально более лабильными. Но у детей формирование функций гипоталамуса завершается, как правило, к 18–20 годам. Какие же стволовые структуры и в какой последовательности включаются на воздействие легкой ЧМТ у детей? Так как развитие ЦНС в онтогенезе человека в основном

осуществляется по закону краткого повторения филогенетических стадий Геккеля–Мюллера, по теории диссолюции Джексона при поражении более высокого уровня нервной системы происходит возврат функции на более низкий уровень.

При среднетяжелой ЧМТ у взрослых больных на ЭЭГ выявляются умеренно выраженные диффузные изменения в виде доминирования тета-активности, а со стороны стволовых структур отмечается распространение ирритации на все диэнцефальные образования, что характеризуется на ЭЭГ периодами дистантной синхронизации в ритме тета.

При тяжелой ЧМТ диффузные изменения на ЭЭГ имеют еще более выраженный характер в виде регистрации дельта-волн. Со стороны стволовых структур отмечается дальнейшее распространение ирритации в каудальном направлении на мезенцефальные образования, что характеризуется на ЭЭГ стволовыми вспышками или периодами дистантной синхронизации в ритме дельта. При благоприятном исходе тяжелой ЧМТ имеет место постепенное уменьшение выраженности диффузных и локальных изменений и обратное развитие ирритации срединных образований мозга в оральном направлении до гипоталамических структур. Логично предположить, что у детей в ответ на легкую ЧМТ будут вовлекаться срединные структуры мозга по мере их функционального созревания начиная с каудальных отделов, достигая в процессе возрастной эволюции гипоталамического уровня, как у взрослых больных.

За период с 1987-го по 1997 г. в ДГБ №19 им. К.А.Раухфуса Санкт-Петербурга было проведено комплексное клиничко-неврологическое и ЭЭГ-обследование 10 043 детей в возрасте от 8 дней до 15 лет, перенесших легкую ЧМТ (табл. 1).

Как видно из таблицы 1, 5431 (54,1%) детей до травмы были практически здоровы. 1443 ребенка в возрасте до 2 лет перенесли легкую ЧМТ на фоне легкого гипоксического пора-

жения головного мозга перинатального генеза – ПЭП. 904 человека в возрасте от 3 до 7 лет перенесли легкую ЧМТ на фоне резидуальной энцефалопатии (РЭП), и 2265 детей в возрасте от 7 до 15 лет до травмы имели в анамнезе ПЭП или другие заболевания ЦНС, например минимальную мозговую дисфункцию (ММД).

Клиничко-неврологическое и ЭЭГ-обследование детей проводилось на 2–3-и сутки после травмы. ЭЭГ регистрировали на 17-канальном электроэнцефалографе «Medicor» и компьютерном энцефалографе «Телепат-104». Запись ЭЭГ производилась по отношению к усредненному потенциалу при расположении электродов на голове по схеме «10–20». Профессор Ю.В.Дубикайтис предложил следующие обозначения для этих отведений сверху вниз: передне-, средне- и задневисочные, передне-, средне- и заднелобные отведения, теменное и затылочное отведения правого полушария, далее: передне-, средне- и заднелобные, теменное, затылочное, передне-, средне- и задневисочные отведения левого полушария. Визуальный анализ ЭЭГ сочетался с данными клиничко-неврологического обследования с использованием данных дополнительного обследования (краниографии, УЗИ головного мозга и др.) и учетом возрастных особенностей биоэлектрической активности коры головного мозга [1, 2, 15–17, 19, 20].

У всех обследованных детей, независимо от возраста, под воздействием легкой ЧМТ в неврологическом статусе отмечались легкие общемозговые симптомы в виде кратковременного нарушения сознания, психомоторного возбуждения или общей слабости, адинамии, отказа от еды, иногда рвоты. При этом у детей, перенесших легкую ЧМТ на фоне резидуального поражения ЦНС, общемозговые симптомы были более выраженными. Частота обнаружения в неврологическом статусе очаговой полушарной симптоматики в виде легкой анизорефлексии была неодинакова у детей различных возрастных групп. У 65% практически здоровых детей в возрасте до 1 года под

воздействием легкой ЧМТ очаговой полушарной симптоматики не было, несмотря на наличие подпапоневротической гематомы в месте ушиба и трещины костей свода черепа, по данным краниографии. У детей этой же возрастной группы, перенесших легкую ЧМТ на фоне легкого гипоксического поражения головного мозга перинатального генеза – ПЭП, легкие очаговые полушарные симптомы выявлялись в 65% случаев. Начиная с 2 лет у практически здоровых детей под влиянием легкой ЧМТ частота выявления очаговых полушарных симптомов постепенно увеличивается с 25 до 70% к 12 годам, уменьшаясь до 50–55% к 13–15 годам. Частота очаговых полушарных симптомов у детей, перенесших легкую ЧМТ на фоне РЭП или ММД, в возрасте 2 лет составляла 58%, увеличиваясь к 8 годам до 70% и постепенно уменьшаясь до 45% к 14–15 годам. Степень этих симптомов была умеренно выраженной, более отчетливой, чем у практически здоровых детей с легкой ЧМТ. Следует особо подчеркнуть, что ни у одного обследованного ребенка, независимо от возраста, под влиянием легкой ЧМТ в неврологическом статусе очаговых стволовых симптомов не было.

**Во время регистрации ЭЭГ состояние всех детей было удовлетворительное. Они были в сознании, спокойны, подвижны и не предъявляли никаких жалоб на самочувствие.** ЭЭГ-обследование показало, что у 76% практически здоровых детей в возрасте до 1 года под влиянием легкой ЧМТ выявлялись легкие диффузные изменения биоэлектрической активности коры головного мозга в виде групп низкоамплитудных деформированных тета- и дельта-волн на фоне «плоской» кривой. У 70% детей имела место межполушарная асимметрия с преобладанием патологических изменений на стороне травмы. У всех детей с легкой ЧМТ на фоне легкого гипоксического поражения головного мозга перинатального генеза (ПЭП) имелись диффузные изменения на ЭЭГ, при этом у половины больных они имели умеренно выраженный характер в виде более высокоампли-

**Таблица 2.** Реакции корково-стволовых структур головного мозга на легкую ЧМТ у практически здоровых детей

Возраст, лет	Количество больных	Нет реакций корково-стволовых структур головного мозга на легкую ЧМТ	Нарушения корково-подкорковых взаимоотношений	Признаки ирритации мезенцефально-диэнцефальных структур	Ирритация мезенцефальных структур	Ирритация диэнцефальных структур	Ирритация гипоталамических структур	Функциональная неустойчивость срединных структур	Усиление восходящих активирующих влияний неспецифических срединных структур
до 1 года	475	294 (62%)	74 (15,5%)	57 (12%)	–	50 (10,5%)	–	–	–
1	170	5 (3%)	69 (40,5%)	53 (31%)	–	43 (25,5%)	–	–	–
2	160	–	23 (14,5%)	39 (24,5%)	18 (11%)	74 (46,5%)	6 (3,5%)	–	–
3	162	–	11 (6,5%)	–	24 (15%)	100 (62%)	18 (11%)	9 (5,5%)	–
4	203	–	6 (3%)	–	41 (20%)	97 (48%)	37 (18%)	22 (11%)	–
5	266	–	12 (4,5%)	–	35 (13%)	149 (56%)	27 (10%)	43 (16,5%)	–
6	330	–	7 (2%)	–	54 (16,5%)	162 (49%)	49 (15%)	58 (17,5%)	–
7	426	–	4 (1%)	–	51 (12%)	158 (37%)	119 (28%)	77 (18%)	17 (4%)
8	429	–	2 (0,5%)	–	26 (6%)	110 (25,5%)	192 (45%)	86 (20%)	13 (3%)
9	483	–	5 (1%)	–	41 (8,5%)	102 (21%)	222 (46%)	87 (18%)	26 (5,5%)
10	535	–	–	–	24 (4,5%)	96 (18%)	273 (51%)	80 (16%)	62 (11,5%)
11	500	–	2 (0,5%)	–	30 (6%)	50 (10%)	310 (62%)	75 (15%)	33 (6,5%)
12	494	–	7 (1,5%)	–	31 (6%)	37 (7,5%)	291 (59%)	84 (17%)	45 (9%)
13	395	–	–	–	6 (1,5%)	36 (9%)	261 (65,5%)	46 (12%)	46 (12%)
14–15	403	–	–	–	8 (2%)	16 (4%)	272 (67,5%)	26 (6,5%)	81 (20%)
<b>Всего</b>	<b>5431</b>								

тудных тета- и дельта-волн. Межполушарная асимметрия отмечалась у 80% детей.

В возрасте от 1 года до 2 лет у 80% практически здоровых детей с легкой ЧМТ на ЭЭГ выявлялись легкие диффузные изменения в виде регистрации групп деформированного альфа-ритма в сочетании с низкоамплитудными деформированными тета-волнами, единичными низкоамплитудными дельта-волнами и заостренными потенциалами, слегка преобладающими на стороне ушиба. У всех детей этой возрастной группы, перенесших легкую ЧМТ на фоне легкой гипоксического поражения головного мозга перинатального генеза – ПЭП, на ЭЭГ выявлялись диффузные изменения, умеренно выраженные у 64% больных – в виде единичных деформированных альфа-волн в сочетании с более высокоамплитудными тета-

и дельта-волнами. Межполушарная асимметрия была отмечена у 80% больных.

Анализ ЭЭГ у детей в возрасте от 2 до 15 лет, не имевших в анамнезе резидуальных поражений ЦНС, в 80% наблюдений выявил легкие диффузные изменения в виде некоторой деформации альфа-ритма, регистрации заостренных потенциалов и единичных деформированных низкоамплитудных тета-, реже дельта-волн. У 60% больных на ЭЭГ наблюдалась межполушарная асимметрия в виде преобладания патологических изменений на стороне поражения. При этом у детей в возрасте 2 лет межполушарная асимметрия выявлялась в 40% случаев, в возрасте от 3 до 12 лет – в 70% и у детей в возрасте 13–15 лет – в 60% наблюдений. Только у 14% обследованных детей этой группы на ЭЭГ выявлялись легкие

или умеренно выраженные локальные изменения в зоне проекции ушиба.

У всех детей в возрасте от 2 до 15 лет, у которых в анамнезе была ПЭП или другие заболевания ЦНС, на ЭЭГ под влиянием легкой ЧМТ выявлялись диффузные изменения, при этом у половины больных они были легкие, а у другой половины – умеренно выраженные. Умеренные диффузные изменения характеризовались деформацией основного ритма, регистрацией заостренных частых форм ритмов, высокоамплитудных тета-, реже дельта-волн. У детей в возрасте 2 лет умеренные диффузные изменения выявлялись в 80% случаев. Частота этих изменений с возрастом постепенно уменьшалась до 25% к 13 годам, и в возрасте 14–15 лет диффузные изменения на ЭЭГ были только слабовыраженными. Межполушарная



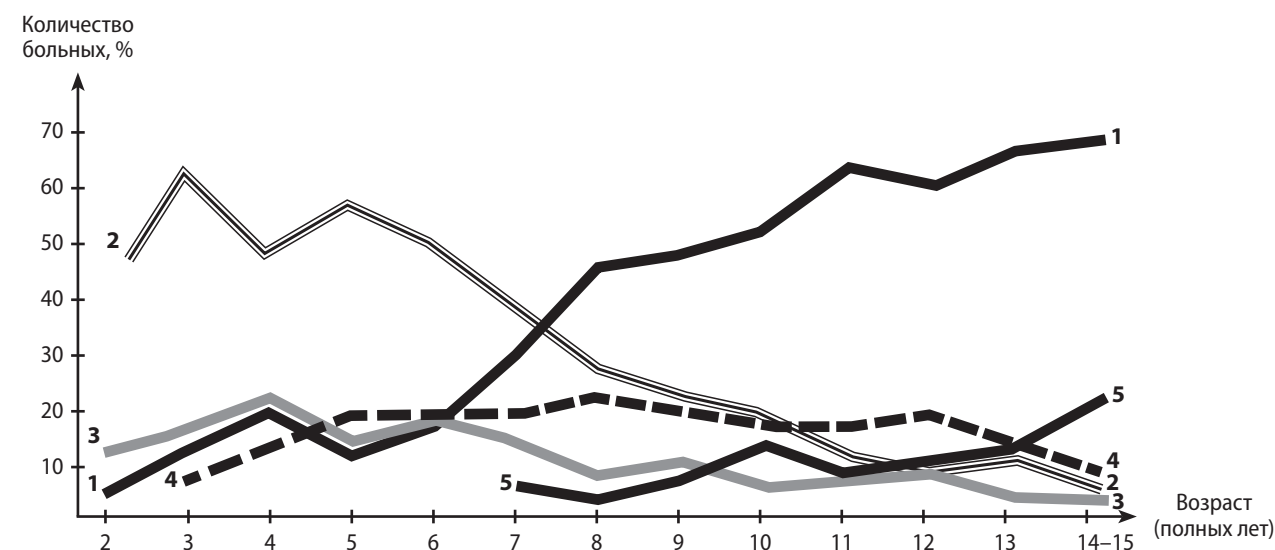
асимметрия выявлялась у 70–80% детей в возрасте от 2 до 12 лет. В возрасте 13–15 лет она имела место у 60% больных. Умеренные или легкие локальные изменения на ЭЭГ были отмечены только у 9% детей.

Особый интерес представляют результаты оценки функционального состояния подкорково-стволовых структур у детей с легкой ЧМТ. Результаты анализа реакций корково-стволовых структур головного мозга на легкую ЧМТ у практически здоровых детей представлены в таблице 2.

Как видно из таблицы, у 62% младенцев в возрасте до 1 года подкорково-стволовые структуры не вовлекаются в патологический процесс. Лишь у 15,5% отмечалось нарушение корково-подкорковых взаимоотношений, проявляющихся на ЭЭГ в виде нарушения зонального распределения ритмов, и у 22,5% больных на ЭЭГ выявлялись легкие признаки ирритации стволовых структур головного мозга на диэнцефально-мезенцефальном уровне в виде регистрации синхронных в обоих затылочных отведениях высокоамплитудных тета- и/или дельта-волн, иногда с тенденцией к дистантной синхронизации. У детей в возрасте от 1 года до 2 лет подкорково-стволовые структуры не вовлекались в патологический процесс в 3% случаев. У 40,5% детей отмечалось нарушение корково-подкорковых взаимоотношений, и у 56,5% детей имелись признаки ирритации ствола головного мозга на диэнцефально-мезенцефальном уровне.

У практически здоровых детей в возрасте от 2 до 7 лет под влиянием легкой ЧМТ в 11–20% случаев на ЭЭГ выявлялась легкая ирритация мезенцефальных структур, в 37–62% – легкая ирритация диэнцефальных образований. У детей 8–12 лет признаки ирритации мезенцефальных структур отмечались в 4,5–8,5%, снижаясь до 2% к 15 годам. Ирритация диэнцефальных структур у детей этой возрастной группы выявлялась в 7,5–25,5%, уменьшаясь до 4% к 14–15 годам. Частота ирритации гипоталамических структур у больных 7–15 лет по-

Формирование реакций стволовых структур головного мозга на легкую ЧМТ у практически здоровых детей



- 1 – ирритация гипоталамических структур
- 2 – ирритация диэнцефальных структур
- 3 – ирритация мезенцефальных структур
- 4 – функциональная неустойчивость срединных структур
- 5 – усиление восходящих активирующих влияний неспецифических срединных структур головного мозга

степенно нарастала от 28 до 67,5%. У 17–20% детей в возрасте от 8 до 12 лет наблюдалась функциональная неустойчивость срединных структур головного мозга на диэнцефальном и/или мезенцефальном уровне.

У детей в возрасте до 1 года, перенесших легкую ЧМТ на фоне легкого гипоксического поражения головного мозга перинатального генеза – ПЭП, в 37% случаев легкая ЧМТ не сопровождалась вовлечением в патологический процесс подкорково-стволовых структур. У 27% детей данной группы на ЭЭГ выявлялись признаки нарушения корково-подкорковых взаимоотношений, и у 37% больных имелись признаки ирритации стволовых структур головного мозга. В возрасте от 1 года до 2 лет только у 14% детей на ЭЭГ под влиянием легкой ЧМТ не было признаков вовлечения в патологический процесс подкорково-стволовых структур мозга. У 30% детей на ЭЭГ выяв-

лялись признаки нарушения корково-подкорковых взаимоотношений, и у остальных 56% больных – признаки ирритации диэнцефально-мезенцефальных структур головного мозга. У детей 2–7 лет ирритация мезенцефальных структур, по данным ЭЭГ, отмечалась в 19–35% наблюдений, а ирритация диэнцефальных структур – в 31–42% случаев. В возрасте от 8 до 15 лет ирритация мезенцефальных структур отмечалась в 9–12% случаев, уменьшаясь до 5% к 13–15 годам. Ирритация диэнцефальных структур выявлялась у 40–60% детей, также уменьшаясь до 5% к 14–15 годам. Частота ирритации гипоталамических структур с возрастом увеличивалась: от 17 до 55% к 14–15 годам. У 30–35% этих больных отмечалась функциональная неустойчивость срединных структур головного мозга.

Нормальный характер реакций на легкую ЧМТ, характерный для взрослых больных,