

ОГЛАВЛЕНИЕ

Предисловие Ж. Делера.....	6
Введение Ж. Дабуи	8

Часть 1

МОРФОГЕНЕЗ: КОНЦЕПЦИЯ

Кость как часть скелета	12
Анализ части скелета	16
Принцип «живая кость».....	24
Свидетельства	29
Цель	32

Часть 2

АНАЛИЗ ОСНОВАНИЯ ЧЕРЕПА ПО ОТНОШЕНИЮ К ФИЛОГЕНЕТИЧЕСКОМУ ДВИЖЕНИЮ

Введение в эволюцию основания черепа	34
Структуры, расположенные сзади от межклиновидного синхондроза: затылочное ложе	40
Межклиновидный синхондроз	43
Под межклиновидным синхондрозом: просвет глотки	52
Структуры, расположенные спереди от межклиновидного синхондроза: лицо	54
Гипофиз и межклиновидный синхондроз	61
Функциональные скелетные единства	68

Часть 3

ОНТОГЕНЕТИЧЕСКИЙ АНАЛИЗ ОСНОВАНИЯ ЧЕРЕПА

Введение	74
Анализ основания черепа	76
Принципы анализа	77
Выполнение остеопатической диагностики	81
Заключение	92
Глоссарий	93

Часть 1

МОРФОГЕНЕЗ: КОНЦЕПЦИЯ**КОСТЬ КАК ЧАСТЬ СКЕЛЕТА****Определение части скелета**

Определить морфогенез означает прежде всего определить одну из его основ. В качестве основы мы избрали кость, в секреты которой мы попытаемся проникнуть.

Идея «кости» часто остается воплощенной в реальность части скелета: «Частью скелета называются все кости, которые можно отделить друг от друга» (профессор Ж. Делер)¹.

Исследование развития кости, а также ее аналитическое описание позволяют нам наилучшим образом изучить механические и функциональные цели этой части скелета (рис. 2).

На развитие кости определяющее влияние оказывают два фактора: с одной стороны, ее собственный геном, фундаментальный процесс, отвечающий за ее первичный рост, а с другой стороны, это совокупность эпигенетических факторов, определяющих процесс морфогенеза.

Эпигенетические факторы — это факторы окружающей среды, включающие все влияния питания, эмоций, гормональных веществ, физической и умственной деятельности, гигиены, а также медикаментозного лечения или использования ортопедических аппаратов².

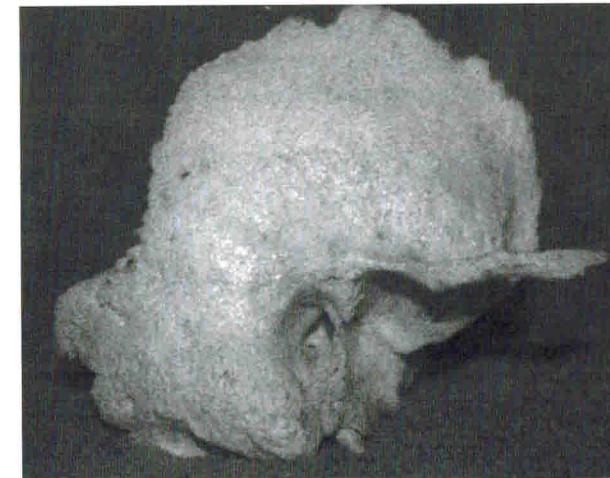

Рис. 2. Височные кости младенца (вверху) и взрослого (внизу) (личный фотоархив М.-О. Фессенмейер)

Хорошо прослеживается эволюция направления «остаточного» петросквамозного шва, а также эволюция ориентации наружного слухового прохода.

¹ Delaire J. Les Processus fondamentaux de l'ontogenese. — Vol. 1 — P. 24.

² Отрывки из личных документов проф. Ж. Делера.

Морфогенетический процесс является реакцией адаптации или роста кости на эпигенетические воздействия. Этот так называемый вторичный рост может представлять собой основной способ роста, если мы будем рассматривать важность роли функций в развитии части скелета.

По мнению профессора Ж. Делера, «само существование кости зависит от ее функций. Задачей генов является лишь реагировать на эпигенетические требования, которые направлены или не направлены на них»³.

Здесь понятие функции связано с выбором. Является ли функцией адаптация кости к травматизму?

Слово «морфогенетика» является первым ключевым словом в анализе остеопатической концепции. Принцип морфогенеза заключается в реакциях на функциональные и травматические воздействия (то есть на физиологические и нефизиологические). В дальнейшем мы увидим, что отпечатки внутри кости будут различаться в зависимости от происхождения такого влияния. Распознавание таких проявлений внутри кости будет иметь решающее значение для определения прогноза и планирования остеопатического лечения.

Можно утверждать, что понятие кости и, следовательно, понятие части скелета являются изменяющимися во времени, с одной стороны, относительно данного человека, а с другой — по отношению к данному роду — одновременно в филогенетическом и онтогенетическом смыслах. На протяжении данной книги мы увидим, что эти два эволюционные понятия тесно связаны между собой. Часть скелета, восприимчивая к своему окружению, будет, таким образом, «записывать» собственную схему жизни, начиная с генетической «модели», также являющейся эволюционной (рис. 3).

Важно отметить, что точки первичного окостенения расположены всегда в одном и том же месте, согласно Е. Блехшмидту⁴.

В своей статье доктор Жак Тальман цитирует фразу Ф. Жакоба (Jacob): «Подобно любому живому организму, человек генетически запрограммирован на обучение. В момент рождения природа дает ему множество возможно-

³ Delaire J. Les Processus fondamentaux de l'ontogenese. — Vol. 1 — P. 24.

⁴ Blechschmidt E., Gasser R.-F. Biokenetics and Biodynamics of Human Differentiation: Principles and Applications / Ed. Charles C. Thomas. — 1977.

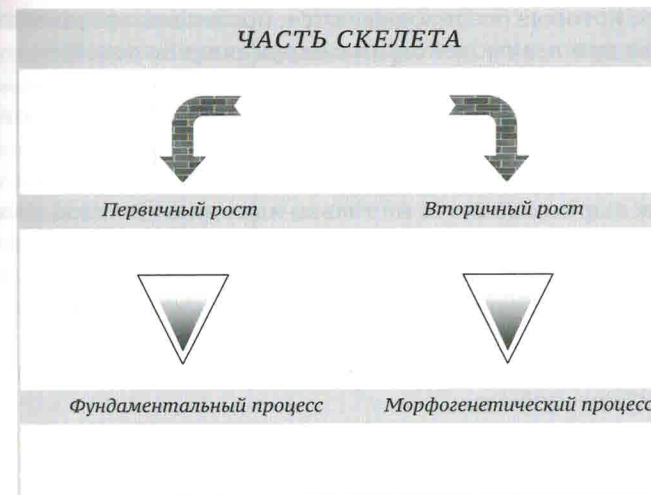


Рис. 3. Развитие части скелета

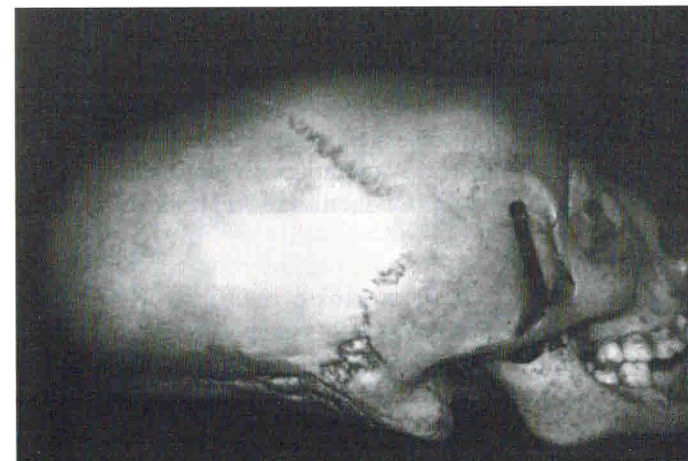


Рис. 4. Намеренная деформация. Череп жителя Тулузы (Музей человека, Париж)

Часть 2

АНАЛИЗ ОСНОВАНИЯ ЧЕРЕПА ПО ОТНОШЕНИЮ К ФИЛОГЕНЕТИЧЕСКОМУ ДВИЖЕНИЮ

ВВЕДЕНИЕ В ЭВОЛЮЦИЮ ОСНОВАНИЯ ЧЕРЕПА

Основание черепа представляет собой функциональное единство, в ходе роста организованное главным образом вокруг трех синхондрозов: клиновидно-затылочного, межклиновидного и клиновидно-решетчатого, связанных с лобно-решетчатым швом, а по бокам — с каменисто-базиллярными, клиновидно-каменистыми и клиновидно-чешуйчатыми швами. Эти швы сочленяются вокруг скелетных единств: основание затылочной кости, постсфеноидальная и предсфеноидальная части, большие и малые крылья клиновидной кости; передний край перпендикулярной пластинки, отросток «петушиный гребень» и горизонтальная пластинка решетчатой кости; нижняя четверть метопического шва, носовой шип лобной кости. Каждое из скелетных единств принадлежит к пяти скелетным единствам затылочной кости, решетчатой кости, височным костям и лобной кости.

Основание черепа поддерживает головной мозг. Основание черепа и головной мозг являются структурами, имеющими физиологическую и анатомическую связь. Для изучения филогенетической эволюции одной из них необходимо обращаться к изучению филогенетической эволюции другой. Совокупность менингеальной системы представляет собой важнейшую связь между этими структурами — от отростка «петушиный гребень» лобной кости до 2-го крестцового позвонка. Мы увидим, что процессы их эволюции происходят совместно. Кажется, что они совпадают, но при этом известно, что антропологи ведут споры относительно того, какая именно структура

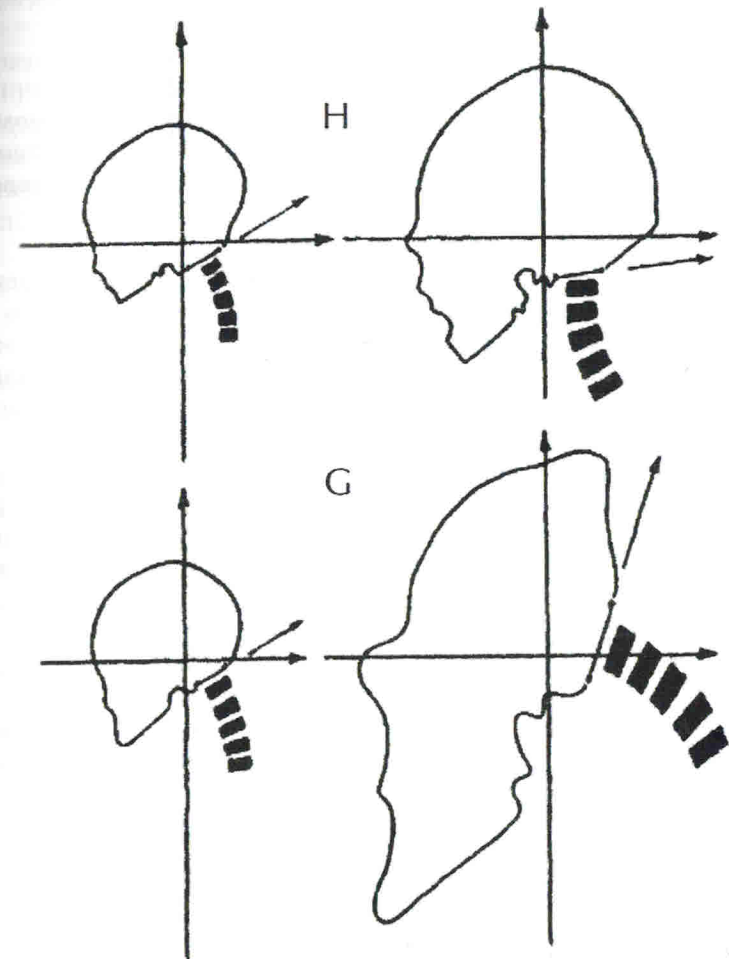


Рис. 16. Эволюция ориентации большого затылочного отверстия во время гоминизации:

H — человек; G — горилла

(Delattre A., Fenart R. Hominisation du crane etudiee par la methode vestibulaire. Paris. Editions CNRS, 1960)

является определяющей для другой. О чем идет речь: об эволюции кости, функции? Об эволюции головного мозга?

Согласно доктору Тальману, «при рождении головой мозг утрачивает морфологическое превосходство, которое он имел во внутриутробном периоде, в пользу главных агентов привычного положения тела»¹. Важнейшим библиографическим источником для проведения настоящего исследования явилась книга авторов Делаттра и Фенара «Гоминизация черепа»².

Анализ эволюции основания черепа состоит в том, чтобы прежде всего определить ориентацию черепа. Эта ориентация выполняется по «вестибулярной оси Переса», которая была определена с использованием вестибулярного метода. «Вестибулярная ось Переса» — это горизонтальная ось, соединяющая две вертикальные оси, каждая из которых проходит через центр наружных полукруглых каналов внутреннего уха.

В верхней части рис. 16 показано развитие черепа человека от рождения до взрослого возраста. Следует отметить расположение шейного отдела позвоночника по отношению к ориентации затылочного отверстия (указано стрелкой).

В нижней части рисунка показано развитие черепа гориллы в том же возрастном интервале. Обратите внимание на идентичную точку начала и различное конечное положение шейного отдела по сравнению с человеком. Вокруг оси позвоночника происходят движения ротации задней части основания черепа. Эта часть образована тремя скелетными единствами, каждое из которых имеет хрящевое происхождение и принадлежит к трем частям скелета:

— затылочная кость (затылочные мышечки, основание затылочной кости, подпалаточная чешуя);

— височные кости (каменистые пирамиды);

— клиновидная кость (задняя часть тела называется постсфеноидом, а также у младенцев внутренняя часть большого крыла клиновидной кости).

¹ Talmant J., Renaudin S. Ventilation et mecanique des tissus mous faciaux. Revue d'Orthopedie dento-faciale. — N 29. — P. 532.

² Delattre A., Fenart R. Hominisation du crane etudiee par la method vestibulaire. Paris. Editions CNRS, 1960.

Профессора Делаттра и Фенар называют эту совокупность затылочным ложем.

Таким образом, затылочное ложе образует настоящее функциональное скелетное единство. Оно образовано хрящевыми частями трех элементов скелета, объединенных одной функцией — постуральной. Это затылочное ложе осуществляет движение ротации вокруг вестибулярной оси, определенной ранее. Ротация называется положительной, если при взгляде на череп с латерального профиля движение выполняется в направлении по часовой стрелке.

У древних обезьян из-за положения на четырех конечностях ротация затылочного ложа основания черепа является отрицательной.

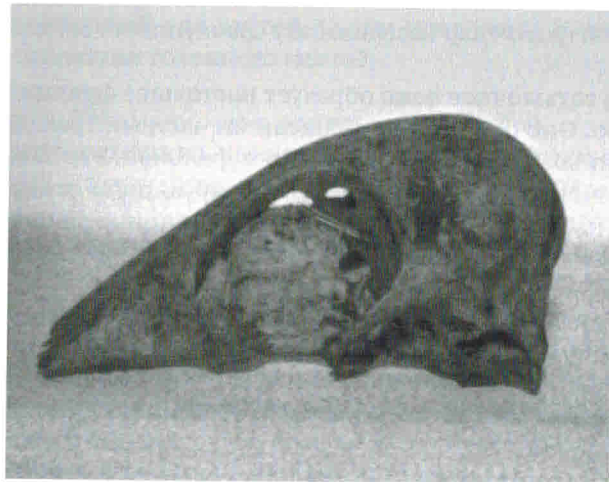Платибазия является результатом раскрытого клиновидного угла.

В результате эволюции от положения на четырех конечностях к положению на двух конечностях затылочное ложе подвергалось воздействию, связанному с возникновением шейного лордоза. Затылочно-зубовидная связка частично передает к затылочному ложу постуральную информацию и, определяет направление ротации этого ложа. Эволюция постуры изменяет, направление ротации затылочного ложа. Ротация из отрицательной становится положительной. Появляется клиновидный угол. Напомним, что этот угол расположен на уровне межклиновидного синхондроза.


Этот феномен был назван Делаттром и Фенаром трещиной черепа. К этой трещине основания черепа, если мы рассмотрим рис. 14, добавляются:

1. Положительная ротация затылочного ложа.
2. Горизонтализация затылочного отверстия.
3. Движение лица назад в связи с движением назад плоскости нёба.

Напомним, что часть межклиновидного синхондроза окостеневает очень поздно после рождения. Об этом говорит Тестю: «Передняя и задняя части клиновидной кости остаются разделенными до седьмого месяца внутриутробной жизни. <...> После рождения две части клиновидной кости по-прежнему разделены на нижней поверхности хрящевой тканью». Изучим последствия, оказываемые этой трещиной черепа на состояние равновесия черепа, лица и шеи.



a



b

Рис. 17. Череп утки: а — вид сбоку; б — вид сзади (личный фотоархив М.-О. Фессенмейер)

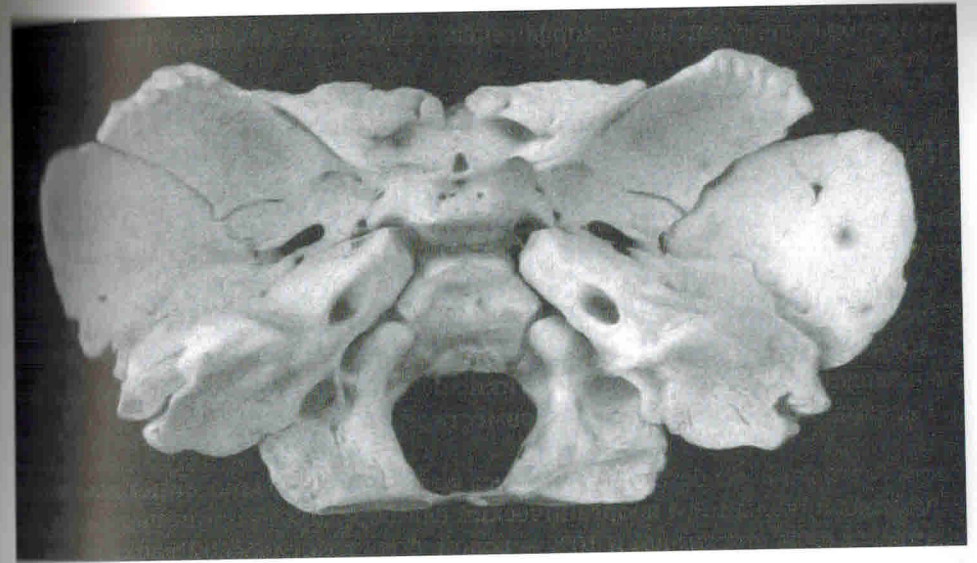


Рис. 18. Основание черепа до рождения (личный фотоархив М.-О. Фессенмейер)

Эволюция этого межклиновидного синхондроза связана с эволюцией клиновидно-затылочного синхондроза, расположенного сзади, а также клиновидно-решетчатого синхондроза, расположенного спереди.

Рассмотрим филогенетическую эволюцию основания черепа, взяв в качестве ориентира межклиновидный синхондроз. Мы последовательно проанализируем эволюцию по отношению к этому синхондрозу: сзади (экзокраниально), цефалически и каудально, изучив его связи, соответственно эндокраниальную и экзокраниальную, а затем рассмотрев его спереди (экзокраниально).

СТРУКТУРЫ, РАСПОЛОЖЕННЫЕ СЗАДИ ОТ МЕЖКЛИНОВИДНОГО СИНХОНДРОЗА: ЗАТЫЛОЧНОЕ ЛОЖЕ

Задняя часть клиновидной кости (постсфеноидальная часть) связана с основной затылочной костью через клиновидно-затылочной синхондроз. Постуральная функция воздействует прямо на этот синхондроз главным образом под влиянием постуральных мышц.

Межклиновидный синхондроз, отделяющий переднюю часть клиновидной кости от задней, представляет собой переднюю границу затылочного ложа. Положительная ротация этого ложа будет вызывать следующее:

- подъем постсфеноидальной части, сопровождаемый его легкой постеризацией;
- две пирамиды височных костей через посредство петрояремных и петробазиллярных связей раздвигаются, окончания каменистых пирамид приподнимаются, угол между ними увеличивается;
- внутренние и горизонтальные части больших крыльев клиновидной кости (имеющие хрящевое происхождение), соединенные с двумя пирамидами благодаря клиновидно-каменистым связям и с задней частью тела клиновидной кости, направляются внутрь и кпереди;
- наружные части больших крыльев клиновидной кости (направленные вертикально у взрослого), соединенные с крыловидными отростками этой же части скелета, направляются кнаружи и кзади.

Мы вернемся к этому понятию при исследовании эволюции структур, связанных с передней частью межклиновидного синхондроза. Из-за медиального положения больших крыльев в основании черепа мы должны начать с описания их динамики. Здесь следует отметить анатомические тонкости, которые не перестают нас удивлять:

1. Изменение ориентации швов на уровне двух клиновидно-чешуйчатых осей поворота, каждая из которых расположена на переднем крае большого крыла затылочной кости, свидетельствует о возможности пластичной адаптации кости. Благодаря этому свойству пластичности большое крыло будет растягиваться в двух противоположных направлениях. Таким образом, оно

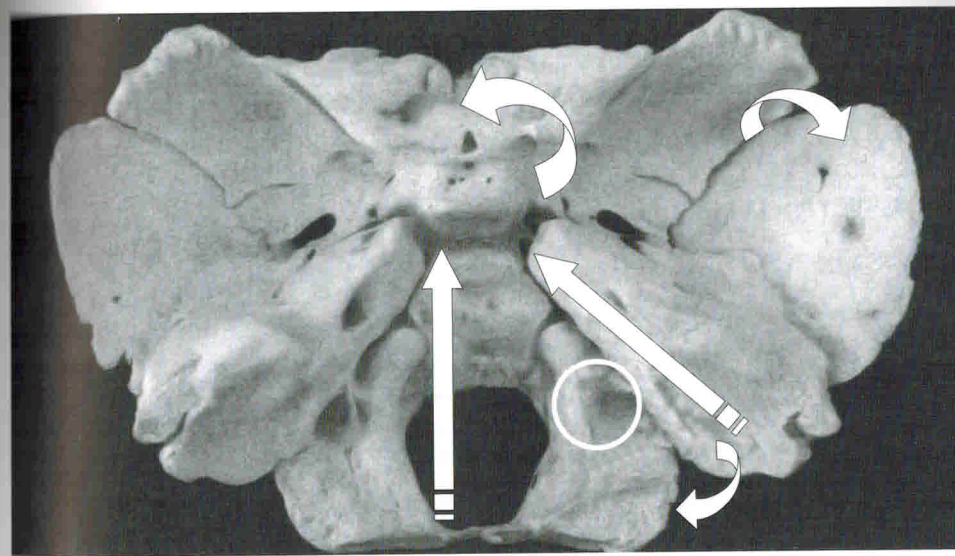


Рис. 19. Половина черепа в разрезе. Кругом отмечена петрояремная связь (личный фотоархив М.-О. Фессенмейер)

сможет реагировать на становление функций, которые создают силы, направленные в противоположные стороны.

В действительности большое крыло клиновидной кости одновременно «подчиняется» в своей задней части постуральным силам, в передней — ротолицевым силам, связанным с отодвиганием назад небной плоскости, а также дыхательным силам, связанным с этим большим крылом в целом.

2. Ориентация суставной поверхности каменисто-яремного синхондроза сочетается с изменением ориентации швов на уровне затылочно-сосцевидной связи (как отклик на клиновидно-чешуйчатую ось). Такая ориентация обеспечивает адаптацию каменистой пирамиды к противоположно направленным силам. Профессора Делаттр и Фенар называют этот адаптационный феномен торсией (скручиванием) пирамиды.

Пирамида подвергается настоящему скручиванию. Каменисто-яремная связь моделирует свою суставную поверхность, но эта связь ни в коем

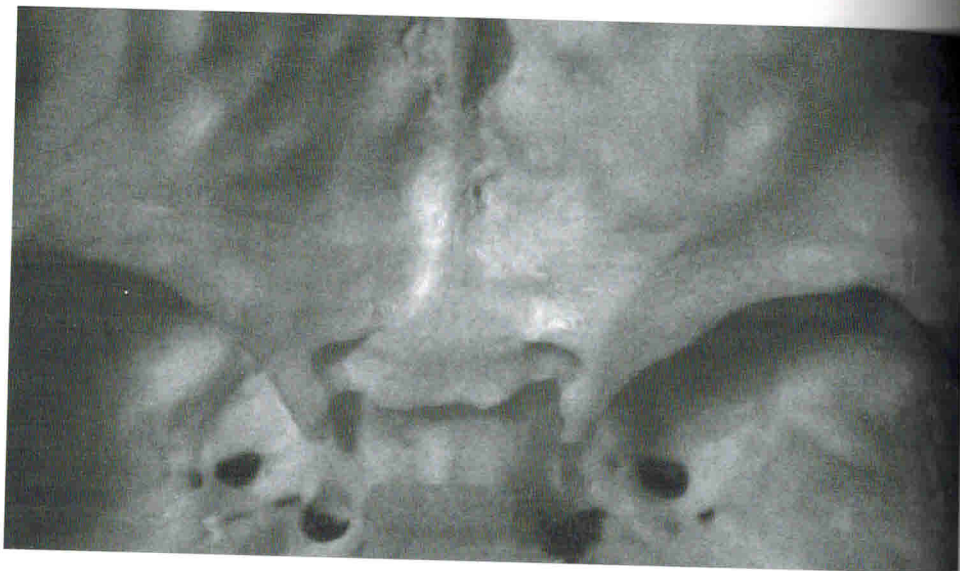

Рис. 20. Малые крылья клиновидной кости (личный фотоархив М.-О. Фессенмейер)

случае не должна порваться. «Пирамида прочно прикреплена к затылочной кости яремными отростками»³.

Серп мозга, твердомозговая мембрана, прикрепленная к отростку «петушиный гребень» решетчатой кости и к внутреннему затылочному выступу, следует за позитивной ротацией затылочного ложа и, таким образом, вызывает заднее смещение перегородки носа (mesethmoide).

Малая окружность палатки мозжечка прикреплена одновременно к каменистым пирамидам и к передним клиновидным отросткам тела клиновидной кости. Эта часть палатки, связанная с постуральными силами, приподнимает переднюю часть основания черепа и таким образом присоединяет к этой динамике лицо, которое также поднимается.

«Твердомозговые апоневрозы продолжают в черепе действие шейных мышц. Ни одна деформация черепа не возможна без последствий на лице» (Ж. Делер)⁴.

³ Delattre A., Fenart R. Hominisation du crane etudiee par la methode vestibulaire. Op. cit. — P. 194.

⁴ Delaire J. La croissance et la morphogenese du crane. — Vol. 1. — P. 16-17, 21-24.

Малые крылья клиновидной кости играют амортизирующую роль между постуральными силами и дыхательными ротолицевыми силами. Об этом специфическом влиянии свидетельствует плотное качество кости.

Далее мы увидим, что к этой динамике малых крыльев клиновидной кости будут присоединяться роли решетчатой кости и сошника. Эти понятия, хорошо описанные доктором Тальманом, имеют важнейшее значение для понимания связей между филогенетической эволюцией трех синхондрозов основания черепа.⁵

МЕЖКЛИНОВИДНЫЙ СИНХОНДРОЗ

Над межклиновидным синхондрозом

Межклиновидный синхондроз — это место эволюции и опора для гипофиза. После того как мы изучили филогенетическую эволюцию наружной части черепа, рассмотрим эволюцию его внутренней части — филогенез головного мозга.

Ось движения

Ранее мы определили филогенетическое движение внешней части черепа (экзо черепа) вокруг вестибулярной оси на основе работ Делаттра и Фенара. А теперь определим ось, вокруг которой организована филогенетическая эволюция внутренней части черепа. Ж. Антони⁶ описывает ось, вокруг которой происходит движение филогенетического скручивания головного мозга. Эта ось изображается прямой линией, соединяющей центры каменистых долей мозжечка. Эти доли оставляют костные отпечатки на задневерхней поверхности пирамиды на уровне дугообразной ямки.

Движение ротации: ротация затылочной доли

«Двигатели» динамики головного мозга

Эволюция функций порождает эволюцию головного мозга (или наоборот). Объем мозга увеличивается. Это развитие связано с ростом количества нейронов и их соединений. Для того чтобы удержаться в полости черепа, эти

⁵ Talmant J., Renaudin S. Ventilation et mecanique des tissus moux faciaux. Revue d'Orthopedie dento-faciale. — P. 253-259.

⁶ Anthony J. L'influence des facteurs encephaliques sur la brisure de la base du crane chez les primates. Annales de Paleontologie, 1952. — P. 3-11.

структуры коры обязаны сжиматься. Таким образом, они формируют все более и более многочисленные извилины, разделенные щелями. Эти извилины у человека и приматов организованы в доли, подразделенные на долики

Разные отделы головного мозга

Вокруг этой оси ротации происходят специфические движения в каждом отделе мозга:

1. Постсильвиевые структуры, в особенности затылочная доля;
2. Предсильвиевые структуры;
3. Промежуточный отдел, близкий к сальвиевой борозде.

Сильвиева борозда расположена на латеральной поверхности полушарий мозга. Впереди она отделяет переднюю часть височной доли от заднего края лобной доли, а сзади – от переднего края теменной доли.

Постсильвиевые структуры

Затылочная доля

В связи с общим ростом головного мозга затылочная доля не изолирована при выполнении своей ротации. Она обязательно «затрагивается» увеличением объема других долей мозга. Этот увеличивающийся объем не столько вызывает затруднение, сколько является опорой. Ж. Антони (J. Anthony) утверждает, что теменная доля позволяет затылочной доли выполнять свою ротацию, отодвигая ее книзу и кзади. Головной мозг вертикализируется.

В ходе такого развития неокортекс отодвигает другие структуры мозга внутрь и, таким образом, почти полностью их покрывает.

Затылочная доля опирается на ствол мозга и мозжечок, которые отодвинуты кпереди и внутрь головного мозга. Их проникновение приводит к инвагинации мозга.

Затылочная доля мозга смещается кзади, скручиваясь, ее сопровождают доли мозжечка, что вызывает закрытие височно-мозжечковой полости,

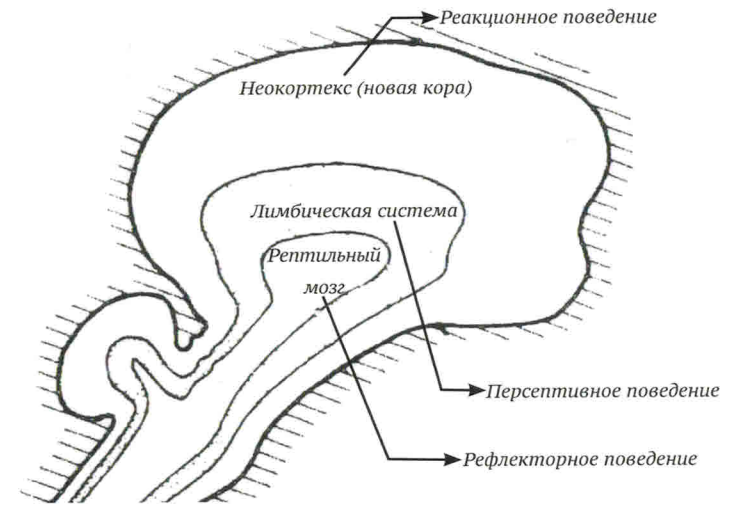


Рис. 21. Три уровня головного мозга (Lazorthes G. L'histoire du cerveau. Ellipses, 1999)

то есть закрытие пространства, существующего между височной долей и задней частью мозжечка.

Гримар⁷ отмечает, что доли мозжечка переходят от положения под затылочной долей к более переднему положению под височными долями. Это подтверждает смещение мозжечка кпереди и внутрь, описанное выше.

Во время филогенеза также варьируется форма мозжечка. Мозжечок изменяет свою в целом треугольную форму на более круглую, почти яйцевидную. Это заставляет нас задуматься о причине такого изменения. В этом смысле Гримар соглашается с анализом Антони и Лазорта. С их точки зрения, это развитие и увеличение объема мозжечка следует за развитием мозга. Оно связано с приобретением новых функций.

Благодаря росту неомозжечка появляются новые многочисленные нервные клетки, необходимые для возникновения новых функций, в частности приобретения и контроля над произвольными движениями, значительно более тонких и связанных с новым равновесием в положении на двух ногах.

⁷ Grimard H. These sur l'évolution de l'encephale chez Homo erectus et Homosapiens. — P. 858–859.

Глава 3

ОНТОГЕНЕТИЧЕСКИЙ АНАЛИЗ ОСНОВАНИЯ ЧЕРЕПА

ВВЕДЕНИЕ

С рождением каждого человека повторяется и продолжается история древних животных. «Эмбриогенез является частью филогенеза»¹. Отношение к филогенетической эволюции основания черепа и к эволюции межклиновидного синхондроза имеет значение при выполнении остеопатической диагностики новорожденного до закрытия этого синхондроза.

Далее мы поговорим об эволюции клиновидного угла, а затем об эволюции клиновидно-решетчатого, лобно-решетчатого и клиновидно-затылочного швов.

Для изучения онтогенетической эволюции основания черепа важно помнить о его филогенетической эволюции. Сравнение черепа плода гориллы с черепом плода человека очень красноречиво благодаря сходным чертам до рождения и различиям после (см. рис. 16 на с. 35).

Сегодня филогенетическая динамика основания черепа принадлежит физиологической эволюции, записанной в генетический потенциал, который является эволюционным. Кость содержит в себе историю: историю человека и историю каждого живого существа.

Принцип морфогенеза заставляет нас быть внимательными. Начиная от генетического «рождения» каждое существо адаптируется к своему окружению и, таким образом, обладает своим собственным потенциалом и своеобразностью. Эта своеобразность просматривается в кости. Структура кости,

¹ Fenart R. Conference AREMACC, hospital Bichat, Paris, janvier 2006.

находящаяся внутри «каркаса», поддерживающего наше тело, образует здесь предмет изучения остеопата.

Таким образом, остеопату необходимо наиболее точно знать эту структуру, «хранящую в себе филогенетическое прошлое и несущую эволюционный потенциал в своем собственном онтогенетическом контексте.

Напомним, что концепция морфогенеза «записана» в кости от оплодотворения яйцеклетки до смерти. Остеопат должен в высшей степени обладать чувством «осязания» для того, чтобы распознавать уникальность каждого человека и костную эволюцию, а также для того, чтобы максимально точно определять структуру, ответственную за нарушение гармоничного выражения собственного живого потенциала.

«Космологический аспект человека способствует раскрытию трещин в скорлупе, окружающей каждого человека и отделяющей его от всего, что не является им самим. Этот панцирь является одновременно тюрьмой и защитой. Духовная алхимия, срывающая этот панцирь, устраняет и эти стены, присущие любви к самому себе и твердости сердца. Человек, панцирь которого разрушен, раскрывается к Божеству, реально проявляющемуся в других и в нем самом. Он принимает участие в космической жизни и в ее разделении»².

Остеопатическая концепция является гуманистической, она лишена любых религиозных понятий. Интересно отметить, насколько остеопатическая концепция открыта человеку в целом, а также его окружению.

Как мы уже упомянули, основание черепа образовано из частей и единств скелета. Они поддерживают висцеральную систему. Эта совокупность образует функциональные скелетные единства.

Итак, говоря об основании черепа, мы должны рассматривать:

- структуру кости;
- эволюционный потенциал кости;
- кость в настоящий момент;
- кость как наследника прошлого;

² Davy M.-M. Initiation a la symbolique romane. — Champs, Editions Flammarion, 1977. — P. 239.

- кость в становлении.

Следует всегда помнить, что основание черепа поддерживает головной мозг

АНАЛИЗ ОСНОВАНИЯ ЧЕРЕПА

При выполнении анализа основания черепа следует в первую очередь рассматривать кость как опору структуры, а затем функциональные скелетные единства, которые оживляют основание черепа.

Анализ составных частей: скелетные единства

Следует скрупулезно изучить каждую из частей скелета, которые образуют основание черепа — от затылочного ложа до шипа носа и от затылочного ложа до крестца. Поиск напряжений и нарушений выражения динамики взаимосвязей будет осуществляться главным образом через анализ костной структуры каждого скелетного единства. Эта структура отражает висцеральную и органическую активность.

Напомним, что объектом нашего исследования является кость.

Анализ функциональных скелетных единств

Этот анализ, преимущественно мануальный, зависит от знания филогенетической эволюции скелетных единств, являющихся основой для функций.

Функциональные скелетные единства, упомянутые выше, должны рассматриваться вместе с соотношением качества функции и качества совокупности взаимосвязей скелета, поддерживающего эту функцию.

Твердая мозговая оболочка

Не будем возвращаться к анатомическим деталям связи между костью и твердой мозговой оболочкой. Мануальная оценка динамики твердой мозговой оболочки проходит через анализ зон привилегированного контакта между костью и твердой мозговой оболочкой — от шипа носа до крестца.

В высшей степени связь прикрепляет твердую мозговую оболочку к костной структуре частей скелета от шипа носовой кости до крестца (см. гла-

ву, посвященную понятиям «краниосакральный» и «краниосакрально-лицевой», с.72).

«При движениях позвоночника все нервные и менингеальные структуры подвергаются особым динамическим феноменам»³. Таким образом, гармония движения зависит от структуральной целостности каждого из движущихся элементов.

«Повреждения копчика часто имеют очень отдаленные последствия. В частности, мы часто обнаруживали их влияние на работу мозга и на все физиологические функции»⁴.

Замечание. Нам известно о взаимозависимости филогенетического развития наружной поверхности черепа, связанного с эволюцией поструральной и ротолицевых функций, и филогенетического развития внутренней поверхности черепа, связанного с эволюцией головного мозга.

Мы будем размышлять о последствиях травмы наружной поверхности черепа акушерского происхождения или компрессии наружной поверхности черепа во внутриматочном периоде и о влиянии травмы на онтогенетическое развитие наружной и внутренней поверхностей черепа.

ПРИНЦИПЫ АНАЛИЗА

Иерархия функций

Знание понятия иерархии является абсолютно необходимым для понимания остеопатической концепции. Мы должны быть особо благодарны доктору Чарльзу Кнаппу, который является пионером в определении остеопатической концепции. В его трудах часто повторяются слова «ротоглоточный канал», «движение», «динамика» — они являются загадочными для нас как для студентов, поскольку они непонятны тем, кто не знаком с мифической остеопатической схемой глобальности (целостности) тела.

Существует ли связь между всеми этими структурами и функциями? Прочитайте слова доктора Ч. Кнаппа из его прекрасной статьи «Речь», которая до сегодняшнего дня не опубликована:

³ Chevrel J.-P., Fontaine C. Anatomie Clinique — Tete et cou. — Springer-Verlag, 1997. — P. 287.

⁴ Laverazzi. Une methode clinique et therapeutique: l'osteopathie. — Doin, 1949. — P. 74.