

В.В.Мурашко, А.В.Струтынский

ЭЛЕКТРОКАРДИОГРАФИЯ

18-е издание

*Рекомендовано ГБОУ ВПО Первый Московский государственный
медицинский университет им. И.М.Сеченова
в качестве учебного пособия
для образовательных учреждений,
реализующих образовательные программы
второго поколения ГОС ВПО, студентам,
обучающимся по направлению подготовки «Лечебное дело»*



Москва
«МЕДпресс-информ»
2022

УДК 616.12-073.97

ББК 53.4

M91

Все права защищены. Никакая часть данной книги не может быть воспроизведена в любой форме и любыми средствами без письменного разрешения владельцев авторских прав.

Регистрационный номер рецензии 288 от 19 июня 2014 г. ФГАУ ФИРО

Мурашко, Владислав Владимирович.

M91 Электрокардиография: учебн. пособие / В.В.Мурашко, А.В.Струтынский. – 18-е изд. – Москва : МЕДпресс-информ, 2022. – 360 с. : ил.
ISBN 978-5-907504-12-7.

В книге изложены вопросы дифференциальной диагностики при различных изменениях ЭКГ. Подробно представлена дифференциальная диагностика всевозможных нарушений ритма и проводимости, оценка различных изменений зубца *P*, интервала *P–Q*, морфологии комплекса *QRS*, сегмента *ST*, зубца *T*, интервала *Q–T*. Книга содержит большой иллюстративный материал, выбранный из собственных многолетних наблюдений автора. Приведены примеры анализа сложных ЭКГ. Даны сведения о значении дифференциальной ЭКГ-диагностики для определения тактики и методов лечения больных.

Книга предназначена для врачей разных специальностей, использующих метод ЭКГ в своей работе, а также для студентов медицинских вузов, впервые приступающих к изучению этого метода диагностики.

УДК 616.12-073.97

ББК 53.4

ISBN 978-5-907504-12-7

© Мурашко В.В., Струтынский А.В., 2017

© Оформление, оригинал-макет, иллюстрации.

Издательство «МЕДпресс-информ», 2017

**Мурашко Владислав Владимирович,
Струтынский Андрей Владиславович**

ЭЛЕКТРОКАРДИОГРАФИЯ

Учебное пособие

Ответственный редактор: *Е.Г.Чернышова*

Корректор: *Н.А.Виленика*

Компьютерный набор и верстка: *С.В.Шацкая, А.Ю.Кишканов*

ISBN 978-5-907504-12-7



Лицензия ИД №04317 от 20.04.01 г. Подписано в печать 12.11.21.

Формат 60×90/16. Бумага офсетная. Печать офсетная.

Усл. печ. л. 22,50. Тираж 3000 экз. Заказ №P-826

Издательство «МЕДпресс-информ».

121069, г. Казань, ул. Поварская, д. 31/29, пом. VI, ком. 2, оф. 15

e-mail: office@med-press.ru

www.med-press.ru

www.03book.ru

Отпечатано в полном соответствии с качеством предоставленного электронного оригинал-макета в типографии филиала АО «ТАТМЕДИА» «ПИК «Идел-Пресс».

420066, г. Казань, ул. Декабристов, 2

e-mail: idelpress@mail.ru

ОГЛАВЛЕНИЕ

Сокращения	7
Предисловие к 14-му изданию	8
Введение	10
Глава 1. Биоэлектрические основы электрокардиографии	12
1.1. Мембранная теория возникновения биопотенциалов	12
1.2. Основные функции сердца	15
1.2.1. Функция автоматизма	15
1.2.2. Функция проводимости	18
1.2.3. Функция возбудимости и рефрактерность волокон миокарда	21
1.2.4. Функция сократимости	22
1.3. Формирование нормальной электрокардиограммы	22
1.3.1. Формирование электрограммы одиночного мышечного волокна	22
1.3.2. Дипольные свойства волн де- и реполяризации на поверхности одиночного мышечного волокна. Понятие о векторе	25
1.3.3. Электрическое поле источника тока. Понятие о суммации и разложении векторов	28
1.3.4. Формирование электрокардиограммы при распространении волны возбуждения по сердцу	33
Глава 2. Методика регистрации электрокардиограммы	45
2.1. Электрокардиографическая аппаратура	45
2.2. Электрокардиографические отведения	47
2.2.1. Стандартные отведения	48
2.2.2. Усиленные отведения от конечностей	50
2.2.3. Шестиосевая система координат (по Вauley)	52
2.2.4. Грудные отведения	54
2.2.5. Дополнительные отведения	56
2.3. Техника регистрации электрокардиограммы	59
2.3.1. Условия проведения электрокардиографического исследования	59
2.3.2. Наложение электродов	60
2.3.3. Подключение проводов к электродам	61
2.3.4. Выбор усиления электрокардиографа	61
2.3.5. Запись электрокардиограммы	62
2.4. Функциональные пробы	62
2.4.1. Пробы с физической нагрузкой	62
2.4.2. Проба с нитроглицерином	63
2.4.3. Проба с пропранололом	64
2.4.4. Проба с хлоридом калия	64

2.4.5. Проба с дипиридамолом	64
2.4.6. Проба с атропином	65
2.4.7. Вагусные пробы	65
2.5. Дополнительные методы исследования	66
2.5.1. Длительное мониторирование электрокардиограммы по Холтеру	66
2.5.2. Чреспищеводная электрическая стимуляция сердца	68
2.5.3. Электрофизиологическое исследование	68
Глава 3. Нормальная электрокардиограмма	71
3.1. Зубец <i>P</i>	72
3.2. Интервал <i>P-Q(R)</i>	75
3.3. Желудочковый комплекс <i>QRST</i>	75
3.3.1. Зубец <i>Q</i>	76
3.3.2. Зубец <i>R</i>	77
3.3.3. Зубец <i>S</i>	80
3.3.4. Сегмент <i>RS-T</i>	82
3.3.5. Зубец <i>T</i>	82
3.3.6. Интервал <i>Q-T (QRST)</i>	84
Глава 4. Анализ электрокардиограммы	88
4.1. Анализ сердечного ритма и проводимости	90
4.1.1. Анализ регулярности сердечных сокращений	90
4.1.2. Подсчет числа сердечных сокращений	91
4.1.3. Определение источника возбуждения	92
4.1.4. Оценка функции проводимости	95
4.2. Определение поворотов сердца вокруг переднезадней, продольной и поперечной осей	100
4.2.1. Определение положения электрической оси сердца. Повороты сердца вокруг переднезадней оси	101
4.2.2. Определение поворотов сердца вокруг продольной оси	113
4.2.3. Определение поворотов сердца вокруг поперечной оси (верхушкой вперед или назад)	116
4.3. Анализ предсердного зубца <i>P</i>	120
4.4. Анализ желудочкового комплекса <i>QRST</i>	120
4.4.1. Анализ комплекса <i>QRS</i>	120
4.4.2. Анализ сегмента <i>RS-T</i>	121
4.4.3. Анализ зубца <i>T</i>	122
4.4.4. Анализ интервала <i>Q-T</i>	122
4.5. Электрокардиографическое заключение	122
Глава 5. Электрокардиограмма при нарушениях ритма сердца	124
Классификация аритмий сердца	125
5.1. Нарушения автоматизма синоатриального узла (номотопные аритмии)	126
5.1.1. Синусовая тахикардия	127
5.1.2. Синусовая брадикардия	129
5.1.3. Синусовая аритмия	130
5.2. Эктопические (гетеротопные) ритмы, обусловленные преобладанием автоматизма эктопических центров	131
5.2.1. Медленные (замещающие) выскальзывающие ритмы и комплексы	132
5.2.2. Ускоренные эктопические ритмы, или непароксизмальная тахикардия	134

5.2.3. Миграция суправентрикулярного водителя ритма	136
5.3. Эктопические (гетеротопные) ритмы и комплексы, обусловленные патологическим автоматизмом центров II и III порядка, триггерной активностью и механизмом re-entry	138
5.3.1. Экстрасистолия	140
5.3.2. Пароксизмальная тахикардия	152
5.3.3. Трепетание предсердий	164
5.3.4. Фибрилляция (мерцание) предсердий	167
5.3.5. Трепетание и фибрилляция желудочков	170
5.4. Выявление аритмий с помощью длительного мониторирования электрокардиограммы по Холтеру	172
Глава 6. Электрокардиограмма при нарушениях функции проводимости	180
6.1. Синдром слабости синоатриального узла	183
6.2. Синоатриальная блокада II–III степени	187
6.3. Остановка (отказ) синоатриального узла (sinus arrest)	189
6.4. Синдром «брадикардии-тахикардии»	189
6.5. Межпредсердная (внутрипредсердная) блокада	191
6.6. Атриовентрикулярные блокады	192
6.6.1. Атриовентрикулярная блокада I степени	193
6.6.2. Атриовентрикулярная блокада II степени	194
6.6.3. Атриовентрикулярная блокада III степени	197
6.7. Синдром Моргани–Адамса–Стокса	199
6.8. Синдром Фредерика	200
6.9. Электрограмма пучка Гиса при атриовентрикулярных блокадах	201
6.10. Блокады ножек и ветвей пучка Гиса	203
6.10.1. Блокады одной ветви пучка Гиса (однопучковые блокады)	206
6.10.2. Сочетанные блокады двух ветвей пучка Гиса (двухпучковые блокады)	216
6.10.3. Блокада трех ветвей пучка Гиса (трехпучковая блокада)	223
6.11. Синдромы преждевременного возбуждения желудочков	226
6.11.1. Электрокардиограмма при синдроме Вольфа–Паркинсона–Уайта	226
6.11.2. Синдром укороченного интервала $P-Q(R)$	234
Глава 7. Электрокардиограмма при гипертрофии предсердий и желудочков	241
7.1. Гипертрофия левого предсердия	241
7.2. Гипертрофия правого предсердия	244
7.3. Перегрузка предсердий	246
7.4. Гипертрофия левого желудочка	250
7.5. Гипертрофия правого желудочка	255
7.6. Комбинированная гипертрофия обоих желудочков	264
7.7. Перегрузка желудочков	266
Глава 8. Электрокардиограмма при ишемической болезни сердца	275
8.1. Общие сведения	275
8.2. Электрокардиограмма при ишемии, ишемическом повреждении и некрозе сердечной мышцы	277
8.2.1. Ишемия миокарда и ишемическое повреждение	277
8.2.2. Некроз	284
8.3. Электрокардиограмма при остром инфаркте миокарда с подъемом сегмента $RS-T$ в динамике	290

8.3.1. Острейшая стадия инфаркта миокарда	291
8.3.2. Острая стадия инфаркта миокарда	292
8.3.3. Подострая стадия инфаркта миокарда	293
8.3.4. Рубцовая стадия инфаркта миокарда	294
8.4. Изменения электрокардиограммы при инфарктах миокарда с подъемом сегмента <i>RS-T</i> различной локализации	295
8.4.1. Электрокардиограмма при инфарктах миокарда передней стенки левого желудочка	296
8.4.2. Электрокардиограмма при инфарктах миокарда задней стенки левого желудочка	300
8.5. Электрокардиограмма при аневризме сердца	305
8.6. Электрокардиограмма при остром инфаркте миокарда без подъема сегмента <i>RS-T</i>	305
8.7. Электрокардиограмма при нестабильной стенокардии	309
8.8. Электрокардиограмма при стабильной стенокардии напряжения	312
8.9. Электрокардиограмма при хронической ишемической болезни сердца	313
8.9.1. Проба с дозированной физической нагрузкой на велоэргометре	314
8.9.2. Дипиридамоловая проба	320
8.9.3. Длительное мониторирование электрокардиограммы по Холтеру	322
8.9.4. Чреспищеводная электрическая стимуляция сердца	326
Глава 9. Электрокардиограмма при некоторых заболеваниях сердца и синдромах	332
9.1. Электрокардиограмма при приобретенных пороках сердца	332
9.1.1. Электрокардиограмма при стенозе левого атриоventрикулярного отверстия (митральный стеноз)	332
9.1.2. Электрокардиограмма при недостаточности митрального клапана (митральная недостаточность)	334
9.1.3. Электрокардиограмма при сочетанном митральном пороке сердца	336
9.1.4. Электрокардиограмма при сужении устья аорты (аортальный стеноз)	338
9.1.5. Электрокардиограмма при недостаточности клапана аорты (аортальная недостаточность)	338
9.1.6. Электрокардиограмма при недостаточности трехстворчатого клапана (трикуспидальная недостаточность)	340
9.2. Электрокардиограмма при остром легочном сердце	342
9.3. Электрокардиограмма при перикардитах	344
9.4. Электрокардиограмма при миокардитах	346
9.5. Электрокардиограмма при нарушениях электролитного обмена	347
9.5.1. Электрокардиограмма при гипокалиемии	347
9.5.2. Электрокардиограмма при гиперкалиемии	348
9.5.3. Электрокардиограмма при гипокальциемии	349
9.5.4. Электрокардиограмма при гиперкальциемии	349
9.6. Электрокардиограмма при передозировке сердечных гликозидов	349
9.7. Электрокардиограмма при имплантированном электрокардиостимуляторе	351
Литература	360

СОКРАЩЕНИЯ

WPW	Вольфа–Паркинсона–Уайта (синдром)
AB	атриовентрикулярный
ВДСУ	вегетативная дисфункция синоатриального узла
ИБС	ишемическая болезнь сердца
СА	синоатриальный
СССУ	синдром слабости синоатриального узла
ТМПД	трансмембранный потенциал действия
ТМПП	трансмембранный потенциал покоя
ЧПЭС	чреспищеводная электрическая стимуляция сердца
ЧСС	частота сердечных сокращений
ЭДС	электродвижущая сила
ЭКГ	электрокардиография, электрокардиограмма
ЭКС	электрокардиостимулятор
ЭОС	электрическая ось сердца
ЭФИ	электрофизиологическое исследование

ПРЕДИСЛОВИЕ К 14-му ИЗДАНИЮ

Уважаемый коллега!

С момента выхода первого издания данной книги прошло более 35 лет. За это время существенно изменилось оснащение современной кардиологической и терапевтической клиники. Разработаны и внедрены в широкую клиническую практику многие новые высокоинформативные методы инструментального исследования сердца, коренным образом изменившие наши представления о механизмах формирования и прогрессирования патологических процессов в сердце, а также критериях диагностики и оценки результатов лечения. Тем не менее среди многочисленных инструментальных методов исследования до сих пор ведущее место справедливо принадлежит традиционной электрокардиографии (ЭКГ). Несмотря на все свои ограничения, этот метод является незаменимым в повседневной клинической практике, помогая врачу своевременно диагностировать нарушения сердечного ритма и проводимости, инфаркт миокарда и нестабильную стенокардию, эпизоды безболевой ишемии миокарда и другие хронические формы ишемической болезни сердца (ИБС), гипертрофию или электрическую перегрузку желудочков сердца и предсердий, кардиомиопатии, миокардиты и т.п. Следует заметить, что основные принципы анализа традиционной ЭКГ, изложенные в нашем учебном пособии, в частности векторный принцип анализа электрокардиограмм, практически не изменились за это время и полностью применимы к оценке многих современных способов изучения электрической активности сердца – длительного мониторирования ЭКГ по Холтеру, результатов функциональных нагрузочных тестов, автоматизированных систем регистрации и анализа электрокардиограмм, многополюсного поверхностного ЭКГ-картирования сердца и даже внутрисердечного электрофизиологического исследования (ЭФИ). Освоению метода клинической ЭКГ

и посвящена наша книга. Ее отличительной особенностью является то, что она предназначена главным образом для студентов медицинских вузов, впервые приступающих к овладению этим методом и не обладающих опытом и навыками работы с электрокардиограммами. Поэтому мы постарались сохранить такую структуру изложения материала, которая, на наш взгляд, наиболее полно отвечает задачам преподавания электрокардиологии в медицинском вузе. Авторы выражают глубокую признательность всем читателям, приславшим свои отзывы, замечания и предложения, касающиеся содержания и формы учебного пособия, и надеются на такую же активность своих новых корреспондентов после выхода в свет 14-го издания.

ВВЕДЕНИЕ

Среди многочисленных инструментальных методов исследования, которыми должен в совершенстве владеть современный практический врач, ведущее место справедливо принадлежит ЭКГ. Этот метод исследования биоэлектрической активности сердца является сегодня незаменимым в диагностике нарушений ритма и проводимости, гипертрофий желудочков и предсердий, ИБС, инфарктов миокарда и других заболеваний сердца.

Уважаемый коллега, в первых трех главах учебного пособия с современных позиций излагаются теоретические основы ЭКГ, методика и техника регистрации электрокардиограмм, приводится подробное описание нормальной электрокардиограммы. Хотелось бы обратить ваше внимание на то, что при написании этих глав особое значение мы придавали их практической направленности. Все основные теоретические положения, изложенные в этих главах и предлагаемые вам для запоминания, в полном объеме используются в последующих главах учебного пособия при описании конкретных признаков различных ЭКГ-синдромов. Поэтому мы настоятельно рекомендуем не ограничиваться простым чтением этих глав. Постарайтесь хорошенько разобраться во всех теоретических аспектах, выполнить все предлагаемые задания и, наконец, ответить на все контрольные вопросы, приводимые в конце каждой главы. Это, несомненно, будет способствовать более быстрому и надежному формированию основ так называемого электрофизиологического мышления, столь необходимого для чтения нормальных и патологических электрокардиограмм.

Особое внимание следует уделить изучению 4-й главы учебного пособия. Она посвящена подробному описанию методики и техники анализа электрокардиограммы. В главе приведен наиболее оптимальный, на наш взгляд, алгоритм такого анализа. Советуем обязательно

воспользоваться этим алгоритмом при самостоятельной расшифровке многочисленных электрокардиограмм, приведенных в этой и последующих главах пособия в качестве контрольных заданий.

Если вам удастся в совершенстве овладеть общим методом анализа электрокардиограмм, дальнейшее изучение конкретных признаков различных ЭКГ-синдромов, приведенных в последующих главах, не представит для вас больших трудностей. В этих главах описаны изменения ЭКГ при нарушениях ритма и проводимости, при гипертрофии предсердий и желудочков, при остром инфаркте миокарда и стенокардии, а также при некоторых других заболеваниях и синдромах. В этой связи обращаем ваше внимание на то, что в конце почти каждой главы пособия приведены электрокардиограммы для самостоятельной расшифровки с целью закрепления всего пройденного материала. Только выполнив эти задания и ответив на все контрольные вопросы, целесообразно переходить к изучению следующих глав.

Желаем успехов в вашей работе!

БИОЭЛЕКТРИЧЕСКИЕ ОСНОВЫ ЭЛЕКТРОКАРДИОГРАФИИ

1.1. Мембранная теория возникновения биопотенциалов

В основе возникновения электрических явлений в сердце лежит, как известно, проникновение ионов калия (K^+), натрия (Na^+), кальция (Ca^{2+}), хлора (Cl^-) и др. через мембрану мышечной клетки. В электрохимическом отношении клеточная мембрана представляет собой оболочку, обладающую разной проницаемостью для различных ионов. Она как бы разделяет два раствора электролитов, существенно различающихся по своему составу. Внутри клетки, находящейся в невозбужденном состоянии, концентрация K^+ в 30 раз выше, чем во внеклеточной жидкости (рис. 1.1, *a*). Наоборот, во внеклеточной среде примерно в 20 раз выше концентрация Na^+ , в 13 раз выше концентрация Cl^- и в 25 раз – Ca^{2+} по сравнению с внутриклеточной средой. Такие высокие градиенты концентрации ионов по обе стороны мембраны поддерживаются благодаря функционированию в ней ионных насосов, с помощью которых ионы Na^+ , Ca^{2+} и Cl^- выводятся из клетки, а ионы K^+ входят внутрь клетки. Этот процесс осуществляется против концентрационных градиентов этих ионов и требует затраты энергии.

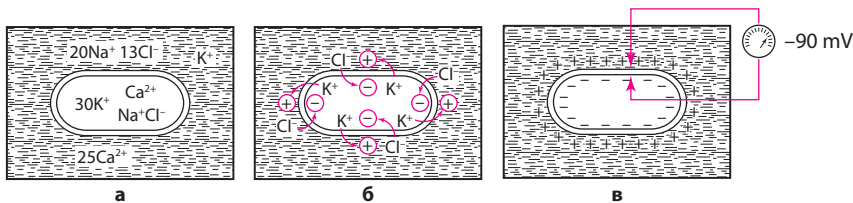


Рис. 1.1. Поляризация клеточной мембраны невозбужденной клетки: *a* – соотношение концентрации ионов Na^+ , K^+ , Cl^- и Ca^{2+} внутри клетки и во внеклеточной жидкости; *б* – перемещение ионов K^+ и Cl^- вследствие концентрационного градиента; *в* – регистрация ТМПП.

В невозбужденной клетке мембрана более проницаема для K^+ и Cl^- . Поэтому ионы K^+ в силу концентрационного градиента стремятся выйти из клетки, перенося свой положительный заряд во внеклеточную среду. Ионы Cl^- , наоборот, входят внутрь клетки, увеличивая тем самым отрицательный заряд внутриклеточной жидкости. Это перемещение ионов и приводит к *поляризации* клеточной мембраны невозбужденной клетки: наружная ее поверхность становится положительной, а внутренняя – отрицательной (рис. 1.1, б). Возникающая таким образом на мембране разность потенциалов препятствует дальнейшему перемещению ионов (K^+ – из клетки и Cl^- – в клетку), и наступает стабильное состояние поляризации мембраны клеток сократительного миокарда в период диастолы. Если мы теперь с помощью микроэлектродов измерим разность потенциалов между наружной и внутренней поверхностью клеточной мембраны, как это показано на рисунке 1.1, в, то зарегистрируем так называемый *трансмембранный потенциал покоя* (ТМПП), имеющий отрицательную величину, в норме составляющую около -90 mV .

При возбуждении клетки резко изменяется проницаемость ее стенки по отношению к ионам различных типов. Это приводит к изменению ионных потоков через клеточную мембрану и, следовательно, к изменению величины самого ТМПП. Кривая изменения трансмембранного потенциала во время возбуждения получила название *трансмембранного потенциала действия* (ТМПД). Различают несколько фаз ТМПД миокардиальной клетки (рис. 1.2).

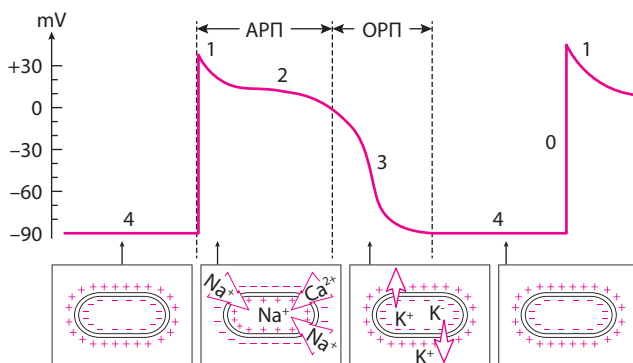


Рис. 1.2. ТМПД. АРП и ОРП – абсолютный и относительный рефрактерные периоды. Объяснение в тексте.

Фаза 0. Во время данной начальной фазы возбуждения – фазы деполяризации – резко увеличивается проницаемость мембраны клетки для ионов Na^+ , которые быстро устремляются внутрь клетки (быстрый натриевый ток). При этом, естественно, меняется заряд мембраны: ее внутренняя поверхность становится положительной, а наружная – отрицательной. Величина ТМПД изменяется от -90 mV до $+20 \text{ mV}$, т.е. происходит реверсия заряда – перезарядка мембраны. Продолжительность этой фазы не превышает 10 мс.

Фаза 1. Как только величина ТМПД достигнет примерно $+20 \text{ mV}$, проницаемость мембраны для Na^+ уменьшается, а для Cl^- увеличивается. Это приводит к возникновению небольшого тока отрицательных ионов Cl^- внутрь клетки, которые частично нейтрализуют избыток положительных ионов Na внутри клетки, что ведет к некоторому падению ТМПД примерно до 0 или ниже. Эта фаза носит название фазы *начальной быстрой реполяризации*.

Фаза 2. В течение этой фазы величина ТМПД поддерживается примерно на одном уровне, что приводит к формированию на кривой ТМПД своеобразного *плато*. Постоянный уровень величины ТМПД поддерживается при этом за счет медленного входящего тока Ca^{2+} и Na^+ , направленного внутрь клетки, и тока K^+ из клетки. Продолжительность этой фазы велика и составляет около 200 мс. В течение фазы 2 мышечная клетка остается в возбужденном состоянии, начало ее характеризуется деполяризацией, окончание – реполяризацией мембраны.

Фаза 3. К началу фазы 3 резко уменьшается проницаемость клеточной мембраны для Na^+ и Ca^{2+} и значительно возрастает проницаемость ее для K^+ . Поэтому вновь начинает преобладать перемещение ионов K^+ наружу из клетки, что приводит к восстановлению прежней поляризации клеточной мембраны, имевшей место в состоянии покоя: наружная ее поверхность вновь оказывается заряженной положительно, а внутренняя – отрицательно. ТМПД достигает величины ТМПП. Эта фаза носит название фазы *конечной быстрой реполяризации*.

Фаза 4. Во время этой фазы ТМПД, называемой фазой диастолы, происходит восстановление исходной концентрации K^+ , Na^+ , Ca^{2+} , Cl^- соответственно внутри и вне клетки благодаря действию « Na^+ – K^+ –насоса». При этом уровень ТМПД мышечных клеток остается на уровне примерно -90 mV .

Клетки проводящей системы сердца и синоатриального (СА) (синусового) узла обладают способностью к спонтанному медленному увеличению ТМПД – уменьшению отрицательного заряда внутренней поверхности мембраны во время фазы 4. Этот процесс получил название *спонтанной диастолической деполяризации* и лежит в основе автоматической активности клеток СА-узла и проводящей системы сердца, т.е. способности к «самопроизвольному» зарождению в них электрического импульса (подробнее см. ниже).

Запомните!

Наружная поверхность клеточной мембраны заряжена:

- 1) положительно – в невозбужденной мышечной клетке, находящейся в состоянии покоя;
- 2) отрицательно – в клетке, находящейся в состоянии возбуждения в фазе 0 и 1 ТМПД (деполяризация и ранняя быстрая реполяризация);
- 3) положительно – в клетке, восстанавливающей свой исходный потенциал (реполяризация клетки).

1.2. Основные функции сердца

Сердце обладает рядом функций, определяющих особенности его работы.

1.2.1. Функция автоматизма

Функция автоматизма заключается в способности сердца вырабатывать электрические импульсы при отсутствии внешних раздражений.

Функцией автоматизма обладают клетки СА-узла и проводящей системы сердца: атриовентрикулярного (АВ) соединения, проводящей системы предсердий и желудочков. Они получили название *клеток водителей ритма* – пейсмейкеров (от *англ.* *pacemaker* – водитель). Сократительный миокард лишен функции автоматизма.

Если в норме ТМПД сократительных мышечных клеток в течение всей диастолической фазы (фазы 4 ТМПД) стабильно поддерживается на одном и том же уровне, равном примерно -90 mV, для волокон водителей ритма (пейсмейкеров) характерно медленное спонтанное уменьшение мембранного потенциала в диастолу, как это показано на рисунке 1.3. Данный процесс носит название *медленной спонтанной диастолической деполяризации* и возникает в результате особых свойств мембраны пейсмейкеров – постепенного самопроизвольного увеличения в диастолу проницаемости

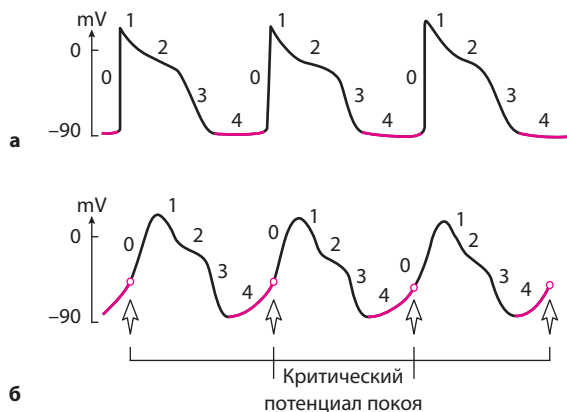


Рис. 1.3. Спонтанная диастолическая деполяризация волокон водителей ритма – пейсмейкеров: а – ТМПД мышечных клеток; б – ТМПП клеток пейсмейкеров. Объяснение в тексте.

мембраны для ионов Ca^{2+} , медленно входящих в клетку. Напомним, что мембраны пейсмейкеров лишены натриевых каналов, функцию которых в данном случае выполняют медленные кальциевые каналы. В результате скопления в клетке все большего количества положительных ионов отрицательный заряд внутренней поверхности клеточной мембраны частично нейтрализуется и разность потенциалов между наружной и внутренней поверхностью мембраны (ТМПП) постепенно уменьшается. Как только ТМПП достигнет критического уровня (примерно -60 mV), проницаемость мембраны для ионов Na^+ резко и быстро возрастает, что приводит к возникновению быстрой лавинообразной деполяризации клетки (фаза 0 ТМПД) – ее возбуждению, которая является импульсом к возбуждению других клеток миокарда.

Понятно, что чем выше скорость спонтанной диастолической деполяризации, тем чаще в клетках водителя ритма возникают электрические импульсы. В норме максимальной скоростью диастолической деполяризации и максимальной автоматической активностью обладают клетки СА-узла, который вырабатывает электрические импульсы с частотой около 60–80 в минуту. Это центр *автоматизма I порядка* (рис. 1.4).

Функцией автоматизма обладают некоторые участки проводящей системы предсердий и АВ-соединение – зона перехода АВ-узла в пучок Гиса (см. рис. 1.4). Эти участки проводящей системы

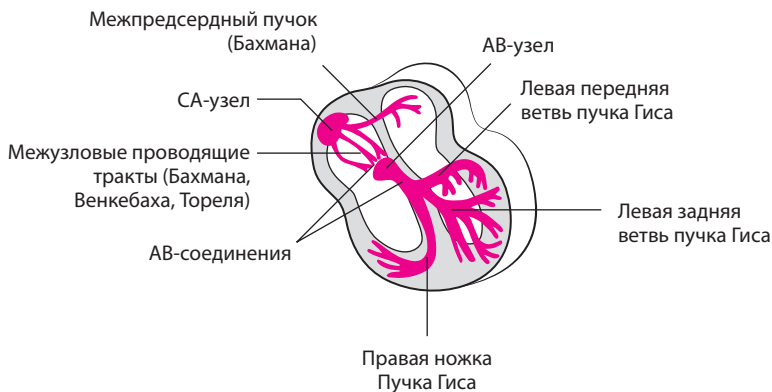


Рис. 1.4. Проводящая система сердца. *Объяснение в тексте.*

сердца, являющиеся центрами *автоматизма II порядка*, могут продуцировать электрические импульсы с частотой 40–60 в минуту. Следует подчеркнуть, что сам АВ-узел, также входящий в состав АВ-соединения, не обладает функцией автоматизма.

Наконец, центрами *автоматизма III порядка*, обладающими самой низкой способностью к автоматизму (25–45 импульсов в минуту), являются нижняя часть пучка Гиса, его ветви и волокна Пуркинье. Однако в норме возбуждение сердца происходит только в результате импульсов, возникающих в волокнах СА-узла, который является единственным нормальным водителем ритма. Дело в том, что в условиях сравнительно частой импульсации СА-узла подавляется автоматизм клеток АВ-соединения, пучка Гиса и волокон Пуркинье. Последние являются только потенциальными, или *латентными, водителями ритма*. При поражениях СА-узла функцию водителя ритма могут взять на себя нижележащие отделы проводящей системы сердца – центры автоматизма II и даже III порядка.

Запомните!

1. Все волокна проводящей системы сердца (кроме средней части АВ-узла) потенциально обладают функцией автоматизма.
2. В норме единственным водителем ритма является СА-узел, который подавляет автоматическую активность остальных (эктопических) водителей ритма сердца.

На функцию СА-узла и других водителей ритма большое влияние оказывает симпатическая и парасимпатическая нервная система:

активация симпатической системы и действие катехоламинов ведут к увеличению автоматизма клеток СА-узла и проводящей системы, а парасимпатической системы – к уменьшению их автоматизма.

1.2.2. Функция проводимости

Функция проводимости – это способность к проведению возбуждения, возникшего в каком-либо участке сердца, к другим отделам сердечной мышцы.

Функцией проводимости обладают как волокна специализированной проводящей системы сердца, так и сократительный миокард, однако в последнем случае скорость проведения электрического импульса значительно меньше.

Следует хорошо усвоить последовательность и особенности распространения возбуждения по различным отделам проводящей системы сердца. В норме волна возбуждения, генерированного в клетках СА-узла, распространяется по короткому проводящему пути на правое предсердие, по трем межузловым трактам – Бахмана, Венкебаха и Тореля – к АВ-узлу и по межпредсердному пучку Бахмана – на левое предсердие (см. рис. 1.4). Возбуждение распространяется по этим проводящим трактам в 2–3 раза быстрее, чем по миокарду предсердий. Общее направление движения волны возбуждения – сверху вниз и несколько влево от области СА-узла к верхней части АВ-узла. Вначале возбуждается правое предсердие, затем присоединяется левое, в конце возбуждается только левое предсердие (рис. 1.5). Скорость распространения возбуждения здесь невелика и составляет в среднем около $30\text{--}80\text{ см}\cdot\text{с}^{-1}$. Время охвата волной возбуждения обоих предсердий не превышает 0,1 с.

Запомните!

1. Направление распространения волны возбуждения по предсердиям – сверху вниз и немного влево.
2. Вначале возбуждается правое, затем правое и левое предсердия, в конце – только левое предсердие.
3. Время охвата возбуждением предсердий не превышает в норме 0,1 с.

В АВ-узле, точнее в АВ-узле и прилегающих к нему участках предсердий и ствола пучка Гиса, которые объединяются термином «АВ-соединение», и особенно в пограничных участках между АВ-узлом и пучком Гиса, происходит значительная задержка волны возбуждения, скорость проведения – не более $2\text{--}5\text{ см}\cdot\text{с}^{-1}$. Задержка

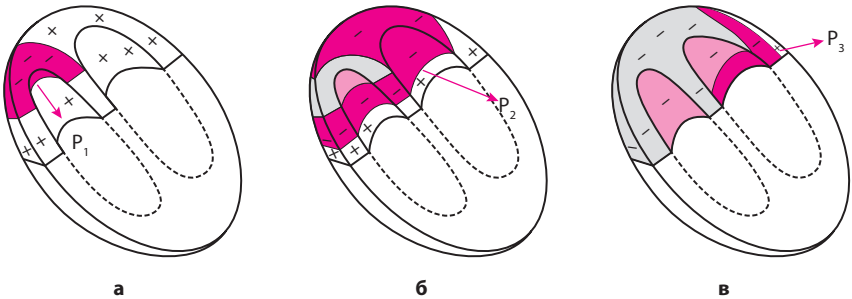


Рис. 1.5. Распространение возбуждения по предсердиям: *а* – начальное возбуждение правого предсердия; *б* – возбуждение правого и левого предсердий; *в* – конечное возбуждение левого предсердия. Красным цветом показаны возбужденные (более светлые) и возбуждающиеся в настоящий момент (более темные) участки. P_1, P_2, P_3 – моментные векторы деполяризации предсердий.

возбуждения в АВ-соединении способствует тому, что желудочки начинают возбуждаться только после окончания полноценного сокращения предсердий.

Малая скорость проведения электрического импульса в АВ-соединении обуславливает и другую особенность его функционирования: АВ-соединение может «пропустить» из предсердий в желудочки не более 180–220 импульсов в минуту. Поэтому при учащении сердечного ритма более 180–220 ударов в минуту некоторые импульсы из предсердий не достигают желудочков, наступает так называемая *АВ-блокада проведения*. В этом отношении АВ-соединение является одним из самых уязвимых отделов проводящей системы сердца.

Запомните!

1. В АВ-соединении происходит физиологическая задержка волны возбуждения, определяющая нормальную временную последовательность возбуждения предсердий и желудочков.
2. При учащении сердечных импульсов, исходящих из СА-узла или предсердий, более 180–220 в минуту даже у здорового человека может наступить частичная АВ-блокада проведения электрического импульса от предсердий к желудочкам.

От АВ-соединения волна возбуждения передается на хорошо развитую внутрижелудочковую проводящую систему, состоящую из предсердно-желудочкового пучка (пучка Гиса), основных ветвей (ножек) пучка Гиса и волокон Пуркинье. В норме скорость проведения по пучку Гиса и его ветвям составляет $100\text{--}150\text{ см}\cdot\text{с}^{-1}$,

а по волокнам Пуркинье – $300\text{--}400\text{ см}\cdot\text{с}^{-1}$. Большая скорость проведения электрического импульса по проводящей системе желудочков способствует почти одновременному охвату желудочков волной возбуждения и наиболее оптимальному и эффективному выбросу крови в аорту и легочную артерию. В норме общая продолжительность деполяризации желудочков колеблется от $0,08$ до $0,10$ с.

Для правильного понимания генеза различных зубцов ЭКГ необходимо хорошо знать нормальную последовательность охвата возбуждением (деполяризацией) миокарда желудочков. Поскольку волокна Пуркинье преимущественно располагаются в субэндокардиальных отделах желудочков, именно эти отделы возбуждаются первыми, и отсюда волна деполяризации распространяется к субэпикардиальным участкам сердечной мышцы (рис. 1.6). Процесс возбуждения желудочков начинается с деполяризации левой части межжелудочковой перегородки в средней ее трети (рис. 1.6, а). Фронт возбуждения при этом движется слева направо и быстро охватывает среднюю и нижнюю части *межжелудочковой перегородки*. Почти одновременно происходит возбуждение апикальной (верхушечной) области, передней, задней и боковой стенок правого, а затем и левого желудочка. Здесь возбуждение распространяется от эндокарда к эпикарду, и волна деполяризации преимущественно ориентирована сверху вниз и вначале направо, а затем начинает отклоняться влево.

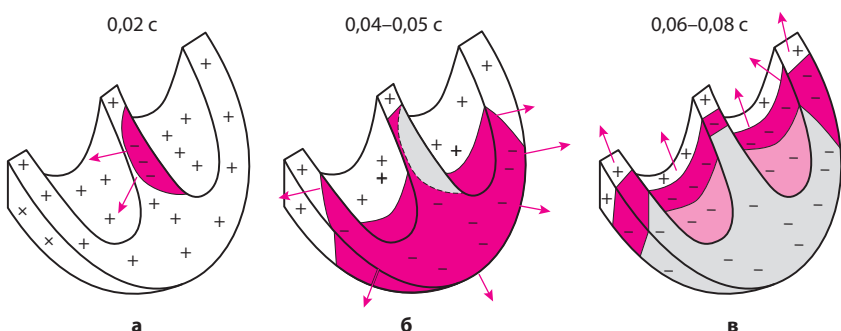


Рис. 1.6. Распространение возбуждения по сократительному миокарду желудочков: а – возбуждение (деполяризация) межжелудочковой перегородки ($0,02$ с); б – деполяризация верхушек, передней, задней и боковой стенок желудочков ($0,04\text{--}0,05$ с); в – деполяризация базальных отделов левого и правого желудочков и межжелудочковой перегородки ($0,06\text{--}0,08$ с). Цветовые обозначения те же, что и на рисунке 1.5.

ЭЛЕКТРОКАРДИОГРАММА ПРИ НЕКОТОРЫХ ЗАБОЛЕВАНИЯХ СЕРДЦА И СИНДРОМАХ

В этой главе мы рассмотрим ЭКГ-изменения, наблюдающиеся при некоторых патологических состояниях – заболеваниях и синдромах.

9.1. Электрокардиограмма при приобретенных пороках сердца

Изменения ЭКГ при приобретенных пороках сердца заключаются в появлении соответствующих признаков гипертрофии миокарда желудочков и предсердий, а также нарушений ритма и проводимости. Поэтому прежде чем переходить к изучению данного раздела, советуем вам еще раз вспомнить основные ЭКГ-критерии диагностики этих нарушений, изложенные в главах 5–7.

Рассмотрим типичные изменения ЭКГ при наиболее часто встречающихся приобретенных пороках сердца.

9.1.1. Электрокардиограмма при стенозе левого атриовентрикулярного отверстия (митральный стеноз)

При стенозе левого АВ-отверстия, как вы хорошо знаете, развивается *гипертрофия и дилатация левого предсердия и правого желудочка* (рис. 9.1, а). При сохраненном синусовом ритме (рис. 9.1, б) на ЭКГ можно заметить небольшое увеличение амплитуды и продолжительности зубцов *P* в отведениях I, aVL, V₅₋₆ и их раздвоение (P-mitrale).

В отведении V₁ регистрируется увеличение амплитуды и продолжительности второй отрицательной фазы (левопредсердной) зубца *P*. Гипертрофия правого желудочка выражается в отклонении ЭОС вправо, увеличении амплитуды зубцов *R* в правых грудных

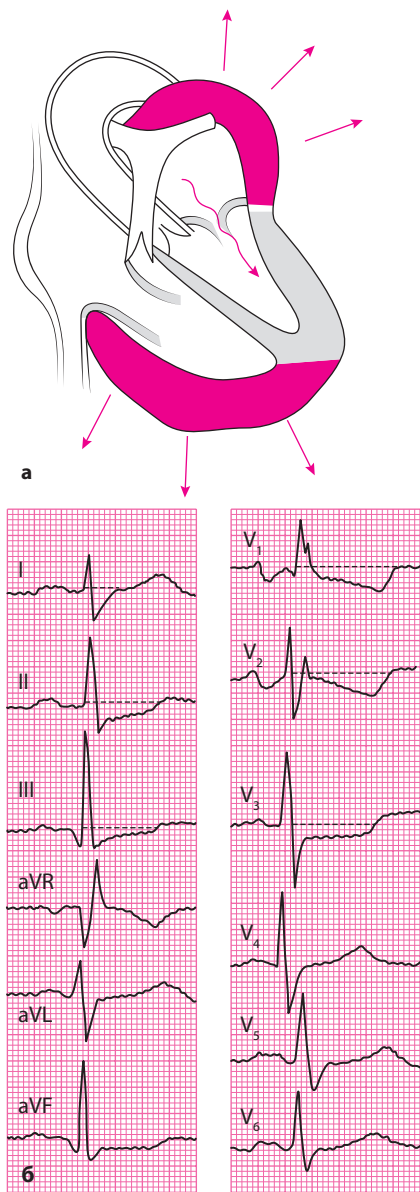


Рис. 9.1. ЭКГ при стенозе левого АВ-отверстия (митральном стенозе): а – схема изменения внутрисердечной гемодинамики; б – ЭКГ.

отведениях ($V_{1,2}$) и амплитуды S в левых грудных отведениях ($V_{5,6}$), а также в появлении в отведении V_1 комплекса QRS типа rSR' или QR .

Наблюдается также увеличение длительности интервала внутреннего отклонения в отведении V_1 более $0,03$ с.

Часто на ЭКГ присутствуют признаки поворота сердца вокруг продольной оси по часовой стрелке в виде смещения влево переходной зоны и появления в отведениях V_{5-6} комплекса QRS типа RS .

При выраженной гипертрофии правого желудочка и его систолической перегрузке наблюдается смещение сегмента $RS-T$ вниз и появление двухфазных ($- +$) или отрицательных зубцов T в отведениях III, aVF, V_{1-2} .

Если у больных с митральным стенозом развивается мерцательная аритмия, на ЭКГ регистрируется неправильный ритм, отсутствует зубец P и выявляются частые нерегулярные волны мерцания предсердий, амплитуда которых обычно превышает $0,5-1,0$ мм (*крупноволнистая форма фибрилляции предсердий*), сохраняются также ЭКГ-признаки гипертрофии правого желудочка.

ЛИТЕРАТУРА

- Габриэль Хан М.* Быстрый анализ ЭКГ. – М.: Бином, 2009.
- Гольдбергер А.Л.* Клиническая электрокардиография. Наглядный подход. – М.: ГЭОТАР-медиа, 2009.
- Де Луна А.Б.* Руководство по клинической электрокардиографии. – М.: Медицина, 1993.
- Доцицин В.Л.* Руководство по практической электрокардиографии. – М.: Медицина, 2013.
- Кушаковский М.С., Журавлева Н.Б.* Аритмии и блокады сердца: Атлас электрокардиограмм. – Л.: Медицина, 1981.
- Кушаковский М.С.* Аритмии сердца. – СПб.: Гиппократ, 1992.
- Орлов В.Н.* Руководство по электрокардиографии. – М.: МИА, 1997.
- Ройтберг Г.Е., Струтынский А.В.* Внутренние болезни. Сердечно-сосудистая система. – М.: МЕДпресс-информ, 2012.
- Ройтберг Г.Е., Струтынский А.В.* Внутренние болезни. Лабораторная и инструментальная диагностика. – М.: МЕДпресс-информ, 2011.
- Руководство по нарушениям ритма сердца / Под ред. Е.И.Чазова, С.П.Голицына. – М.: ГЭОТАР-медиа, 2010.
- Со К.-С.* Клиническая интерпретация ЭКГ. Введение в электрокардиографию. – М.: МЕДпресс-информ, 2015.
- Струтынский А.В.* Тахиаритмии и брадиаритмии. Диагностика и лечение. – М.: МЕДпресс-информ, 2013.
- Струтынский А.В.* Электрокардиография. Анализ и интерпретация. – М.: МЕДпресс-информ, 2014.
- Хамм К.В., Виллемс Ш.* Электрокардиография: карманный справочник. – М.: ГЭОТАР-медиа, 2010.
- Циммерман Ф.* Клиническая электрокардиография. – М.: МЕДпресс-информ, 2015.
- Чернов А.З., Кечкер М.И.* Электрокардиографический атлас. – М.: Медицина, 1979.