

## СОДЕРЖАНИЕ

Предисловие	4
Список сокращений и условных обозначений	5
Введение	6
Строение ногтя	8
Общие принципы диагностики заболеваний ногтей	11
Боль в ноге	14
Симптомы поражения ногтей	17
Изменения формы ногтя	17
Изменения поверхности ногтя	26
Увеличение толщины ногтя	35
Истончение ногтевых пластин	43
Изменения ногтевого ложа и матрикса	44
Изменения цвета ногтя	52
Изменения ногтевых валиков	69
Неинфекционные дерматологические заболевания, наиболее часто вызывающие поражение ногтей	79
Красный плоский лишай ногтей	79
Псориаз ногтей	86
Ониходистрофии при спонгиозных дерматозах	104
Ониходистрофии при красном отрубевидном волосяном лишае Девержи	110
Ониходистрофии при гнездной алопеции	113
Инфекционные заболевания ногтей	118
Онихомикозы	118
Синдром «зеленого ногтя»	139
Изменения ногтей при системных заболеваниях	144
Изменения ногтей, обусловленные приемом лекарственных препаратов	148
Поражения ногтей, вызванные физическими и химическими факторами (ониходистрофии)	152
Уход за ногтями	161
Косметические процедуры	163
Заключение	166
Список литературы	167

# Строение ногтя

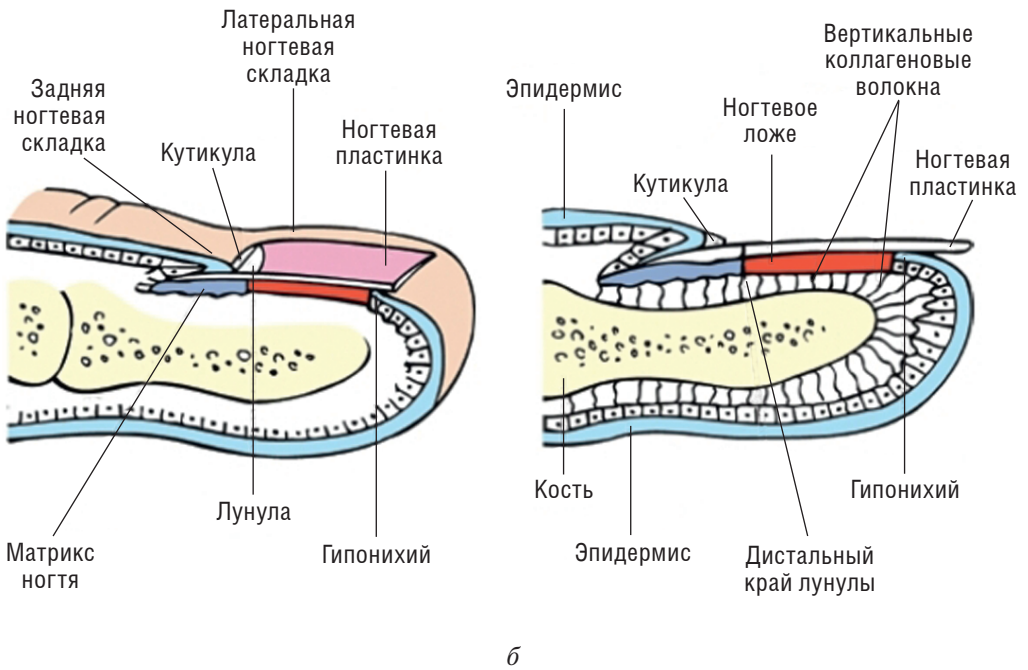
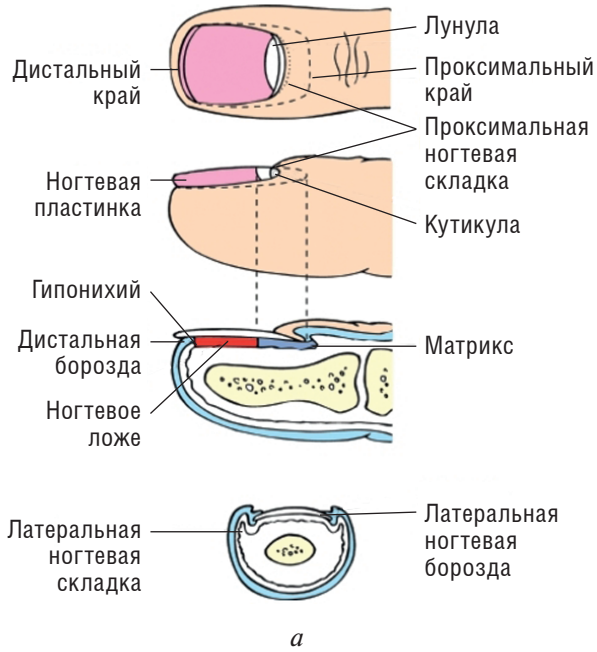
---

Ноготь состоит из ногтевой пластины, лежащей на ногтевом ложе, которое ограничивают кожные валики [боковые и проксимальный (задний)]. Между боковыми валиками и ногтевой пластиной находятся боковые каналы (синусы). Между проксимальным ногтевым валиком и ногтем располагается эпонихий — тонкая кожная складка, плотно охватывающая ногтевую пластину сверху. Эпонихий выполняет защитную функцию, предохраняя корень ногтя от проникновения инфекции. Ноготь представляет собой слегка выпуклую, гладкую, бесцветную, почти прозрачную компактную роговую пластинку, которая кажется розовой из-за просвечивающих через нее кровеносных сосудов ногтевого ложа (рис. 1).

Ногтевая пластина условно делится на корень, тело и свободный край. Корень ногтя расположен под проксимальным валиком. С противоположного конца ноготь заканчивается свободным краем, который несколько выступает за край ногтевого ложа. Между свободным краем и ногтевым ложем находится гипонихиум, предохраняющий от проникновения инфекции и инородных тел. При некоторых заболеваниях гипонихиум является источником подногтевого гиперкератоза. Ногтевое ложе состоит из дермы, прикрепленной связочным аппаратом к кости, и эпидермиса.

Рост ногтя осуществляется за счет матрикса — «зародышевой матрицы». Зона матрикса начинается вблизи сустава ногтевой фаланги и представлена базальным клеточным слоем и несколькими рядами (2–3) круглых и овальных клеток — онихобластов. Дистальная часть матрикса образует более глубокие слои ногтевой пластины, тогда как проксимальная часть — поверхностные. Именно поэтому поражение проксимальной части матрикса сопровождается изменениями на поверхности ногтевой пластины (точечные углубления), тогда как при поражении дистальной части матрикса наблюдаются более глубокие изменения (возникают поперечные или продольные борозды, изменяются форма ногтевой пластинки, ее толщина). Ширина и толщина ногтевой пластины определяются размерами матрикса. Чем он длиннее, тем толще и плотнее ногтевая пластина. Видимая часть матрикса представлена лунулой — серповидным белым основанием у ногтя.

У млекопитающих скорость роста ногтей связана с длиной ногтевых фаланг. У человека ногти указательных и больших пальцев растут быстрее, чем остальные. На руках ногти растут приблизительно в 3 раза быстрее, чем на ногах. Полное обновление ногтевых пластин на руках происходит за 6–8 мес,



**Рис. 1.** Строение ногтя: *a* — соответствие наружных и внутренних анатомических структур; *б* — продольный срез пальца

на ногах — за 12–15 мес. Темпы роста ногтей зависят от возраста, пола, времени года, особенностей питания и наследственных факторов.

По своему составу ногти схожи с копытами и рогами у животных. Основное вещество ногтя — кератин. Он обеспечивает плотность ногтевой пластины, а межклеточная жидкость придает ногтю упругость. Сочетание прочности и упругости создает картину идеальной ногтевой пластины. К нарушению равновесия могут привести длительное воздействие воды, растворителей (жидкость для снятия лака), ношение гель-лака и т.д.

В состав ногтя входят следующие химические элементы: 62% — кератин; 15–16% — вода; 15–16% — жиры; 5–6% — сера. В ногте содержится небольшое количество микроэлементов (кальция, азота, фосфора, кремния, магния, железа, бария, марганца, цинка).

# Общие принципы диагностики заболеваний ногтей

---

Диагностика поражений ногтей начинается со сбора жалоб и изучения анамнеза. Жалобы, возникающие при заболеваниях ногтей, самые разнообразные, однако наиболее часто пациентов беспокоят боль в ногте (или тканях, его окружающих) и изменение его внешнего вида (изменения формы ногтя, его поверхности, толщины, цвета, отслойка или расслоение, а также изменения ногтевых валиков). На жалобах, связанных с болевыми ощущениями, мы подробно остановимся в следующем разделе. При выяснении жалоб, касающихся изменения внешнего вида ногтя, важно установить срок и скорость их возникновения, взаимосвязь с воздействием внешних факторов (маникюр, травмирование при ходьбе или игре в футбол, длительное ношение покрытий, частый контакт с бытовой химией и т.д.). Желательно выяснить сопутствующие заболевания, такие как железодефицитная анемия, диффузные болезни соединительной ткани (красная волчанка, склеродермия, дерматомиозит), нарушения периферического кровообращения, онкологические заболевания, ортопедические проблемы. Необходимо также уточнить наличие заболеваний ногтей у членов семьи: грибковых поражений (онихомикозов), псориаза, экземы (атопического дерматита), врожденных аномалий ногтевых пластинок. После этого приступают к осмотру измененного ногтя, оценивая его форму, поверхность, толщину, цвет, ногтевое ложе и околоногтевые валики. Подробную характеристику вероятных изменений ногтевых пластинок (симптомы поражения ногтей) мы подробно рассмотрим в последующих разделах книги. По этому же самому алгоритму осматривают неизмененные ногтевые пластинки на пальцах кистей и стоп. Желательно также осмотреть кожу конечностей, а нередко и весь кожный покров, если требуется исключить дерматологические заболевания.

При осмотре ногтевых пластинок нередко прибегают к **дерматоскопии ногтя (онихоскопии)**, позволяющей в ряде случаев уточнить диагноз. Дерматоскопия является основным неинвазивным методом диагностики пигментных поражений ногтевых пластин (табл. 1).

Дерматоскопия дистального края ногтевой пластины позволяет выяснить, из какой части матрицы (проксимальной или дистальной) возникает пигментация. При образовании пигментации из проксимальной части матрицы пигментные изменения присутствуют в верхней части ногтевой пластины,

**Таблица 1.** Дерматоскопические признаки, позволяющие провести дифференциальную диагностику меланоцитарной активности, меланонихии и подногтевой меланомы

Меланоцитарная активность	Доброкачественная меланоцитарная гиперплазия (меланонихия)	Злокачественная меланоцитарная гиперплазия (подногтевая меланома)
Серый фон	Регулярные коричневые параллельные линии с четкими границами	Нерегулярные линии от коричневого до черного цвета с потерей параллелизма и нечеткими границами

а при образовании в дистальной части — в нижней. Дерматоскопия гипонихиума позволяет подтвердить диагноз псориаза.

Другим неинвазивным методом диагностики поражения ногтей является **капилляроскопия**. Она позволяет оценить изменения сосудов околоногтевых валиков и показана при таких заболеваниях, как системная красная волчанка, системная склеродермия, дерматомиозит.

В ряде случаев при исследовании ногтевых пластинок бывает полезно **просвечивание (трансиллюминация)** ногтя с помощью мощного источника света (ручного фонарика), помещенного напротив мягких тканей ногтевой фаланги пальца. В темной комнате сфокусированный луч света направляется под сгибаемую поверхность кончика пальца, что позволяет оценить изменения поверхности ногтя, его толщину, наличие онихолизиса, а также заподозрить присутствие опухолей.

**Исследование в лучах лампы Вуда** также иногда бывает полезно, например, для выявления изменения цвета лукул после терапии тетрациклинами, обнаруживая их желтую флюоресценцию.

**Биопсия** ногтевой пластинки с ее последующим гистологическим исследованием показана для постановки диагноза подногтевой меланомы, реже — псориаза ногтей, красного плоского лишая (КПЛ) и опухолей ногтевого ложа. Биопсию проводят под местной анестезией. Типы биопсии ногтевой пластины в зависимости от зоны поражения ногтя:

- панч-биопсия ногтевого ложа (максимальный диаметр — 3 мм);
- панч-биопсия матрицы ногтя (максимальный диаметр — 3 мм);
- продольная биопсия ногтевой пластины (в блок биоптата будут входить задний ногтевой валик, матрица, ногтевое ложе, ногтевая пластина и гипонихиум).

**Микологическое исследование** позволяет провести дифференциальную диагностику микотического поражения ногтей (онихомикоза) с ониходистрофией. Лабораторная диагностика онихомикоза складывается из двух этапов:

- микроскопического исследования патологического материала из очагов поражения ногтей;
- культурального исследования.

Обязательным этапом диагностики является **микроскопия**. Материалом для микроскопической диагностики служат ногтевые чешуйки. Грибы исследу-

дуют в неокрашенных препаратах, предварительно растворив роговое вещество ногтей в 20% растворе гидроксида калия (КОН). Перед исследованием ногти обрабатывают 70% этиловым спиртом для удаления возможных остатков крема или мази. Ногтевые чешуйки соскабливают скальпелем, чаще из зоны подногтевого гиперкератоза. Размельченный материал помещают на середину предметного стекла, после чего на него наносят каплю 20% раствора КОН и слегка подогревают над пламенем спиртовки до получения белесоватого ободка по краю капли, затем накрывают покровным стеклом и оставляют на 30–40 мин для просветления. При онихомикозе обнаруживаются элементы гриба в виде септированного мицелия, напоминающего карту рек. При кандидозном поражении в ногтевых чешуйках имеются скопления почкующихся дрожжевых клеток различных размеров и псевдомицелий.

Вид гриба можно установить только при **культуральном исследовании**, для этого исследуемый материал измельчают и засевают на скошенный агар в пробирках на глубину 1–2 см в 2–3 точки. Выросшие культуры в дальнейшем микроскопируют и проводят окончательную идентификацию возбудителя.

**Рентгенологическое исследование** дистальных фаланг позволяет выявить опухоли ногтевого ложа и подногтевой экзостоз.

# Боль в ноге

Боль — распространенный симптом при многих заболеваниях ногтевого аппарата (ногтя и околоногтевых тканей), который указывает на воспаление, травму или опухоль (табл. 2–6). Топическая локализация и характер боли, как спонтанной, так и индуцированной (при пальпации или ходьбе), помогает поставить точный диагноз. Наиболее распространенными причинами болей в ноге являются травма, опухоль или инфекция.

**Таблица 2.** Характер боли в ногтевом аппарате при инфекционных заболеваниях

Инфекционное заболевание	Характер боли
Онихомикоз	При гипертрофической форме с выраженным подногтевым гиперкератозом боль при ношении обуви от вертикального давления
Острая паронихия	Умеренная боль, усиление болезненности при надавливании
Хроническая паронихия	Умеренная боль
Панариций (околоногтевой или подногтевой)	Пульсирующая, интенсивная боль
Эризипеллоид	Слабая или умеренная боль
Герпетический панариций (вызванный вирусом простого герпеса)	Интенсивная боль
Глубокая гнойная инфекция	Пульсирующая, интенсивная боль
Терминальный остит	Интенсивная боль
Вирусные бородавки	Боль от давления, иногда выраженная

**Таблица 3.** Характер боли в ногтевом аппарате при инородном теле

Состояние, вызванное инородным телом	Характер боли
Заноза	Переменная боль, чувство инородного тела
Эктопический ноготь	Зависит от локализации. Если на подошве — боль при ходьбе от давления
Врожденная гипертрофия бокового валика	Боль из-за вросшего ногтя



Окончание табл. 3

Состояние, вызванное инородным телом	Характер боли
Онихокриптоз	Локальная боль в начале, усиление при присоединении инфекции и распространения воспаления
Подногтевая мозоль	Умеренная боль, при надавливании усиливается

Таблица 4. Характер боли в ногтевом аппарате при травме

Состояние, вызванное травмой ногтя	Характер боли
Подногтевая гематома	Умеренная боль, усиливается при надавливании
Ожог ногтевой пластины	Жгучая боль разной интенсивности

Таблица 5. Характер боли в ногтевом аппарате при опухолях

Состояние, вызванное опухолью	Характер боли
Гломангиома	Пульсирующая интенсивная боль, иррадирующая вверх к плечу, усиливается при давлении, от холода
Артериовенозная мальформация	Болезненный гиперкератотический узелок с трещинами, боль стихает после склерозирующей терапии
Кератоакантома	Быстро растущая опухоль с медленно усиливающейся болью из-за эрозии кости и объемного роста
Остеоид-остеома	Ноющая боль, нерегулярные ночные приступы боли, эффект от применения ацетилсалициловой кислоты (Аспирина*)
Экзостоз	Боль при давлении
Миксоидная псевдокиста	Болезненность связана в дегенеративным остеоартритом дистального межфалангового сустава
Энхондрома	Тупая боль
Аневризматическая киста кости	Болезненная внутрикостная артериовенозная фистула с быстрым ростом, бульбозным расширением кончиков пальцев у молодых
Эпидермоидная киста	Болезненность при надавливании
Фибромы	Редко болезненны
Меланома	Локальная боль в начале, усиление при присоединении инфекции и распространении воспаления

Состояние, вызванное опухолью	Характер боли
Подногтевая бородавка	Усиление боли при надавливании
Лейомиома	Болезненность при давлении и холоде
Посттравматическая неврома	Спонтанная боль при давлении и касании
Варикозная ангиома	Умеренная боль
Саркома фаланг	Болезненность из-за расширения дистальных фаланг
Светлоклеточная сириногофиброаденома	Перебегающая боль

Таблица 6. Опухоли без признаков воспаления

Диагноз	Признаки	Симптомы
Вирусные бородавки	Плоские узелки телесного цвета с гиперкератозом и трещинами	Боль при подногтевой локализации высыпаний или при наличии трещин
Подногтевой экзостоз	Папула каменной плотности, которая поднимает ноготь	Боль появляется при увеличении экзостоза
Миксоидная псевдокиста	На заднем ногтевом валике — куполообразное, эластичное кистозное образование цвета нормальной кожи	Болевые ощущения отсутствуют
Синовиома	Неравномерная твердая опухоль на дорсальной поверхности дистальной фаланги. Когда опухоль находится на ладонной поверхности — диффузная припухлость кончика пальца, иногда ложный симптом барабанных палочек	Болевые ощущения отсутствуют

# Симптомы поражения ногтей

---

## ИЗМЕНЕНИЯ ФОРМЫ НОГТЯ

**Ногти Гиппократа.** Характеризуются гипертрофией мягких тканей ногтевых фаланг пальцев по типу барабанных палочек, а ногти — деформацией по типу часовых стекол. Этот симптом был впервые описан Гиппократом в V столетии до н.э. у больных с эмпиемой плевры. Морфологические изменения включают увеличение поперечной и продольной кривизны ногтевых пластин и гипертрофию соединительной ткани между ногтем и подлежащей костью ногтевой фаланги. Ногтевые фаланги приобретают сходство с барабанными палочками, а ногти — с часовыми стеклами. Кривизна измененных ногтевых пластинок может варьировать, и деформация ногтей может быть веретенообразной, напоминать птичий клюв или часовое стекло. Поражаются наиболее часто пальцы кистей, реже — кистей и стоп (рис. 2).

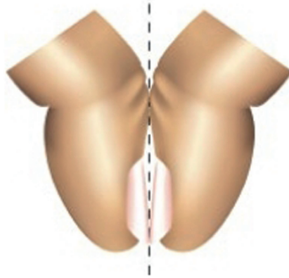
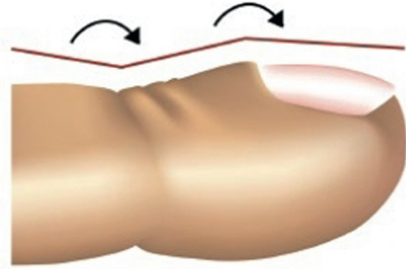
Причины таких изменений остаются неизвестными. Такая форма ногтей у некоторых здоровых людей может наследоваться аутосомно-доминантно. Существует предположение, что гиперплазия мягких тканей возникает вследствие скопления в ногтевом ложе мегакариоцитов и тромбоцитов, продуцирующих тромбоцитарные факторы роста. Другие теории объясняют это тканевой гипоксией, запускающей процесс формирования артериовенозных анастомозов в ногтевых фалангах. Фоновые заболевания, провоцирующие данные изменения ногтевых пластинок и ногтевых фаланг, представлены в табл. 7.

Диагностика основана на следующих признаках.

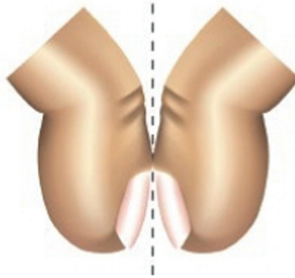
- Увеличение кривизны ногтевой пластинки (угол Курта  $<180^\circ$ , угол Ловибонда  $>180^\circ$ ).
- Выявление симптома Шамрота, при котором исчезает щель между ногтями, если прислонить друг к другу тыльные поверхности ногтевых фаланг пальцев на разных руках.
- Увеличение соотношения между толщиной ногтевой фаланги в районе кутикулы и над межфаланговым суставом. При нормальном состоянии ногтей и суставов оно должно быть около 0,895. У пациента с ногтями Гиппократа соотношение составляет 1,0 и выше.
- Ногтевая пластина пружинит при пальпации — погружается в мягкую ткань ногтевой фаланги, а после снятия нагрузки (пальца врача) возвращается назад.

Угол Курта  
Норма  $>180^\circ$   
Ногти Гиппократа  $<180^\circ$

Угол Ловибонда  
Норма  $<160^\circ$   
Ногти Гиппократа  $>180^\circ$



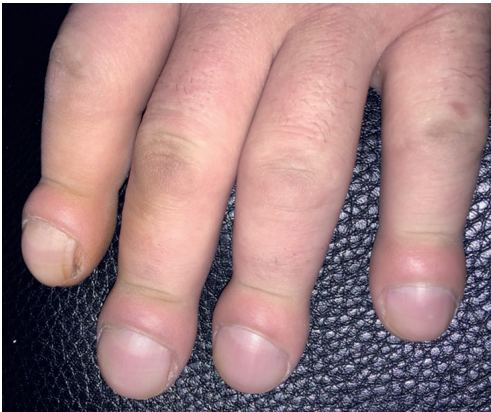Отрицательный симптом  
Шамрота



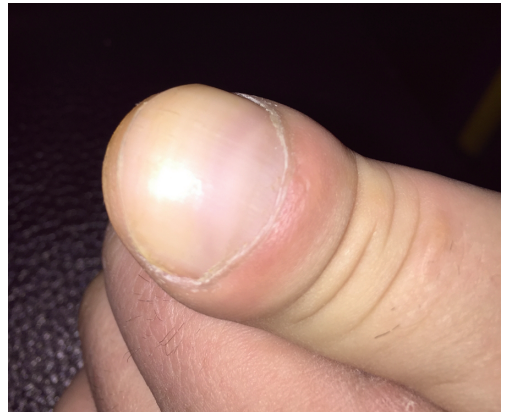Положительный симптом  
Шамрота

Симптом Шамрота

*a*



*б*



*в*

**Рис. 2.** Ногти Гиппократа: *a* — диагностические критерии; *б, в* — деформация ногтей по типу часовых стекол и барабанных палочек