

ОГЛАВЛЕНИЕ

Предисловие	5
Введение	6
Глава 1. Хирургическая анатомия и физиология пищеводно-желудочного перехода при грыжах пищеводного отверстия диафрагмы	10
Глава 2. Диагностика грыж пищеводного отверстия диафрагмы и рефлюкс- эзофажита	26
2.1. Клинические проявления	26
2.2. Инструментальные методы обследования больных	32
2.2.1. Рентгенологическая диагностика	33
2.2.2. Эндоскопические проявления гастроэзофагеальной рефлюксной болезни	38
2.2.3. Манометрия пищевода	42
2.2.4. Внутрипищеводная pH-метрия	43
2.2.5. Функциональные провокационные пробы для выявления рефлюкс-эзофажита	50
2.2.6. Сцинтиграфия пищевода	51
Глава 3. Лечение грыж пищеводного отверстия диафрагмы и рефлюкс- эзофажита	52
3.1. Медикаментозная терапия	52
3.2. Хирургическое лечение	59
3.2.1. Основные принципы и методы хирургического лечения грыж пищеводного отверстия диафрагмы и рефлюкс-эзофажита	66
3.2.2. Оперативные вмешательства с использованием минимальноинвазивных технологий	74
3.3. Алгоритм обследования и лечение больных грыжей пищеводного отверстия диафрагмы и рефлюкс-эзофажитом	78
Глава 4. Техника лапароскопических оперативных вмешательств на пищеводно-желудочном переходе, предупреждение и коррекция интраоперационных осложнений	84
4.1. Общие положения	84
4.2. Варианты мобилизации пищеводно-желудочного перехода	88
4.3. Фундопликация по Nissen	96
4.4. Фундопликация по Nissen-Rosetti	98
4.5. Фундопликация по Toupet	98
4.6. Фундопликация по Dor	100
4.7. Сочетанные лапароскопические оперативные вмешательства при грыжах пищеводного отверстия диафрагмы	101
4.8. Интраоперационные осложнения и их коррекция	109

Глава 5. Особенности ведения больных в послеоперационном периоде.....	117
Глава 6. Результаты антирефлюксных операций	120
6.1. Сравнительная оценка фундопликаций по Nissen, выполненных открытым и лапароскопическим способами	120
6.2. Результаты лапароскопических фундопликаций по Nissen и Toupet	127
6.3. Сравнительная оценка различных методик лапароскопических фундопликаций в отдаленном послеоперационном периоде	132
Глава 7. Экспериментальное исследование – сравнительная оценка барьерной функции фундопликаций по Nissen и Toupet	139
Глава 8. Выбор метода оперативного лечения больных грыжей пищеводного отверстия диафрагмы и рефлюкс-эзофагит	147
Заключение	156
Список литературы	157

ГЛАВА 4.

ТЕХНИКА ЛАПАРОСКОПИЧЕСКИХ ОПЕРАТИВНЫХ ВМЕШАТЕЛЬСТВ НА ПИЩЕВОДНО-ЖЕЛУДОЧНОМ ПЕРЕХОДЕ, ПРЕДУПРЕЖДЕНИЕ И КОРРЕКЦИЯ ИНТРАОПЕРАЦИОННЫХ ОСЛОЖНЕНИЙ

4.1. Общие положения

Положение больного на столе, места введения троакаров, расположение операционной бригады и монитора должны максимально обеспечивать комфортные условия для работы хирурга, качественную визуализацию операционного поля и возможность проведения необходимых манипуляций в зоне вмешательства. Естественно, что на выше перечисленные установки оказывает влияние состояние конкретного пациента (вес, характер заболевания, наличие послеоперационных рубцов на брюшной стенке и т.д.), привычки оператора и особенности хирургической школы.

Лапароскопические оперативные вмешательства по поводу грыжи пищеводного отверстия диафрагмы мы обязательно проводим под интубационным наркозом с применением миорелаксантов.

В нашей клинике используется следующее положение больного на операционном столе: пациент лежит на спине, с разведенными и полусогнутыми в коленных суставах ногами (рис. 19 и рис. 20). Головной конец стола приподнимаем до 30–40 градусов. Отведенную левую руку помещаем на подставку, правую закрепляем вдоль туловища. Пассивный электрод подкладываем под ягодицы, обеспечивая максимальную площадь соприкосновения его с кожей пациента. Следует обратить внимание на недопустимость соприкосновения кожи больного и металлических частей операционного стола, особенно правой руки и бо-

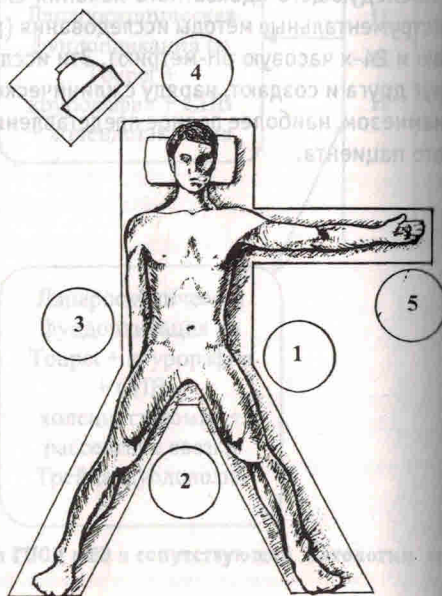


Рис. 19. Положение больного на операционном столе и расположение операционной бригады:

1 – хирург, 2 – 1-й ассистент (оператор), 3 – 2-й ассистент, 4 – анестезиолог, 5 – операционная сестра

вых поверхностей бедер, так как это может привести к возникновению глубоких термических ожогов. Высота операционного стола определяется ростом хирурга и должна обеспечивать его работу без физического напряжения в области плечевого пояса. Спина должна быть прямой, а плечи опущенными. Следует отметить, что за счет изменения положения стола на 30 градусов после введения троакаров брюшная стенка дополнительно опускается на 15–20 см.

Располагается операционная бригада следующим образом: хирург стоит у левой ноги пациента, 1-й ассистент – между ног, 2-й ассистент – справа от больного, эндоскопическая стойка с оборудованием – у его правого плеча (рис. 19). Анестезиолог и наркозно-дыхательная аппаратура располагаются у головы пациента, а анестезиологическая медицинская сестра с инструментальным столиком – у его левой руки. Операционная сестра и инструментальный столик находятся справа от хирурга, так как это позволяет менять хирургические инструменты без поворота по своей оси, не вовлекая в процесс левую руку оператора. Для четкого разделения рабочей зоны между анестезиологической и операционной сестрами дополнительно натягиваем стерильную простыню, которую фиксируем бельевыми цапками к анестезиологической дуге и стойке для внутривенной инфузии у левой руки пациента.

Такое положение операционной бригады, по нашему мнению, является наиболее удобным, так как глаза хирурга, руки, лапароскоп, зона оперативного вмешательства и монитор находятся на одной линии, а ассистент, манипулируя оптикой, не мешает оператору.

Следует отметить, что максимальные возможности данного расположения операционной бригады проявляются при использовании 30-градусной оптики, способной помочь ассистенту визуализировать объект с любой стороны.

После интубации выполняем обработку операционного поля, границы которого являются среднеподмышечные линии с двух сторон, средняя треть грудины и лонный бугор. Места введения троакаров отграничиваем стерильным бельем и приступаем к соединению аппаратуры с инструментами. На головку видеокamеры с кабелем надеваем стерильный рукав, сшитый из плотной хлопчатобумажной ткани, которую соединяем с лапароскопом. В другой рукав проводим светопроводящий кабель.

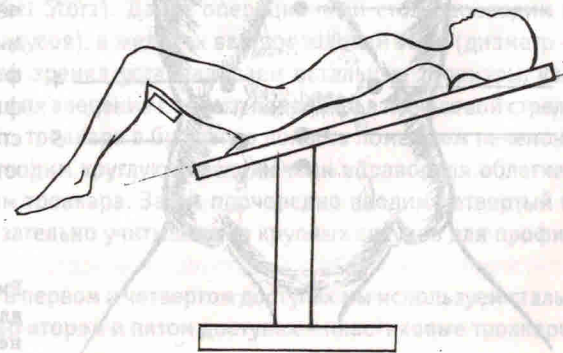


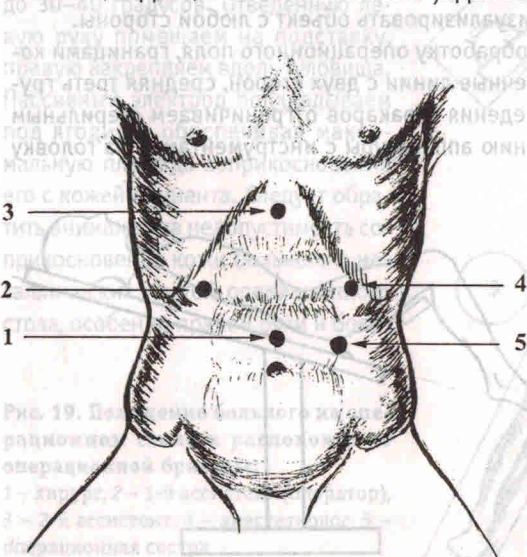
Рис. 20. Положение больного на операционном столе (вид сбоку)

Затем к операционному белью фиксируем стерильные трубки для инсуффляции углекислого газа, аспирации и ирригации, а также монополярный шнур для электрохирургического блока. Помощник вне стерильной зоны состыковывает все трубки и кабели с соответствующими приборами.

На рис. 21 показаны оптимальные точки для введения троакаров при выполнении оперативного вмешательства по поводу грыжи пищеводного отверстия диафрагмы: 1 – 10 мм – для лапароскопа; 2 – 10 мм – дополнительный порт для введения печеночного ретрактора; 3 – 5 мм – для введения мягкого зажима (для работы хирурга левой рукой); 4 – 10 мм – основной рабочий порт для введения ножниц, диссектора, клипсаппликатора, иглодержателя, инструмента эндостич; 5 – 10 мм – дополнительный порт для введения инструмента Эндоббок, фиксации желудка и введения пищеводного ретрактора.

Отметим, что места введения троакаров могут варьироваться, но всегда остается необходимость отводить печень, натягивать фундальный отдел желудка, вводить оптику и выполнять основные приемы двумя руками. Для решения этих задач необходимо пять доступов.

Оперативное вмешательство начинаем с инсуффляции углекислого газа в брюшную полость через иглу Вереша, введенную в параумбиликальную область. Скорость подачи газа – 1,5–2 литра в минуту, давление – 12–14 мм. рт. ст. Критерием проникновения иглы в брюшную полость является характерный щелчок выскользнувшей защиты. Для точного определения положения иглы Вереша всегда выполняем водную пробу. Затем вводим первый 10 мм троакар. В этой ситуации может быть использован троакар любой конструкции (пластиковый “Auto Suture”, “Ethicon”, “Apple”, стальной “Karl Storz”). Для большей безопасности мы фиксируем брюшную стенку в области прокола двумя бельевыми “цапками”. Направление введения троакара должно быть строго вертикальным. Очень важно, чтобы стилет у первого троакара имел пирамидальную, а не коническую форму, в этом случае при фиксированной брюшной стенке ткани легко рассекаются и отсутствует не контро-



лируемый эффект “провала” в брюшную полость. С целью контроля за “провалом” в брюшную полость следует также вдоль троакара расположить прямой указательный палец правой руки, который будет ограничивать продвижение стилета по тканям брюшной стенки. При использовании пластикового троакара с автоматической защитой необходимо проверить ее исправность.

При выполнении симультанных операций на верхнем этаже брюшной полости, связанных с извлечением органов (например – лапароскопическая холецистэктомия с фундопликацией и ваготомией), мы используем поперечный разрез по вворачивающемуся краю пупка длиной 10 мм для возможного его расширения до необходимого размера с соблюдением элементов косметики. Если оперативное вмешательство не сопровождается извлечением органов из брюшной полости, более удобным будет выполнение разреза для введения оптики на 4–5 см выше пупка по средней линии (особенно это важно у высоких пациентов с большим расстоянием от мечевидного отростка до пупка).

У пациентов, перенесших ранее лапаротомные оперативные вмешательства, как правило, органы брюшной полости оказываются припаянными к послеоперационному рубцу, что может сопровождаться их повреждением при введении иглы Вереша или первого троакара. В этой ситуации мы обычно используем оптический троакар VISIPORT компании USSC (США), который позволяет под контролем зрения строго дозированно (по 1 мм) послойно рассекать ткани брюшной стенки. При отсутствии подобного инструмента может быть использована методика “открытой” лапароскопии, разработанная Hasson’a в 1971 году.

После введения лапароскопа в брюшную полость выполняем обзорную лапароскопию для получения дополнительной информации о состоянии органов брюшной полости и наличия спаечного процесса. При этом обязательно обращаем внимание на органы, прилежащие к месту пункции иглой Вереша и троакаром на предмет их возможного повреждения. Для улучшения изображения торцевой конец лапароскопа должен быть согрет до 70 градусов в стерильном физиологическом растворе или обработан салфеткой, смоченной специальным составом Anti-Fog (USSC, Karl Storz). Далее операционный стол переводим в положение Фовлера (30 градусов), в желудок вводим толстый зонд (диаметр – 20–24 мм) и под контролем зрения устанавливаем остальные троакары, как показано на рис. 21, начиная их введение с левого подреберья по часовой стрелке. После установки второго троакара в брюшную полость помещаем печеночный ретрактор, которым отводим круглую связку печени вправо, для облегчения введения третьего 5-мм троакара. Затем поочередно вводим четвертый и пятый 10 мм троакары, обязательно учитывая ход крупных сосудов для профилактики их повреждения.

Как правило, для работы в первом и четвертом доступах мы используем стальные троакары “Karl Storz”, во втором и пятом доступах – пластиковые троакары

Рис. 21. Оптимальные точки для введения троакаров (положения см. в тексте)

“Auto Suture”. В третьем доступе очень удобен пластиковый троакар компании “Auto Suture” с фиксатором или троакар фирмы “Apple”.

При введении инструментов следует соблюдать ряд рекомендаций. Выполнение лапароскопической фундопликации осуществляется главным образом через два основных манипуляционных троакара – в третьем и четвертом доступах. Операционный угол между двумя инструментами, введенными через них, при сближении в области абдоминального отдела пищевода должен быть не менее 80–70 градусов. Направление троакаров при их введении должно быть строго радиальное по отношению к зоне оперативного действия. Это, с одной стороны, облегчит подведение инструментов “вслепую” к месту операции, а с другой – не будет изменять тактильное ощущение хирурга, связанное с приложением усилия по коррекции неправильного выбранного угла.

После установки троакаров через второй доступ мы вводим печеночный реtractor и отводим левую долю печени вверх и вправо. Через пятый доступ инструментом “Эндобеккок” захватываем фундальный отдел желудка. В третий доступ вводим мягкий зажим компании “Auto Suture” или “Ethicon”, а через 4 доступ – 5-мм ножницы. Использование пластиковых 5-мм мягких зажимов с фиксатором значительно облегчает работу на тонких структурах малого сальника, так как, с одной стороны, эти инструменты имеют удобные кремальеры для экстренного захвата кровоточащего сосуда, а с другой – их малый вес позволяет выпустить инструмент из рук, не опасаясь отрыва тканей в зоне оперативного вмешательства. Поэтому при кровотечении освобождается левая рука для быстрой смены инструмента в четвертом доступе (отсос, диссектор). В области малого сальника очень удобно использование изогнутых пластиковых ножниц компании “Auto Suture”, поскольку длина бранш соответствует размеру выделенных тканей под средне-большими клипсы, а их кривизна позволяет выделять сосуды без применения диссектора.

Для обеспечения легкой и безопасной работы в области пищеводно-желудочного перехода и малого сальника необходимо адекватное натяжение тканей, которое создается инструментом “Эндобеккок” через пятый доступ.

4.2. Варианты мобилизации пищеводно-желудочного перехода

В своей практике мы используем два способа мобилизации пищеводно-желудочного перехода: первый – медиально от левого n. vagus и второй – латерально от него.

На выбор способа мобилизации оказывают влияние ряд факторов:

- величина секреции желудочного сока,
- тучность пациента,
- локализация левого блуждающего нерва на передней поверхности пищевода по отношению к средней оси,
- наличие или отсутствие aberrантной левой печеночной артерии.

Первый способ мобилизации пищевода используется нами в следующих случаях:

- желудочной гиперсекреции и наличия хронической язвенной болезни двенадцатиперстной кишки, когда показана селективная проксимальная ваготомия,
- избыточного веса пациента (при выраженных жировых отложениях в области малого сальника более безопасно и удобно мобилизовывать пищевод медиально от левого n. vagus),
- латерального расположения левого блуждающего нерва,
- наличия aberrантной левой печеночной артерии (в 30%), препятствующей свободному доступу к правой диафрагмальной ножке.

Второй способ мобилизации мы используем в случаях:

- нормо- и гипоацидного состояния желудочной секреции,
- отсутствия выраженных жировых отложений в области малого сальника,
- медиального расположения левого блуждающего нерва на пищеводе.

При выборе способа мобилизации пищеводно-желудочного перехода, кроме выше перечисленных факторов, следует обязательно учитывать и метод последующей фундопликации (Nissen, Toupet), так как подготовка пищевода и положение n. vagus важны для правильного ее исполнения.

Так, мобилизация пищевода по первому способу дает возможность широко скелетировать пищевод по всей окружности, что в дальнейшем облегчает выполнение фундопликации по методике Toupet (двухсторонняя и задняя парциальная) и предупреждает вероятность компрессии блуждающего нерва при фундопликации по Nissen. В то же время мобилизация пищевода в этом случае более длительна, сопровождается более высоким риском повреждения блуждающего нерва и возникновения интраоперационного кровотечения, требует в 3–4 раза большего расхода клипс.

Мобилизация пищевода латерально от левого блуждающего нерва (второй способ) более быстрая, менее травматичная, сопровождается редким пересечением нервных и сосудистых структур, но в то же время площадь скелетирования пищевода (по правой стенке) иногда бывает очень мала из-за выраженных жировых отложений, что значительно усложняет выполнение фундопликации по методике Toupet, а расположение левого блуждающего нерва на передней стенке пищевода может сопровождаться его компрессией при фундопликации по Nissen с возможным развитием гастростаза.

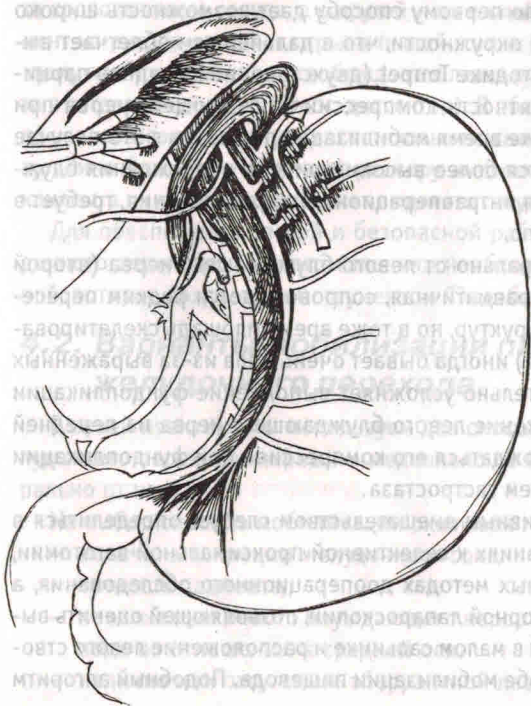
Таким образом, перед оперативным вмешательством следует определиться в методе фундопликации и показаниях к селективной проксимальной ваготомии, основываясь на инструментальных методах дооперационного обследования, а после введения троакаров и обзорной лапароскопии, позволяющей оценить выраженность жировых отложений в малом сальнике и расположение левого ствола блуждающего нерва – в способе мобилизации пищевода. Подобный алгоритм

значительно облегчит выполнение оперативного вмешательства и приведет к более хорошим результатам хирургического лечения данной категории больных.

Техника первого способа мобилизации пищевода

После фиксации и тракции влево фундального отдела желудка обязательно визуализируем передний блуждающий нерв. Медиально от него, на 4 см ниже кардии, мягким зажимом захватываем нервно-сосудистые структуры, идущие к малой кривизне желудка. Ножницами в безсосудистой зоне тупо рассекаем висцеральную брюшину и проходим браншами под зажимом, освобождая пространство для наложения клипс (рис. 22).

Этот этап следует выполнять очень аккуратно, так как любое неосторожное движение может вызвать кровотечение. Затем через четвертый доступ вводим автоматический клипсаппликатор "Auto Suture", накладываем четыре средне-большие клипсы, по две с каждой стороны от зажима, и ткани между клипсами рассекаем ножницами. В случае отсутствия автоматического клипсаппликатора можно работать поочередно двумя стальными однозарядными клипсаппликаторами. Еще раз отметим, что для быстрого и безопасного выполнения манипуляций на этом этапе очень важно хорошее натяжение тканей, которое создается зажимом Эндобеккок и противотракцией мягким зажимом левой рукой (рис. 23).



Подобным образом мобилизуем кардиальный отдел желудка, мобилизуя передний листок малого сальника между левым блуждающим нервом и пищеводом. Затем, продвигаясь вверх, рассекаем висцеральную брюшину на передней поверхности пищевода монополярными ножницами в режиме коагуляции, максимально приподнимая ее браншами инструмента. Это прием позволяет избежать термического повреждения стенки пищевода. Далее мягким зажимом и ножницами тупо освобождаем переднюю стенку от брюшины, отслаивая

Рис 22. Начальный этап мобилизации пищеводно-желудочного перехода

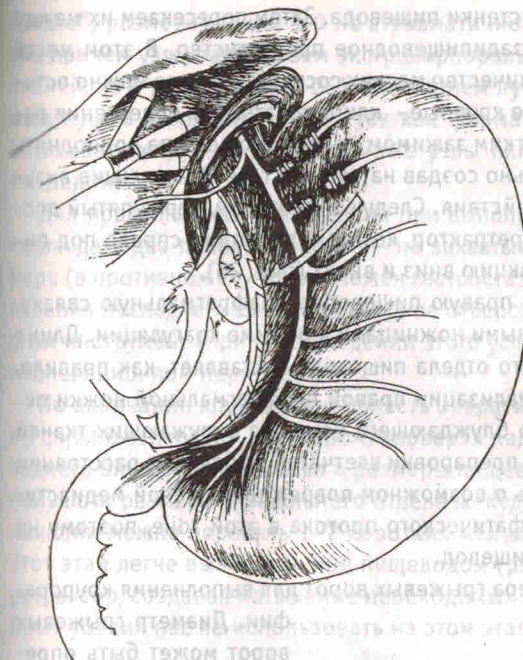


Рис. 23. Направление противотракции для создания натяжения тканей при мобилизации кардиального отдела желудка

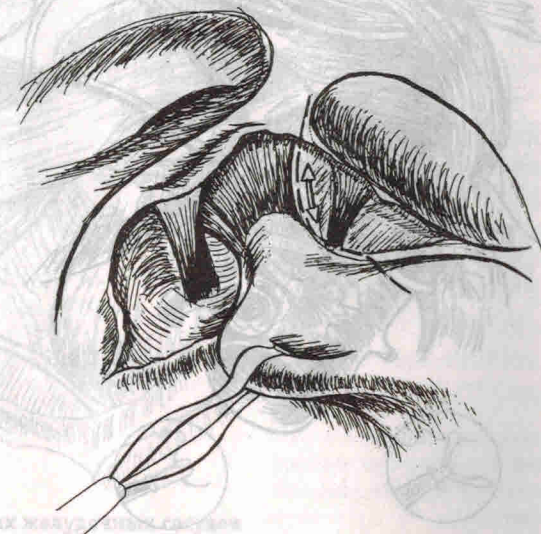ее в обе стороны. При этом абсолютно безопасно пересекаем левую пищеводно-диафрагмальную связку ножницами и выделяем левую стенку пищевода и левую диафрагмальную ножку.

Очень важно на этом этапе рассечь фундально-диафрагмальную связку до коротких желудочных сосудов для последующего легкого введения пищевода ретрактора (рис. 24). Чтобы выполнить эту манипуляцию, мы

меняем направление тракции фундального отдела желудка вниз и вправо, натягивая тем самым пересекаемую связку. Создать дополнительное натяжение структур в этой области можно мягким зажимом левой рукой. В это время необходимо постоянно держать в поле зрения верхний полюс селезенки и короткие желудочные сосуды, чтобы не травмировать их. Рассечь связку лучше всего ножницами, отводя бранши от пищевода и желудка.

После завершения этого этапа инструментом "Эндобеккок" выполняем тракцию фундального отдела желудка влево, обеспечивая таким образом натяжение со-

Рис. 24. Рассечение фундально-диафрагмальной связки



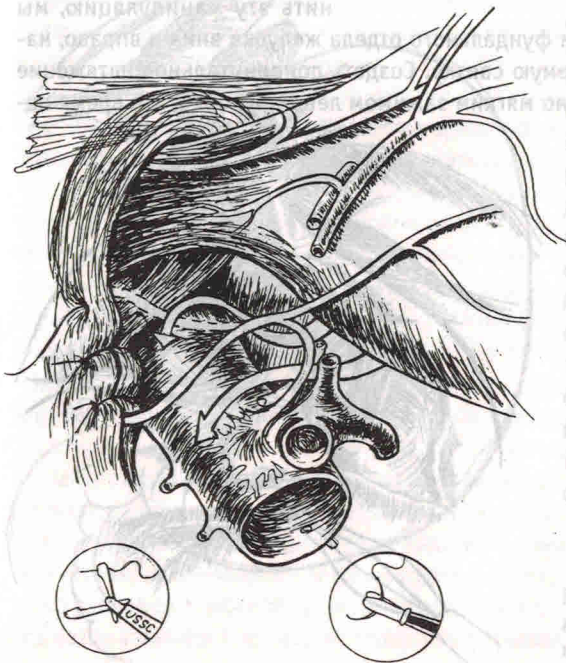
судистых структур вдоль правой стенки пищевода. Затем пересекаем их между клипсами и “тупо” входим в позадипищеводное пространство. В этом месте обычно встречается большое количество мелких сосудов, которые можно осторожно коагулировать, а наиболее крупные – клипировать. Для облегчения работы в этой зоне необходимо мягким зажимом из третьего доступа приподнять пищевод, тем самым дополнительно создав натяжение тканей и улучшив визуализацию места оперативного действия. Следующим этапом, через пятый доступ, вводим 10 мм пищеводный ретрактор, который проводим справа под пищеводом и осуществляем его тракцию вниз и вверх (рис. 25).

Этим приемом мы натягиваем правую пищеводно-диафрагмальную связку, которую пересекаем монополярными ножницами в режиме коагуляции. Длина мобилизованного абдоминального отдела пищевода составляет, как правило, 5–7 см. После выделения и визуализации правой диафрагмальной ножки переходим к мобилизации заднего блуждающего нерва из окружающих тканей при помощи методичной нежной препаровки клетчатки на близком расстоянии от лапароскопа. Следует помнить о возможном повреждении левой медиастинальной плевры и грудного лимфатического протока в этой зоне, поэтому не следует “уходить” глубоко под пищевод.

Далее проводим оценку размера грыжевых ворот для выполнения крурорафии.

Диаметр грыжевых ворот может быть определен с помощью любого лапароскопического инструмента, введенного между ножками диафрагмы. Крурорафию мы выполняем во всех случаях. Противопоказанием для ее проведения считаем наличие укорочения пищевода второй степени. Диафрагмальные ножки сшиваем нерассасывающимся шовным материалом – шелк, дакрон (“Auto

Рис. 25. Крурорафия и варианты расположения заднего блуждающего нерва после нее



Suture”) размером 0 или 1-0 на атравматичной игле, одним или двумя Z-швами, причем узлы завязываем экстракорпорально, для лучшего сопоставления тканей, из 4 доступа (рис. 25). Этот прием лучше всего выполнять пластиковым пушем компании “USSC”, так как форма его рабочего конца позволяет затягивать хирургические двойные узлы плетеных нитей без скручивания последних.

Для профилактики осложнений при выполнении крурорафии очень важно соблюдать два правила: первое – не захватывать в шов задний блуждающий нерв (в противном случае возможен гастростаз и диарея), второй – после затягивания последнего шва в пищеводное отверстие должен свободно проходить 5 мм инструмент (при несоблюдении этого условия возможна дисфагия в послеоперационном периоде).

По окончании крурорафии область оперативного вмешательства промываем физиологическим раствором, проверяя надежность гемостаза, положение заднего блуждающего нерва и размеры пищеводного отверстия. В случае небольшого размера фундального отдела желудка для более “мягкой” фундопликации можно пересечь 1–2 коротких желудочных сосуда между клипсами. Этот этап легче выполнять под пищеводом (рис. 26), используя пищеводный ретрактор, создавая натяжение необходимых структур в зоне вмешательства. Опыт убедил нас не использовать на этом этапе коагуляцию, так как в случае

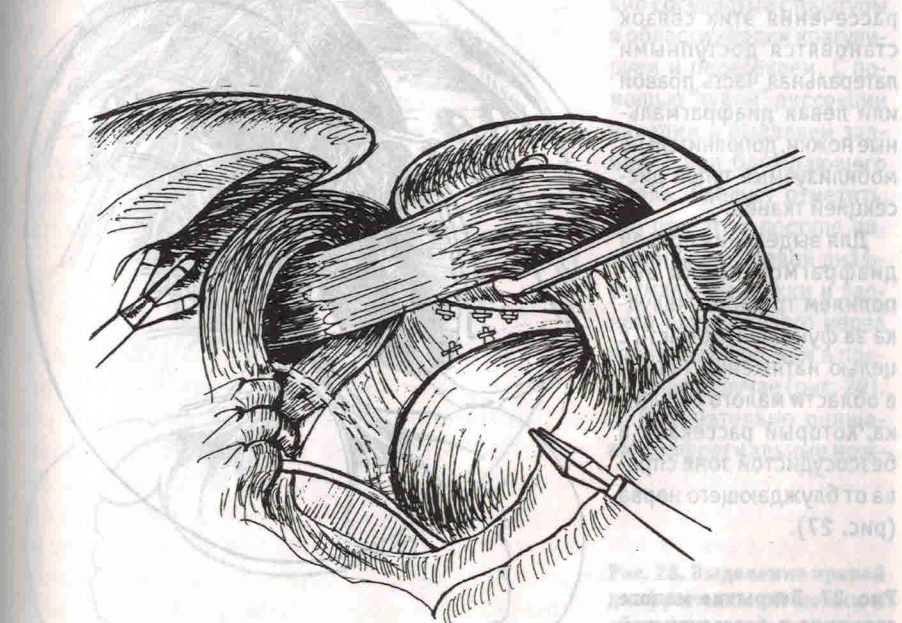


Рис. 26. Клипирование коротких желудочных сосудов

возникновения кровотечения очень сложно обнаружить поврежденный сосуд в воротах селезенки. Все структуры в области желудочно-селезеночной связки мы предпочитаем пересекать между клипсами большого размера.

Техника второго способа мобилизации пищеводно-желудочного перехода

Отличительной особенностью этого способа является мобилизация правой стенки пищевода и пищеводно-желудочного перехода латерально от левого блуждающего нерва с оставлением последнего на месте. Выделение пищевода начинаем с рассечения брюшины на его передней стенке медиально от п. vagus монополярными ножницами в режиме коагуляции из четвертого доступа. После освобождения передней и левой стенок пищевода пересекаем пищеводно-диафрагмальную и фундально-диафрагмальную связки. Для этого из пятого доступа зажимом "Эндобеккок" осуществляем тракцию фундального отдела желудка вправо и каудально, создавая таким образом натяжение в области связочного аппарата, необходимое для безопасного пересечения. В этой зоне, как правило, отсутствуют крупные артериальные сосуды, требующие клипирования, поэтому рассечение связок можно выполнять ножницами с монополярной коагуляцией. Обращаем внимание на близость селезенки, которую необходимо постоянно держать в поле зрения для профилактики ее повреждения. После рассечения этих связок становятся доступными латеральная часть правой или левая диафрагмальные ножки, дополнительно мобилизуемые тупой диссекцией тканей.

Для выделения правой диафрагмой ножки выполняем тракцию желудка за фундальную часть с целью натяжения тканей в области малого сальника, который рассекаем в безсосудистой зоне справа от блуждающего нерва (рис. 27).

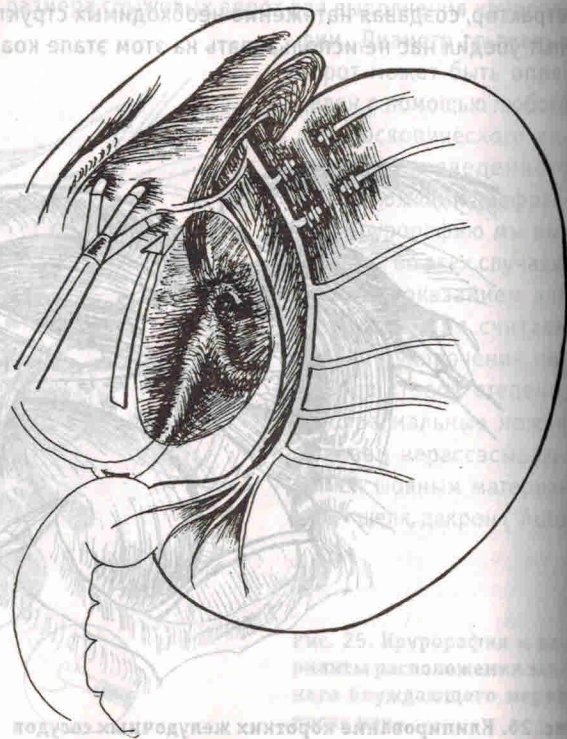
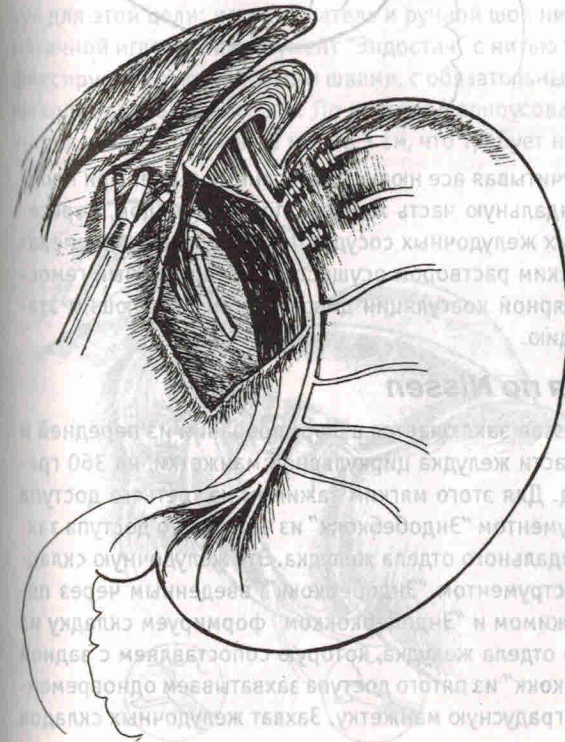


Рис. 27. Вскрытие малого сальника в безсосудистой зоне

Следует напомнить, что в этой области расположены печеночные ветви левого блуждающего нерва и в 30% случаев находится aberrантная левая печеночная артерия. Сформированное отверстие, для хорошей визуализации правой диафрагмальной ножки, должно быть не менее 4–6 см в диаметре. У тучных пациентов вдоль ее наружного края всегда отмечается избыточное отложение жировой ткани, которая легко иссекается ножницами с монополярной коагуляцией. Затем вдоль края ножки монополярным крючком или ножницами вскрываем висцеральную брюшину острым путем на протяжении 4–6 см и "тупой" препаровкой открываем пространство позади пищевода, в котором у 20% больных обнаруживаем липому, иногда достигающую больших размеров (до 6 см в диаметре). Данное образование необходимо удалить, что, как правило, легко выполнимо простой тракцией за нее зажимом в каудальном направлении. Затем мягким зажимом и ножницами аккуратной диссекцией выделяем правую диафрагмальную ножку и заднюю стенку пищевода (рис. 28). Через четвертый доступ вводим "Эндобеккок", которым приподнимаем и натягиваем вниз пищевод. В результате этого приема структуры в позадипищеводном пространстве приобретают натяжение. В 30% случаях требуется дополнительное пересечение между клипсами задней желу-

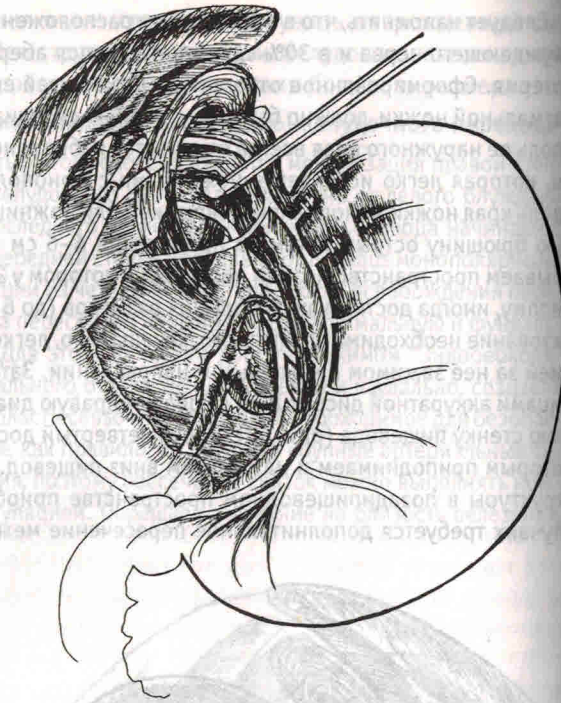


дочной артерии, которая берет свое начало от селезеночной артерии. Мелкие сосудистые структуры в области кардии коагулируем и пересекаем. С помощью "тупой" диссекции находим и выделяем задний ствол блуждающего нерва. Следует отметить, что при этом доступе визуализация правой диафрагмальной ножки и заднего блуждающего нерва гораздо лучше, чем в предыдущем случае (рис. 29).

Окончательно очищаем диафрагмальные нож-

Рис. 28. Выделение правой диафрагмальной ножки и позадипищеводного пространства

Рис. 29. Перед выполнением крурорафии мобилизованы диафрагмальные ножки и визуализирован задний блуждающий нерв



ки от клетчатки и оцениваем размеры грыжевых ворот. Следует предостеречь от интенсивного использования электрокоагуляции при выделении диафрагмальных ножек и абдоминального отдела пищевода, так как высокая температура, образующаяся при применении электротока, вызывает некроз и ишемию тканей, переходящие в рубцовый склероз (Le Blanc-Louvry I. et al., 2000).

Крурорафию выполняем, учитывая все нюансы, описанные выше. При необходимости освобождаем фундальную часть желудка под пищеводом, пересекая между клипс 1–2 коротких желудочных сосуда. После промывания операционного поля физиологическим раствором осуществляем тщательный гемостаз путем точечной монополярной коагуляции диссектором. Следующим этапом выполняем фундопликацию.

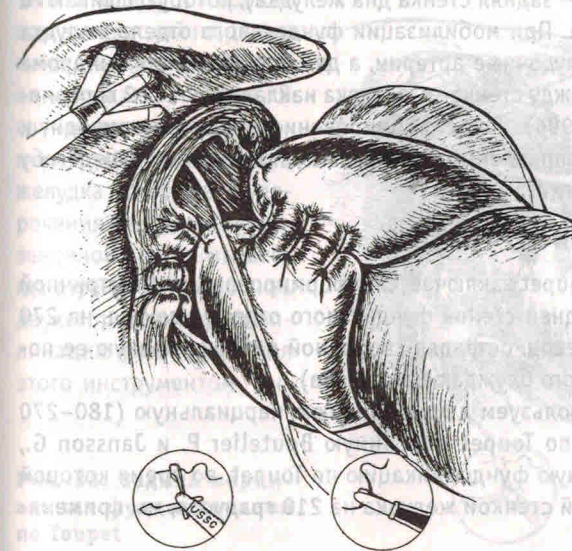
4.3. Фундопликация по Nissen

Суть фундопликации по Nissen заключается в формировании из передней и задней стенок фундальной части желудка циркулярной манжетки, на 360 градусов окутывающей пищевод. Для этого мягким зажимом из третьего доступа поднимаем последний, инструментом “Эндобеккок” из четвертого доступа захватываем заднюю стенку фундального отдела желудка. Эту желудочную складку перехватываем другим инструментом “Эндобеккок”, введенным через пятый доступ. Далее мягким зажимом и “Эндобеккокком” формируем складку из передней части фундального отдела желудка, которую сопоставляем с задней складкой. Зажимом “Эндобеккок” из пятого доступа захватываем одновременно обе складки, получая 360 градусную манжетку. Захват желудочных складок

из пятого доступа одним инструментом позволяет освободить инструменты в третьем и четвертом троакарах для выполнения ручного шва. Во время формирования манжеты следует обращать внимание на место захвата желудочной стенки. Выполнение данной манипуляции слишком дистально по большой кривизне может спровоцировать поворот желудка вдоль его длинной оси с ротацией вокруг линии, соединяющей привратник и кардию. В случае еще более низкого захвата стенки по большой кривизне может наступить ротация желудка вокруг линии, соединяющей середину большой и малой кривизны (мезентерикоаксиальный заворот). Подобные технические ошибки были обнаружены Le Blanc-Louvry I. et al. (2000) у 9 больных при реконструктивных операциях по поводу дисфагии и синдрома “gas blood” после лапароскопических оперативных вмешательств по Nissen.

Прежде чем накладывать швы, следует убедиться в “мягкости” формируемой манжетки. В случае обнаружения натяжения тканей следует дополнительно мобилизовать фундальный отдел путем пересечения коротких желудочных сосудов. Необходимым условием является формирование манжетки на толстом желудочном зонде (2,5–3 см в диаметре).

Фундопликационную манжетку можно фиксировать двумя способами, используя для этой цели: иглодержатель и ручной шов нитью “Surgidac” 2-0 на атравматичной игле или инструмент “Эндостич” с нитью такого же номера. Манжетку фиксируем только узловыми швами, с обязательным захватом в шов стенки пищевода (рис. 30 и рис. 31). По мнению Черноусова А.Ф. (1999), длина манжетки должна составлять не менее 5 см, что требует наложения 4–5 швов. В то же



время DeMeester считает, что при выполнении фундопликации по Nissen длина манжетки не должна превышать 2 см, что позволяет расслабленному сфинктеру иметь минимальное сопротивление. При формировании последнего шва зажим “Эндобеккок” снимаем и извлекаем из брюшной полости.

Рис. 30. Фундопликация по Nissen (передний блуждающий нерв вне манжеты)