

ИНТЕРАКТИВНЫЙ
УЧЕБНИК

**М.П. Разин, С.В. Минаев, И.А. Турабов,
Н.С. Стрелков, А.А. Жидовинов**

ДЕТСКАЯ ХИРУРГИЯ

**2-е издание,
переработанное и дополненное**

Министерство образования и науки РФ

Рекомендовано ФГАУ «Федеральный институт развития образования» в качестве учебника для использования в учебном процессе образовательных учреждений, реализующих программы высшего образования по направлениям подготовки 31.05.01 «Лечебное дело», 31.05.02 «Педиатрия», 32.05.01 «Медико-профилактическое дело» (уровень специалитета)

Регистрационный номер рецензии 08 от 13.01.2017 года



Москва
ИЗДАТЕЛЬСКАЯ ГРУППА
«ГЭОТАР-Медиа»
2020

ОГЛАВЛЕНИЕ

Список сокращений и условных обозначений	9
Предисловие ко второму изданию	12
Предисловие к первому изданию	13
Глава 1. История развития и особенности детской хирургии	14
Глава 2. Реаниматология детского возраста	23
2.1. Основы сердечно-легочно-церебральной реанимации детей	24
2.1.1. История реаниматологии и стадии реанимации	24
2.1.2. Основные термины и понятия в реаниматологии	26
2.1.3. Причины и механизмы остановки сердца и клинической смерти у детей	26
2.1.4. Анатомо-физиологические особенности и механизмы адаптации сердечно-сосудистой и дыхательной систем ребенка	27
2.1.5. Техника сердечно-легочной реанимации	28
2.2. Помощь при наиболее актуальных неотложных состояниях у детей	35
2.2.1. Электротравма	35
2.2.2. Утопление	36
2.2.3. Отравления	38
2.2.4. Отек головного мозга	45
2.2.5. Водно-электролитный обмен и его нарушения	49
2.2.6. Нарушения кислотно-основного состояния	54
2.2.7. Шок у детей	62
Глава 3. Гнойная инфекция у детей	67
3.1. Особенности хирургической инфекции у детей	67
3.2. Гнойно-воспалительные заболевания мягких тканей	70
3.2.1. Фурункул. Карбункул	70
3.2.2. Лимфаденит	72
3.2.3. Панариций	72
3.2.4. Мастит	73
3.2.5. Рожистое воспаление	74
3.2.6. Парапроктит	74
3.2.7. Баланопостит	75
3.2.8. Омфалит	75
3.2.9. Гидраденит	77
3.2.10. Бартолинит	77
3.2.11. Гнойная рана и раневой процесс	78
3.2.12. Некротическая флегмона новорожденных	80
3.3. Гематогенный остеомиелит	81
3.3.1. Острый гематогенный остеомиелит	81

3.3.2. Эпифизарный остеомиелит	92
3.3.3. Хронический гематогенный остеомиелит	94
3.4. Хирургический сепсис у детей	98
3.4.1. Синдром системного воспалительного ответа	98
3.4.2. Сепсис	99
3.4.3. Тяжелый сепсис	100
3.4.4. Септический шок	101
3.4.5. Полиорганная недостаточность	101
3.4.6. Лабораторная диагностика сепсиса у детей	102
3.5. Рациональная антибиотикотерапия хирургической инфекции	104
3.5.1. Возбудители хирургической инфекции	104
3.5.2. Бактерицидные антибиотики	107
3.5.3. Бактериостатические антибиотики	109
3.5.4. Тактика антибактериальной терапии	109
Глава 4. Абдоминальная хирургия детского возраста	111
4.1. Абдоминальные пороки развития	111
4.1.1. Пороки развития передней брюшной стенки	113
4.1.2. Врожденная кишечная непроходимость	116
4.1.3. Врожденный пилоростеноз	120
4.1.4. Аномалии желточного протока	122
4.1.5. Пороки развития толстой кишки	123
4.1.6. Аноректальные пороки развития	139
4.1.7. Пороки развития желчевыводящих путей	144
4.1.8. Аномалии поджелудочной железы и селезенки	148
4.1.9. Врожденные кисты яичников	152
4.1.10. Эхинококкоз печени в детском возрасте	153
4.2. Гнойно-воспалительные заболевания органов брюшной полости	160
4.2.1. Острый аппендицит	160
4.2.2. Воспалительные осложнения острого аппендицита	167
4.2.3. Некротический энтероколит	170
4.3. Приобретенная кишечная непроходимость	179
4.3.1. Спаечная непроходимость	179
4.3.2. Инвагинация кишечника	187
4.3.3. Обтурационная непроходимость	191
4.3.4. Функциональная непроходимость	193
4.4. Желудочно-кишечные кровотечения. Портальная гипертензия	194
4.4.1. Особенности желудочно-кишечных кровотечений у детей	194
4.4.2. Портальная гипертензия	198
4.4.3. Гастроэзофагеальная рефлюксная болезнь	204
4.4.4. Язвенная болезнь желудка и двенадцатиперстной кишки	206
4.4.5. Осложнения дивертикула Меккеля	207
4.4.6. Полипы и полипоз кишечника	209
4.4.7. Анальные трещины и геморрой	215

Глава 5. Торакальная хирургия детского возраста	218
5.1. Торакальные пороки развития	218
5.1.1. Пороки развития грудной клетки.	218
5.1.2. Пороки развития легких	224
5.1.3. Пороки развития трахеобронхиального дерева	231
5.1.4. Атрезия пищевода.	234
5.1.5. Ахалазия и врожденные сужения пищевода	237
5.1.6. Врожденные диафрагмальные грыжи	239
5.2. Гнойно-воспалительные заболевания органов грудной полости	247
5.2.1. Деструктивные пневмонии	247
5.2.2. Бронхоэктатическая болезнь.	257
5.3. Хилосерозиты у детей	259
5.3.1. Проблема и возможные причины состояний.	259
5.3.2. Клиническая картина и диагностика.	260
5.3.3. Принципы лечения.	261
Глава 6. Урология-андрология детского возраста	262
6.1. Урогенез и основы его нарушений.	262
6.2. Классификация пороков мочевой системы	266
6.3. Пороки развития почек	267
6.3.1. Аномалии количества.	267
6.3.2. Аномалии положения.	268
6.3.3. Аномалии величины	271
6.3.4. Аномалии взаимоотношения	272
6.3.5. Аномалии структуры.	273
6.4. Пороки развития мочеточникового зачатка.	275
6.4.1. Мегалокаликоз	275
6.4.2. Гидрокаликоз	276
6.4.3. Гидронефроз	276
6.4.4. Уретерогидронефроз.	280
6.5. Пороки развития мочевого пузыря, уретры и крайней плоти	283
6.5.1. Экстрофия мочевого пузыря	283
6.5.2. Эписпадия	285
6.5.3. Гипоспадия.	285
6.5.4. Синдром врожденной инфравезикальной обструкции	286
6.5.5. Фимоз	286
6.6. Патология облитерации влагалищного отростка брюшины	287
6.6.1. Паховая грыжа	287
6.6.2. Киста семенного канатика.	289
6.6.3. Водянка оболочек яичка	289
6.7. Нарушения положения яичка.	290
6.8. Пороки развития мочевого протока.	292
6.9. Синдром «острой мошонки»	293
6.10. Воспалительные заболевания органов мочеполовой системы	295
6.10.1. Пиелонефрит и «гнойная почка»	295
6.10.2. Цистит.	302

6.11. Варикоцеле	304
6.12. Мочекаменная болезнь у детей	309
6.12.1. Эпидемиология	309
6.12.2. Этиология и патогенез	309
6.12.3. Классификация камней	311
6.12.4. Клиническая картина	312
6.12.5. Диагностика	312
6.12.6. Лечение	313
Глава 7. Травматология детского возраста	318
7.1. Детский травматизм	318
7.1.1. Возрастная характеристика детских травм	319
7.1.2. Профилактика детского травматизма	320
7.2. Скелетная травма у детей	321
7.2.1. Особенности повреждений опорно-двигательного аппарата у детей	321
7.2.2. Повреждения пояса верхних конечностей	326
7.2.3. Повреждения нижней конечности	342
7.2.4. Повреждения таза и позвоночника	352
7.3. Черепно-мозговая травма у детей	359
7.3.1. Классификация и периодизация черепно-мозговой травмы	360
7.3.2. Клиническая картина черепно-мозговой травмы	361
7.3.3. Переломы свода и основания черепа	366
7.3.4. Фазы течения черепно-мозговой травмы	368
7.3.5. Диагностика черепно-мозговой травмы	368
7.3.6. Лечение черепно-мозговой травмы	369
7.3.7. Синдром «встряхнутого ребенка»	371
7.4. Полостная травма у детей	373
7.4.1. Травма органов брюшной полости	373
7.4.2. Травма органов грудной клетки	384
7.4.3. Травма органов забрюшинного пространства	389
7.5. Ожоги у детей	396
7.5.1. Классификация ожогов по глубине поражения	397
7.5.2. Определение нарушения кровообращения, болевой чувствительности и площади ожога	398
7.5.3. Прогноз выживания при ожогах	400
7.5.4. Ожоговая болезнь	400
7.5.5. Медицинская помощь на догоспитальном этапе	402
7.5.6. Лечение ожогов в стационаре	403
7.6. Отморожение и замерзание	406
7.7. Родовые повреждения	408
7.7.1. Кефалогематома	408

7.7.2. Травма опорно-двигательного аппарата	409
7.7.3. Травма внутренних органов.	409
Глава 8. Ортопедия детского возраста	413
8.1. Врожденная патология тазобедренных суставов	414
8.1.1. Классификация	414
8.1.2. Этиология и патогенез	415
8.1.3. Клиническая картина и диагностика	415
8.1.4. Лечение	420
8.2. Пороки развития конечностей	423
8.2.1. Редукционные пороки конечностей	423
8.2.2. Синдактилия	423
8.2.3. Полидактилия	424
8.2.4. Косолапость	426
8.2.5. Косорукость	428
8.2.6. Плоскостопие	429
8.3. Деформации шеи и позвоночника	431
8.3.1. Врожденная мышечная кривошея	431
8.3.2. Искривления позвоночника	434
8.4. Дистрофические и диспластические заболевания костей	443
8.4.1. Остеохондропатии.	443
8.4.2. Фиброзная остеодисплазия	448
8.4.3. Хондродисплазия	449
8.4.4. Костно-хрящевые экзостозы.	450
8.4.5. Рахитические деформации скелета	451
8.4.6. Дистрофические костные кисты	451
Глава 9. Доброкачественные и злокачественные новообразования и кисты в детском возрасте	453
9.1. Особенности онкологии детского возраста	454
9.2. Злокачественные лимфомы.	456
9.2.1. Лимфогранулематоз	457
9.2.2. Неходжкинские лимфомы.	460
9.3. Эмбриональные опухоли у детей	464
9.3.1. Опухоль Вильмса.	464
9.3.2. Нейробластома	469
9.3.3. Ретинобластома	474
9.3.4. Герминогенные опухоли	476
9.4. Опухолевидные образования средостения	480
9.5. Опухолевые поражения костей.	484
9.5.1. Остеогенная саркома	484
9.5.2. Саркома Юинга	490
9.5.3. Доброкачественные образования костей	494
9.6. Сосудистые опухоли и ангиодисплазии	497
9.7. Доброкачественные опухоли и опухолевидные образования мягких тканей	504

Заключение	508
Примерные ситуационные задачи к промежуточной аттестации	509
Тестовые задания	538
Эталоны ответов к тестовым заданиям	650
Приложения	653
Приложение 1. Сроки оперативного лечения и диспансеризация детей с хирургическими заболеваниями и пороками развития	653
Приложение 2. Возрастные показатели гидроионного обмена	669
Приложение 3. Возрастные нормы важнейших физиологических и лабораторных показателей	672
Приложение 4. Возрастные дозировки антибактериальных средств	678
Список рекомендуемой литературы	682
Предметный указатель	684

УРОЛОГИЯ-АНДРОЛОГИЯ ДЕТСКОГО ВОЗРАСТА

Урология-андрология детского возраста существенно отличается от таковой у взрослых, и прежде всего это связано с преимущественно врожденным характером патологии и анатомо-физиологическими особенностями организма ребенка. Пороки развития органов мочевой системы по количеству и разнообразию занимают 1-е место среди пороков всех органов и систем, их удельный вес среди всех эмбрио- и фетопатий превышает 40%.

Результаты патологоанатомических исследований свидетельствуют о том, что около 10% людей рождаются с пороками развития мочевой системы, и это, видимо, величина не постоянная. По данным ряда авторов, за последнее десятилетие наметилась тенденция к росту патологии органов мочевой системы. Это может быть связано как с улучшением диагностики и внедрением современных скрининговых методов исследований, так и с большей чувствительностью метанефрогенной ткани к неблагоприятным факторам окружающей среды.

Также широко распространены воспалительные заболевания органов мочевой системы. Пиелонефрит, например, — второе из наиболее частых заболеваний у детей после ОРВИ. Понимать причины возникновения и пути реализации этих многообразных аномалий и заболеваний невозможно без четкого знания особенностей эмбриогенеза органов мочевой системы.

Авторы надеются, что представленный в главе материал поможет более глубокому пониманию студентами старших курсов лечебных и медико-профилактических факультетов аспектов этиологии и патогенеза, особенностей клинической картины и современной диагностики, тонкостей дифференциальной диагностики, сроков и принципов своевременного лечения широкого спектра урологической и андрологической патологии у детей. Принимая во внимание напряженность демографической ситуации в современной России, представленные в этом издании данные приобретают еще большую актуальность.

6.1. УРОГЕНЕЗ И ОСНОВЫ ЕГО НАРУШЕНИЙ

В процессе онто- и филогенеза органы мочевого выделения проходят три стадии развития: пронефрос, мезонефрос и метанефрос.

Пронефрос (предпочка) — онтогенетический остаток выделительной системы низших позвоночных. Это нефункционирующее у человека парное

рудиментарное образование развивается из 8–10 передних нефротомов (сегментных ножек) тела зародыша. Предпочка человека не имеет клубочков, ее каналцы не связаны ни с кровеносной системой, ни с целомом. Пронефрос редуцируется полностью на 4-й неделе эмбрионального развития (длина эмбриона менее 6 мм).

Еще до его полной редукции, на 3–4-й неделе эмбриогенеза, закладывается **мезонефрос** (первичная почка); это образование развивается из туловищных нефротомов и поэтому его также называют туловищной почкой. Мезонефрос располагается каудальнее пронефроса и уже имеет функционирующие клубочки с короткими каналцами, соединяющимися с парными мезонефральными (вольфовыми) протоками, растущими в каудальном направлении, достигая клоаки. Кроме этого, развивается второй — паранефральный — парный **мюллеров проток**, соединяющий брюшную полость с урогенитальным синусом.

Первичная почка у человека в эмбриональном периоде наиболее активно функционирует примерно с 4-й по 8-ю неделю. Начиная с 3 мес гестации наблюдают постепенную регрессию первичной почки с дегенеративными изменениями каналцев. Лишь с 5 мес эмбрионального развития отмечают полную редукцию первичной почки. Только мочеточниковый зачаток — производное вольфова протока — в дальнейшем встраивается в мочевую систему. Некоторые элементы первичной почки участвуют в формировании структур половой системы. Вольфовы протоки у мужских особей дают начало выводным протокам яичек, мюллеровы протоки — матке, трубам, влагалищу у женских особей. Рудименты вольфовых и мюллеровых протоков сохраняются примерно у 1/3 мужчин и женщин в виде так называемых **гидатид** яичек и яичников.

Метанефрос (окончатальная или тазовая почка) закладывается в конце первого месяца эмбриогенеза из двух зачатков: метанефрогенного тяжа (ткань несегментированной мезодермы), который также называют **метанефрогенной бластемой**, и материала **мезонефральных (вольфовых) протоков**, которые каудально впадают в клоаку, а в верхних отделах образуют расширения (дивертикулы), врастающие в метанефрогенную бластему. Из широкой части дивертикула образуется лоханка формирующейся почки, выросты стенки которой дают начало генерациям чашечек и собирательных трубочек, а в метанефрогенной ткани бластемы начинают дифференцироваться каналцы нефронов. Одни концы каналцев присоединяются к собирательным трубкам, а другие контактируют с терминальными отделами почечной артерии — артериолами, ветвления которых образуют клубочки капилляров почечных телец, т.е. **гломерулы**. На 8–9-й неделе начинают дифференцироваться клетки проксимальных и дистальных извитых почечных каналцев. На 14–16-й неделе эмбриогенеза все отделы нефрона уже полностью сформированы с параллельным развитием интерстициальной ткани, сосудистой системы и становлением иннервации почки. С возникновением капилляров почечных клубочков появляется **фильтрационная способность** нефронов, а при образовании тонкой петли нефрона (петли Генле) и других каналцев — **реабсорбционная способность**. Нарушения кровоснабжения и развития метанефрогенной бластемы могут приводить к развитию аномалий величины (а- и гипоплазия) почек.

Мочеточниковый зачаток (образовавшийся еще на 5–6-й неделе эмбриогенеза из материала вольфовых протоков) растет в двух направлениях. Краниально он соединяется с метанефросом, делится, давая начало росту лоханки, чашечек, а затем и собирательных канальцев, прорастая метанефрогенную бластему и стимулируя развитие почки. Каудальный конец мочеточникового зачатка постепенно достигает уrogenитального синуса, отделяется от клоаки и трансформируется в **мочеточниково-пузырный сегмент (МПС)**. Меняя тубулярную форму на форму листка, мочеточники открываются в просвет мочевого пузыря точечными отверстиями. Во внутриутробном периоде эти отверстия затянуты тонкой пленкой (мембрана Хвалла). Если эта мембрана остается после рождения ребенка, клинически это может проявиться формированием уретероцеле, уретерогидронефроза.

Вначале окончательные почки располагаются низко в тазовой области вблизи друг от друга, выводными протоками кпереди. На 7–8-й неделе (длина эмбриона — 13–25 мм) начинается процесс восхождения почек. Кровоснабжение их осуществляется множественными сосудами, отходящими от тазовых ветвей аорты, за счет образования новых артериальных стволов. Из стенки аорты появляется выпячивание, вырастающее в крупный ствол, врастающий в паренхиму почки и обеспечивающий ее кровоснабжение. Прежние артерии, кровоснабжавшие почечный зачаток, облитерируются и рассасываются. Новые артериальные стволы, вырастающие из аорты, укорачиваясь, подтягивают почку вверх и несколько ротируют. Затем образуются новые сосуды, и почки, как по лестнице, продолжают свое восхождение и пронацию (рис. 6.1).

Нарушения эмбриогенеза на столь раннем этапе внутриутробного развития могут заканчиваться аренией, агенезией одного органа либо приводить к формированию различных видов аномалий положения — **дистопий**. Кроме того, примерно у 1/3 людей могут сохраняться aberrантные (добавочные) сосуды, вызывая в ряде случаев сдавление мочеточника.

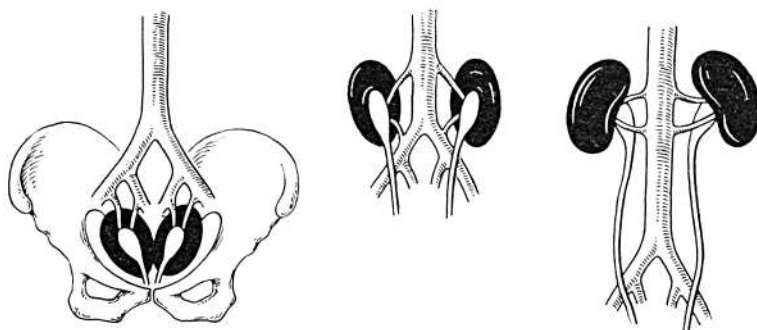


Рис. 6.1. Процесс восхождения и ротации почек (Исаков Ю.Ф., 2006¹)

¹ Хирургические болезни детского возраста : учебник для медицинских вузов / под ред. акад. РАМН Ю.Ф. Исакова. М.: ГЭОТАР-Медиа, 2006. в 2 томах.

Близкое друг к другу расположение метанефрогенных бластем может приводить к формированию различных аномалий взаимоотношения почек. Нарушения в процессе соединения двух зачатков (фильтрационно-реабсорбиционного и мочевыделительного) приводят к формированию аномалий структуры, в частности к кистозным аномалиям (поликистоз, солитарная киста почки и др.). Также к аномалиям структуры относят удвоения почек, причина которого — расщепление мочеточникового зачатка перед его вращением в метанефрогенную бластему.

Нарушения развития мочевыделительного аппарата метанефроса формируют разнообразные обструктивные пороки от собирательных канальцев до устья мочеточника. Именно поэтому пороки развития чаще локализуются в местах состыковки зачатков (на супрауретеральном уровне или на мочеточниково-пузырном). Супрауретеральные нарушения проявляются мегаполикаликозом, гидрокаликозом и гидронефрозом. Полное отсутствие мочеточникового зачатка ведет к развитию мультикистоза. Все эти сложные процессы закладки, развития, дифференцировки тканей и органов происходят из ткани мезодермы.

Параллельно и ниже (каудальнее) происходит состыковка мезодермальных тканей с энтодермальным образованием хвостовой кишки — мочевым пузырем. В связи с этим на уровне МПС пороки развития также часты, разнообразные и проявляются различными видами уретерогидронефрозом.

Мочевой пузырь формируется в течение второго месяца эмбриогенеза. При этом в клоаку во фронтальной плоскости внедряется уроректальная складка, удлинение которой приводит к разделению мочеполювого синуса и прямой кишки у эмбрионов 6–7 нед. Нарушения в разделении этих структур ведут к образованию различных свищей, связывающих мочеполювую систему и прямую кишку. Иногда положение половых бугорков, залегающих под формирующимся мочевым пузырем, в процессе развития может меняться и приводить на 4–7-й неделе гестации (длина эмбриона — 6–13 мм) к нарушению замыкания, т.е. формирования передней стенки мочевого пузыря, и к слабому росту покрывающей их мезодермы, из которой образована клоачная мембрана. Мембрана рвется, разрыв распространяется вверх по брюшной стенке. Именно с этими нарушениями связано развитие такого порока, как экстрофия мочевого пузыря.

Уретра. На 4–7-й неделе гестации (длина эмбриона — 6–13 мм) под влиянием тестостерона фетальных яичек происходят дифференцировка зачаточного эпителия нижних мочевыводящих путей и замыкание уретрального желоба. Этот процесс может нарушаться, если уретра не сформируется в дистальных отделах; в этом случае для оттока мочи будут формироваться свищи различной локализации. Отсутствие дистальной уретры приводит к грубой рубцовой деформации кавернозных тел и к искривлению полового члена. Так формируется наиболее частый порок мочевого пузыря — гипоспадия.

Практическое значение имеют изменения, происходящие с мочевым протоком — **урахусом**, который служит у эмбриона и плода для отведения первичной мочи в околоплодные воды. Это аллантоидный стебелек — трубчатое

образование, исходящее из верхушки мочевого пузыря и идущее к пупку. На 20-й неделе внутриутробного развития (плод длиной 25 см и массой 340 г) урахус должен облитерироваться и превратиться в срединную пупочную связку. Иногда его облитерация может оказаться недостаточной по протяженности или выраженности. Клинически после рождения ребенка эти пороки могут проявляться полным пузырно-пупочным свищом, дивертикулом мочевого пузыря, кистой мочевого протока, неполным пузырно-пупочным свищом (так называемый мокнувший пупок).

Яичко у плода располагается в брюшной полости возле почки. К 12-й неделе гестации оно мигрирует от нижнего полюса первичной почки к области глубокого (внутреннего) пахового кольца. В последующем яичко смещается кверху, а к 5-му месяцу гестации вновь опускается вниз. К 7–8-му месяцу яичко проходит паховый канал, располагаясь уже у входа в мошонку, а к 9-му месяцу достигает дна мошонки. Иногда это происходит на протяжении первого месяца после рождения. Направляющий тяж (связка Гюнтера) формируется раньше начала миграции яичка через паховый канал и проходит через влагиалищный отросток брюшины, открытый на этом этапе эмбриогенеза, подготавливая путь для нисхождения яичка в мошонку. По окончании этого процесса связка Гюнтера превращается в мошоночную связку. Различные препятствия и нарушения процесса миграции яичка приводят к аномалиям положения яичка (ретенции, эктопии).

6.2. КЛАССИФИКАЦИЯ ПОРОКОВ МОЧЕВОЙ СИСТЕМЫ

Классификация пороков мочевой системы представлена в табл. 6.1.

Таблица 6.1. Классификация пороков мочевой системы (Разин М.П., 2006)

Порок	Причина
<i>Бластемные пороки почек</i>	
Аномалии количества: агенезия почки; добавочная почка	Нарушение эмбриональных процессов закладки и рассасывания избыточных отложенных клеточных масс
Аномалии величины: аплазия; гипоплазия	Недостаточное кровоснабжение метанефрогенной бластемы во внутриутробном периоде
Аномалии положения (дистопии): грудная; поясничная; подвздошная; тазовая; перекрестная	Нарушение физиологического процесса восхождения почек во внутриутробном периоде
Аномалии взаимоотношения: симметричные (подково-, галетообразные); асимметричные (S-, L-, I-образные)	Нарушение физиологического процесса восхождения и ротации почек во внутриутробном периоде
<i>II. Пороки состыковки фильтрационно-реабсорбционного и мочеточникового зачатков (аномалии структуры)</i>	
Удвоения почек: а) полные; б) неполные	Расщепление мочеточникового зачатка перед его вращением в метанефрогенную бластему

Окончание табл. 6.1

Порок	Причина
Кистозные аномалии: поликистоз; простые кисты почек (солитарные, мультилокулярные, дермоидные); губчатая почка	Неправильное и несовместное соединение выводных канальцев метанефрогенной бластемы и собирательных трубочек мочеточникового зачатка Утрата связи зародышевых канальцев с мочевыводящими путями Формирование дивертикулообразных расширений системы собирательных трубочек
<i>III. Пороки развития мочеточникового зачатка</i>	
Мультикистоз	Отсутствие закладки мочеточникового зачатка
Мегаполикаликоз	Недоразвитие системы собирательных трубочек
Гидрокакиоз	Сдавление выходного отверстия большой чашки внутривисцеральным сосудом
Гидронефроз	Сужение лоханочно-мочеточникового сегмента
Уретерогидронефроз: рефлексирующий; обструктивный; диспластический (нейромышечная дисплазия мочеточников)	Пузырно-мочеточниковый рефлюкс. Стеноз МПС. А(гипо)ганглиоз межмышечных нервных сплетений мочеточников
<i>IV. Пороки развития мочевого пузыря и уретры</i>	
Экстрофия мочевого пузыря	Несмыкание передней стенки мочевого пузыря
Эписпадия	Незамыкание дорсальной стенки уретры
Гипоспадия	Недоразвитие дистальной уретры, открытие меатуса по волярной стенке уретры
Синдром врожденной инфравезикальной обструкции: болезнь Мариона; стенозы и сужения уретры; клапаны уретры; фимоз; меатостеноз	Врожденный склероз шейки мочевого пузыря Пороки развития уретры Сужение препуциального мешка Стеноз выходного отверстия уретры
<i>V. Пороки развития мочевого протока</i>	
Полный пузырно-пупочный свищ	Необлитерация урахуса на всем протяжении
Неполный пузырно-пупочный свищ	Необлитерация дистального отдела урахуса
Киста урахуса	Необлитерация среднего отдела урахуса
Дивертикул мочевого пузыря	Необлитерация проксимального отдела урахуса

6.3. ПОРОКИ РАЗВИТИЯ ПОЧЕК

6.3.1. Аномалии количества

Агенезия почки встречается с частотой 1:1000 новорожденных. При этом пороке отсутствуют и орган, и его ножка — сосуды с мочеточником. Двусторонняя агенезия (**арения**) встречается в 4–5 раз реже, она несовместима

с жизнью. Этот порок, как правило, сочетается с пороками развития половых органов, прямой кишки, ануса и спинного мозга (аномалии, объединенные Б. Дюамелем в синдром каудальной регрессии). Односторонняя агенезия почки клинически долгое время протекает бессимптомно, при этом единственная почка компенсаторно гипертрофируется и полностью обеспечивает выделительную функцию. Однако повышенная нагрузка на единственную почку может способствовать развитию таких осложнений, как пиелонефрит и уролитиаз. Диагностику заболевания осуществляют по данным УЗИ, экскреторной урографии, КТ и ангиографии. Лечение порока консервативное, его проводят в случае присоединения осложнений.



Добавочная почка — редкая аномалия. В мировой литературе имеются сообщения о наличии 3 или 4 полностью изолированных друг от друга почек. Добавочная почка имеет свою сосудистую сеть, фиброзную и жировую капсулы и мочеточник, который впадает в мочеточник основной почки либо открывается самостоятельным устьем в мочевой пузырь. Порок обычно диагностируют во время урологического обследования, выполняемого по поводу развития различных осложнений (вторичный гидронефроз, уролитиаз, опухолевидное образование, недержание мочи и др.). При упорном течении пиелонефрита, не поддающегося консервативной терапии, рекомендовано удаление пораженной добавочной почки.

6.3.2. Аномалии положения

Аномалии положения почек наиболее часто диагностируют у детей. По мере онтогенетического перемещения из полости таза в поясничную область почка может занять фиксированное положение на любом этапе своего восхождения. При этом ее ротация всегда остается незавершенной, что служит критерием дифференциальной диагностики дистопии почки от нефроптоза. **Дистопии** встречаются с частотой 1:800 новорожденных. Выделяют тазовую, подвздошную, поясничную, грудную и перекрестную дистопию.

Тазовая дистопия

Тазовая дистопия встречается редко, однако имеет клиническое значение. При выраженной степени тазовой дистопии почка расположена глубоко: у

мальчиков — между прямой кишкой и мочевым пузырем, у девочек — между прямой кишкой и маткой. Верхний полюс почки покрыт брюшиной, нижний лежит на тазовой диафрагме. Возможно сращение дистопированных почек. Болевой синдром, как правило, присутствует у всех больных. Боль может носить постоянный или периодический характер и локализуется в нижней части живота. У девочек-подростков болевой синдром нередко совпадает с периодом менструаций. Вторичный гидронефроз осложняет течение тазовой дистопии в 50% случаев. Возможно присоединение вазомоторных нарушений из-за сдавления дистопированной почкой сосудов нижних конечностей. Почку можно выявить в качестве опухолевидного образования в полости малого таза при ректальном исследовании. Диагноз подтверждают данными УЗИ и экскреторной урографии. Лечение направлено на санацию пиелонефрита и восстановление адекватной уродинамики. Необычность топографии и васкуляризации такого аномального органа делают операции на «тазовой» почке технически очень сложными, что сводит к минимуму количество органосохраняющих реконструктивных операций.

Подвздошная дистопия

При подвздошной дистопии почка расположена ниже гребня подвздошной кости (рис. 6.2). Почка всегда имеет уплощенную форму, а паранефральная клетчатка отсутствует. Почечные артерии обычно множественные, отходят от общей подвздошной артерии. Клинически порок проявляется болевым абдоминальным синдромом, который обусловлен давлением дистопированной почки на нервные сплетения и нарушениями уродинамики. Боли могут быть связаны с нарушением моторики ЖКТ механического или рефлекторного характера и сопровождаться тошнотой, рвотой, отрыжкой и др. Среди возможных осложнений характерны вторичный гидронефроз и вторичный хронический пиелонефрит. Диагностику заболевания проводят на основании общих анализов крови и мочи, специальных урологических исследований, УЗИ, экскреторной урографии. Лечение заключается в санации пиелонефрита, операции показаны больным с выраженной гидронефротической трансформацией.

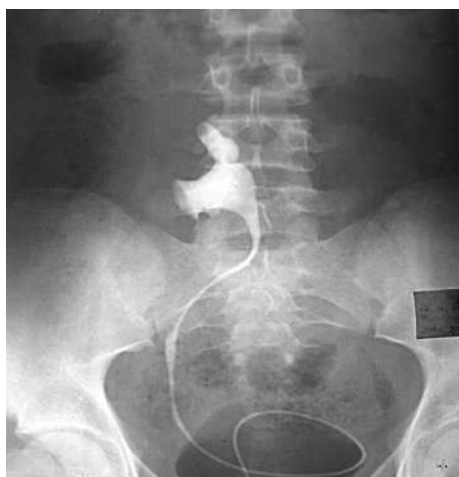

Рис. 6.2. Подвздошная дистопия правой почки (ретроградная пиелография)

Поясничная дистопия

Поясничная дистопия характеризуется низким расположением почки в поясничной области. При этом артериальные сосуды почки отходят от аорты ниже обычного, примерно на уровне II–III поясничных позвонков. Почка

ротирована вокруг продольной оси, ее лоханка обращена несколько кпереди. При поясничной дистопии почки оперативное лечение может потребоваться в случае присоединения осложнений или при наличии сопутствующих аномалий.

Грудная дистопия

Грудная дистопия — аномалия, при которой почка располагается в грудной полости выше диафрагмы (рис. 6.3). Этот порок обычно не вызывает у больного никаких болезненных ощущений и его выявляют при рентгенологическом обследовании. Избежать диагностических ошибок позволяет *экскреторная урография, которую необходимо выполнять всем больным с округлыми тенями над диафрагмой*. При грудной дистопии, в отличие от других видов дистопий, мочеточник имеет бóльшую длину, чем в норме, и почечные сосуды отходят несколько выше. Специального лечения этот порок не требует. Оперативное лечение выполняют по показаниям.

Перекрестная дистопия

Перекрестная дистопия — состояние, при котором обе почки расположены с одной стороны позвоночника, а мочеточник нижней из них перекрещивает позвоночный столб и впадает в мочевой пузырь в обычном месте (рис. 6.4). Кровоснабжение почек при этом пороке весьма вариабельно. Перекрестная дистопия в большинстве случаев сопровождается сращением почек. Аномалия не имеет специфичной симптоматики. Диагностику осуществляют по данным экскреторной урографии, ретроградной пиелографии и почечной ангиографии. В случае присоединения гидронефроза или уролитиаза хирургическому лечению может подвергаться одна из почек.

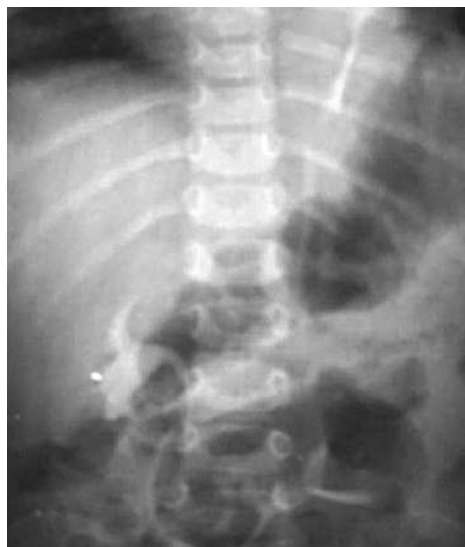

Рис. 6.3. Грудная дистопия левой почки (экскреторная урография)

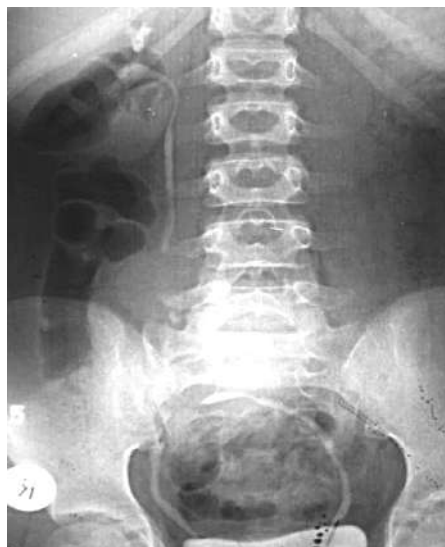

Рис. 6.4. Перекрестная дистопия левой почки (экскреторная урография)

6.3.3. Аномалии величины

Аплазия — отсутствие почки с сохранением ее ножки. Порок формируется в раннем эмбриональном периоде до образования нефронов, клинически не проявляется. Диагностику заболевания осуществляют по данным УЗИ, экскреторной урографии, КТ, почечной ангиографии, ретроградной пиелографии. Лечение эта аномалия не требует.

Гипоплазия — врожденное уменьшение почки, связанное с нарушением развития метанефрогенной бластемы в результате ее недостаточного кровоснабжения (рис. 6.5). Макроскопически орган представляет собой почку в миниатюре, но при гистологическом исследовании в большинстве случаев выявляют нарушения, связанные с олигонефронией либо с диспластическими процессами в почечной ткани. Клинически порок может не проявляться.

Диагноз устанавливают по данным УЗИ, экскреторной урографии, ангиографии, доплерографии и нефросцинтиграфии. Трудности возникают при дифференциальной диагностике гипоплазированной и вторично-сморщенной почки:

- при гипоплазии калибр сосудов как в почечной ножке, так и внутри почки уменьшен равномерно;
- при вторичном сморщивании отмечают резкое уменьшение в диаметре внутривисцеральных сосудов, их неправильное расположение, уменьшение их количества в корковом веществе при нормальном калибре сосудов почечной ножки.

Определенное диагностическое значение имеет подсчет чашечек на экскреторных урограммах. В норме их обычно около 10, при гипоплазии почки — менее 5. При УЗИ гипоплазированная почка вследствие малого количества соединительной ткани в паренхиме не имеет характерного для сморщенной почки блеска.

При радионуклидном исследовании обнаруживают нормальный паренхиматозный транспорт препарата. Односторонняя гипоплазия чаще проявляется симптоматикой вторичного пиелонефрита, а двусторонняя — ренальной гипертензией. К оперативному лечению прибегают в тех случаях, когда возникает уверенность в безуспешности антибактериальной и гипотензивной терапии. Операция выбора при одностороннем процессе — нефрэктомия, однако она противопоказана при выявлении нефросклеротических изменений в контралатеральной почке. При пузырно-мочеточниковом рефлюксе (ПМР) в гипоплазированную почку показана антирефлюксная операция.

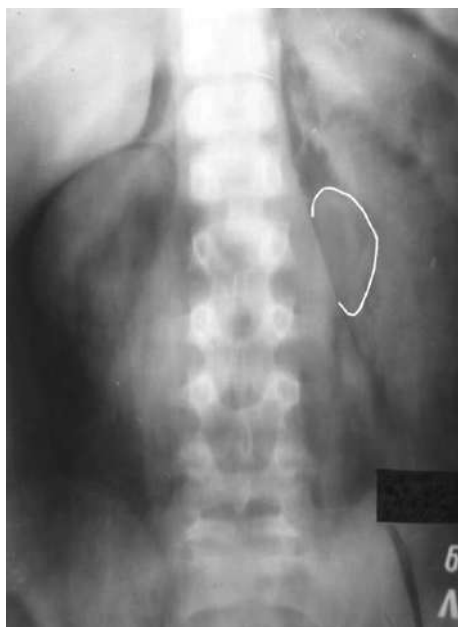

Рис. 6.5. Гипоплазия левой почки (обведена), диагностический ретропневмоперитонеум

6.3.4. Аномалии взаимоотношения

Это различные варианты сращений между обеими почками. В зависимости от взаимоотношения продольных осей почек различают S-, L-, I-, галето- и подковообразную деформации почек.

S-, L-, I-образные деформации образуются при сращении верхнего полюса одной почки с нижним полюсом другой (рис. 6.6). Эти виды аномалий встречаются с частотой 1:5000. Как правило, мочеточники впадают в мочевой пузырь в обычном месте. В силу топографических особенностей эти аномалии чаще проявляются абдоминальными болями. Наиболее характерные осложнения этих пороков — пиелонефрит, уролитиаз, нарушения уродинамики одного из ЛМС.

Диагностику осуществляют с помощью УЗИ, экскреторной урографии и ретроградной пиелографии. В ряде случаев показана почечная ангиография. Хирургическое лечение заключается в геминефруретерэктомии (по показаниям).

Галетообразная почка встречается с частотой 1:26 000. Этот вид аномалий образуется в результате сращения обеих пар полюсов почек или их медиальных поверхностей до начала ротации. После этого восхождение почки становится невозможным. Галетообразная почка располагается в малом тазу. Ворот почки в обычном понимании этого термина просто не существует, так как лоханки и мочеточники расположены впереди почечной массы, а сосуды входят в почку по задней ее поверхности. Каждая половина почки имеет свой мочеточник. Эта аномалия подвержена присоединению воспалительных осложнений. Проводят консервативное лечение.

При **подковообразной почке** происходит сращение одноименными полюсами (в 90% — нижними) (рис. 6.7). Порок встречается у новорожденных с частотой 1:400. Подковообразная почка чаще бывает эктопирована, ее перешеек располагается на уровне IV–V поясничного позвонка. Почечные артерии в большинстве случаев отходят от аорты, но уровень их отхождения тем ниже, чем более выражена почечная дистопия. Малая подвижность подковообразной почки делает ее более подверженной травмам. Характерно, что мочеточники при этом пороке перегибаются через паренхиму, что приводит к нарушениям уродинамики на уровне ЛМС. Частые осложнения — вторичный пиелонефрит, гидронефроз одной из половин подковообразной почки, уролитиаз. Здоровая подковообразная почка иногда проявляется болезненными ощущениями в животе вследствие сдавления других органов.

Редко встречается так называемый **cava-синдром** (синдром сдавления нижней полой вены). Диагностика основана на данных УЗИ и экскреторной урографии. Самую информативную картину дает ангиография. Консервативное лечение направлено на ликвидацию воспалительного процесса. Показания к операции: выраженная гидронефротическая трансформация, нефрокалькулез. С широким внедрением в детскую практику дистанционной литотрипсии к операции по этим показаниям почти не приходится прибегать.

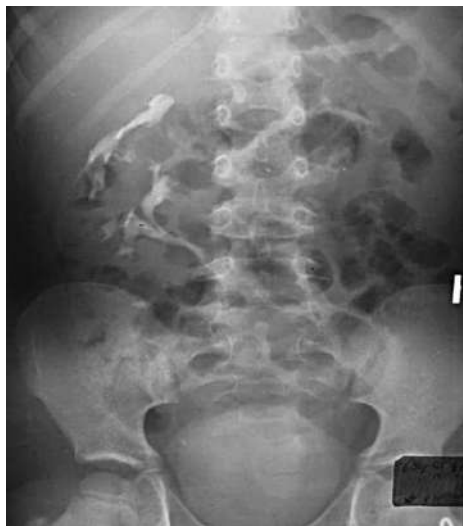

Рис. 6.6. S-образная деформация почек (экскреторная урография)

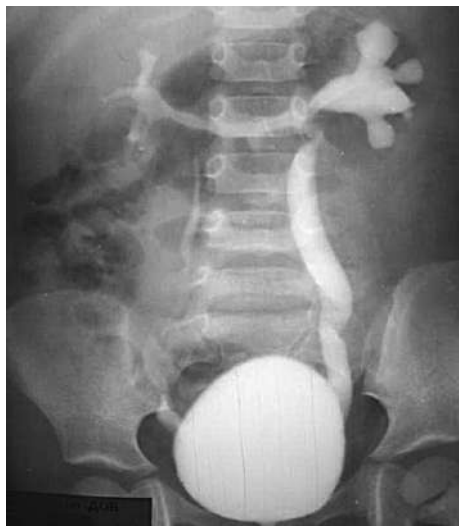

Рис. 6.7. Пузырно-мочеточниковый рефлюкс в подковообразную почку (микционная цистография)

6.3.5. Аномалии структуры

Удвоение почек

Удвоение почек может быть отнесено также к порокам развития лоханки и мочеточников, т.е. к аномалиям развития мочеточникового зачатка. Под этим состоянием понимают наличие в почке двух сегментов, имеющих автономные кровоснабжение и верхние мочевыводящие пути. Это частая аномалия мочевой системы у детей — 1 на 150 новорожденных (в 2 раза чаще у девочек). Возникновение порока связано с расщеплением мочеточникового зачатка на пути перед его врастанием в метанефрогенную бластему. Верхний сегмент удвоенной почки дренируется верхней группой чашечек и составляет около 1/3 всей почечной паренхимы, нижний сегмент дренируется средней и нижней группами чашечек. Различают полное и неполное удвоение почек.

- **Неполное удвоение** характеризуется удвоением верхних мочевыводящих путей при одном устье мочеточника (рис. 6.8). Место слияния удвоенных мочеточников может быть локализовано на различном уровне. Клинических проявлений эта аномалия не имеет, если ей не сопутствует обструкция в ЛМС или МПС, либо пузырно-мочеточниковый или межмочеточниковый рефлюкс. Диагностику осуществляют по данным УЗИ, экскреторной урографии, цистоскопии и цистографии. Порок лечат только при наличии осложнений. Больным может быть выполнена по показаниям геминефруретерэктомия либо наложен межмочеточниковый анастомоз при обструкциях ЛМС и МПС.

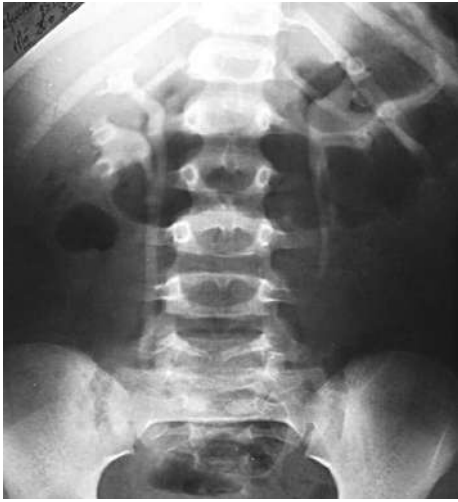

Рис. 6.8. Неполное удвоение правой почки (экскреторная урография)

- **Полное удвоение** характеризуется наличием в мочевом пузыре двух устьев мочеточников с одной стороны, располагающихся одно под другим. Устье мочеточника верхнего сегмента всегда расположено ниже и медиальнее другого (закон Вейгерта–Мейера). Характерное осложнение данной патологии, помимо вторичного пиелонефрита, — наличие рефлюкса. В большинстве случаев он направлен в мочеточник нижнего сегмента (т.е. в верхнее устье). Лечение заключается в санации пиелонефрита и выполнении по показаниям антирефлюксной операции.

Кистозные аномалии почек

Различные кистозные аномалии почек встречаются с частотой 1:250.

Поликистоз — наследственная и всегда двусторонняя аномалия, которая возникает вследствие несвоевременного и неправильного соединения фильтрационно-реабсорбционного и мочевыделительного аппаратов почки (канальцев нефронов и собирательных трубочек). В результате возникает задержка мочи в проксимальных отделах нефронов с последующим расширением слепо заканчивающихся канальцев и образованием из них кист. Поликистоз почек может сочетаться с поликистозом других органов. Течение заболевания зависит от количества сохранной почечной паренхимы. При благоприятном течении порок может протекать бессимптомно. По мере накопления вторичного пиелонефритического процесса присоединяются артериальная гипертензия, гематурия и развивается ХПН. При пальпации живота определяют резко болезненные увеличенные бугристые почки. При УЗИ и экскреторной урографии обнаруживают увеличенные неровные тени почек; коллекторная система фрагментарно вытянута за счет сдавления ее кистами; лоханка внутрипочечная, смещена медиально. Для уточнения диагноза иногда выполняют ретроградную пиело- и ангиографию; количественно определить площадь функционирующей паренхимы позволяют радионуклидные методы диагностики. Консервативное лечение направлено на борьбу с инфекцией и коррекцию анемии, артериальной гипертензии, минимизацию почечной недостаточности. При прогрессировании ХПН прогноз неблагоприятный.

Мультикистоз — односторонний порок, образуется вследствие отсутствия закладки мочеточникового зачатка при сохранении фильтрационно-реабсорбционного аппарата метанефроса. К моменту рождения ребенка мультикистоз-

ная почка паренхимы не имеет. Порок обычно диагностируют при выполнении УЗИ. Лечение заключается в удалении почки, состоящей целиком из кист и фиброзной ткани («гроздь винограда»). Имеются литературные сообщения о самопроизвольном рассасывании мультикистозных почек в процессе жизни организма.

Солитарная киста почки в детском возрасте встречается нечасто. Киста развивается из зародышевых канальцев, утративших связь с мочевыводящими путями, поэтому солитарная киста не сообщается с лоханкой. Задержка мочи в кисте приводит к ее росту, болевому синдрому и перифокальной атрофии почечной паренхимы. Киста небольших размеров протекает бессимптомно. Возможные осложнения — нагноение кисты, малигнизация в стенке кисты. Диагноз устанавливают по данным физикального обследования, УЗИ, экскреторной урографии. Лечение заключается в пункции кисты (открытой интраоперационной, лапароскопической или чрескожной) и ее склерозировании введением спиртовых растворов или 3% раствора Тромбовара^а.

Иногда встречаются **мультилокулярные** (многокамерные) кисты. Их лечение оперативное: вылушивание кисты с иссечением стенок, коагуляцией паренхиматозных стенок и тампонадой полостей паранефрием или сухими белковыми препаратами (Гемостатическая губка^а, Тахокомб^а).

«**Губчатая почка**» — редкая врожденная аномалия, генез которой полностью не установлен. Считают, что развитие аномалии связано с расширением и формированием множественных мелких кист из собирательных трубочек. Клинически губчатая почка может проявляться протеинурией, эритроцитурией или лейкоцитурией. Диагноз ставят по данным экскреторной урографии (патогномичный симптом — «букет цветов» в зоне пирамид). Лечение при отсутствии осложнений не проводят.

6.4. ПОРОКИ РАЗВИТИЯ МОЧЕТОЧНИКОВОГО ЗАЧАТКА

6.4.1. Мегалополикаликоз

Мегалополикаликоз — редкая аномалия, связанная с недоразвитием мозгового вещества почки, которое преимущественно состоит из собирательных трубочек. Коллекторная система заполняет собой дефекты медулярной гипоплазии и выглядит перерастянутой, с шаровидными большими чашечками (рис. 6.9). Основной метод диагностики патологии — экскреторная урография.

Возможны диагностические ошибки, так как урограмма порока схожа с гидронефротической трансформацией; необоснованно может быть выполнено оперативное вмешательство. Отличительные черты аномалии: почка не увеличена в размерах, ее поверхность гладкая, количество маленьких чашечек при мегалополикаликозе достигает 20–30 вместо 7–13 в норме. При неосложненном течении функции почки не нарушены, и специального лечения данная аномалия не требует.

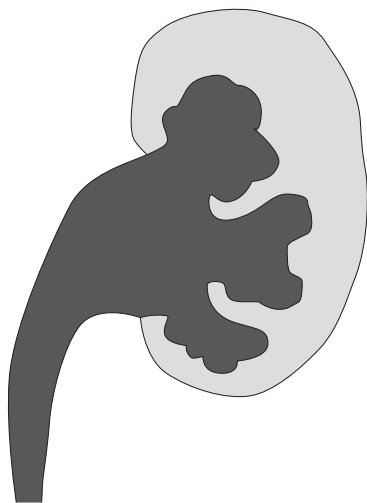


Рис. 6.9. Мегаполикаликоз (схема)

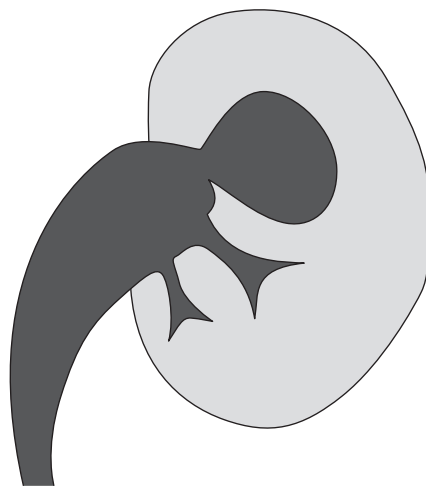


Рис. 6.10. Синдром Фреля (схема)

6.4.2. Гидрокаликоз

Гидрокаликоз встречается чаще мегаполикаликоза. Характерно, что это почти всегда правосторонний процесс. Чаще встречается гидрокаликоз верхней чашки (синдром Фреля, или изолированный гидронефроз) (рис. 6.10). К образованию этого порока приводит наличие внутрпочечного сосуда, сдавливающего выходное отверстие большой чашечки в области сфинктера Диссе. Вследствие обструкции и роста внутрчашечного давления происходят разрывы форниксов, что проявляется эритроцитурией. Диагностику заболевания осуществляют с помощью УЗИ и экскреторной урографии.

В ряде случаев порок осложняется присоединением вторичного пиелонефрита. Ранее было предложено много методов оперативной коррекции патологии, однако их малая эффективность заставляет практических врачей придерживаться менее активной тактики, сводя лечение к консервативной терапии осложнений.

6.4.3. Гидронефроз

Гидронефроз (гидронефротическая трансформация) может развиваться вследствие приобретенной патологии (мочекаменная болезнь, опухолевый рост, туберкулез), однако в большинстве случаев в детской практике встречаются **врожденный гидронефроз** (рис. 6.11). Врожденные обструктивные уropатии (ВОУ) вообще часто встречаются в детской практике. Каждая такая аномалия может быть как изолированным пороком развития, так и частью аномалада, синдромальной патологии. Выявлена наследственная предрасположенность в отношении этой группы заболеваний. Так, носительство антигена HLA-B8 и гаплотипических комбинаций антигенов A2-B17 и A3-B13 увеличивает риск развития ВОУ в 2,1–8,5 раза. Выявлено наследственное предрасположение

и для больных с врожденным гидронефрозом: носительство антигенов HLA-B8 и HLA-DRB1*17(3), комбинаций антигенов B8-35, A1-B27, A2-B17, A2-B35 увеличивает риск развития врожденного гидронефроза в 2,3–9,2 раза.

Врожденный гидронефроз — стойкое прогрессирующее расширение коллекторной системы почки вследствие нарушения оттока мочи на уровне ЛМС, сопровождающееся атрофией паренхимы почки вплоть до полной ее гибели. К нарушениям проходимости ЛМС приводят:

- стеноз ЛМС;
- эмбриональные спайки, сдавливающие этот участок мочеточника;
- нижнеполярный сосуд;
- фиксированный перегиб мочеточника;
- клапаны мочеточника;
- высокое отхождение мочеточника от лоханки;
- ретрокавальный мочеточник.

В связи с препятствием оттоку мочи на уровне ЛМС, обструкцией мочевыводящих путей и повышением внутрилоханочного давления мочи происходят растяжение и деформация лоханки и чашечек. Чашечно-лоханочная система (ЧЛС) все более и более расширяется, принимает более сферическую форму и, по сути, превращается в единую полость. На определенном этапе развития гидронефроза в связи с ростом гидравлического давления происходят мелкие разрывы форниксов чашечек, и моча поступает сначала в венозные и лимфатические сосуды, затем в почечные капсулы и, наконец, в почечный синус (т.е. развиваются пиеловенозный, пиелолимфатический, пиелотубулярный и пиелосинусовый рефлюксы). В динамике развития заболевания обратный ток мочи через вновь образованные разрывы сводов чашечек увеличивается. В почечной паренхиме возрастает давление, нарушаются кровообращение и трофика вначале мозгового, а затем коркового вещества почки. Почечная паренхима все больше ишемизируется и постепенно атрофируется, истончается, а почка превращается в тонкостенную полость, наполненную водянистой жидкостью. Кроме того, при врожденном гидронефрозе, помимо повышения внутрилоханочного давления вследствие обструкции в прилоханочном отделе мочеточника, выявляют признаки неправильного формирования структурно-клеточных элементов нефрона (дисплазия почечной ткани), что оказывает существенное влияние на дальнейшее течение процесса и его осложнений.

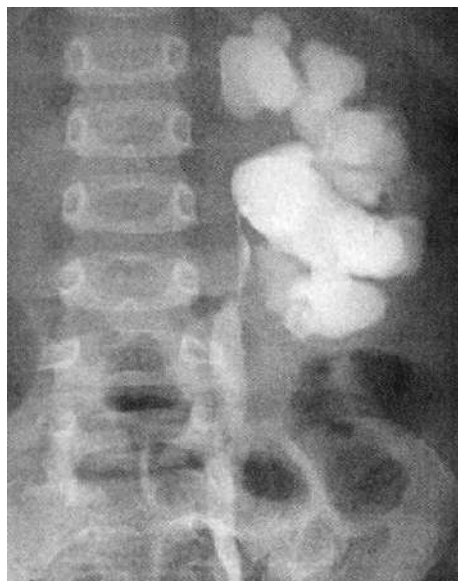

Рис. 6.11. Врожденный гидронефроз слева (ретроградная пиелография)

Чаще патология имеет левостороннюю локализацию (60% — слева, 30% — справа, 10% — с двух сторон). Для клинического течения врожденного гидронефроза характерна классическая триада симптомов:

- изменения в анализах мочи (чаще лейкоцитурия);
- синдром пальпируемой опухоли в животе;
- болевой синдром.

При отсутствии осложнений гидронефроз длительное время может протекать бессимптомно, болевой синдром появляется позже других признаков и связан с перерастяжением капсулы органа. У детей в 80–90% случаев гидронефроз осложняется вторичным хроническим обструктивным пиелонефритом. К другим осложнениям относят уролитиаз, а также артериальную гипертензию и ХПН при двустороннем процессе.

Скрининговую диагностику осуществляют по данным УЗИ; диагноз может быть поставлен и антенатально на ранних сроках. Важный параметр при этом методе исследования — не только констатация увеличения полостной системы почки, но и измерение толщины почечной паренхимы. Диагноз подтверждают данными экскреторной урографии (расширение коллекторной системы, сужение проходимости ЛМС). В диагностически сложных случаях применяют также ретроградную пиелографию. Иногда ценными оказываются радионуклидное исследование и КТ с контрастом. По классификации Н.А. Лопаткина различают гидронефроз (рис. 6.12):

- I степени — пиелэктазия;
- II степени — прегидронефроз;

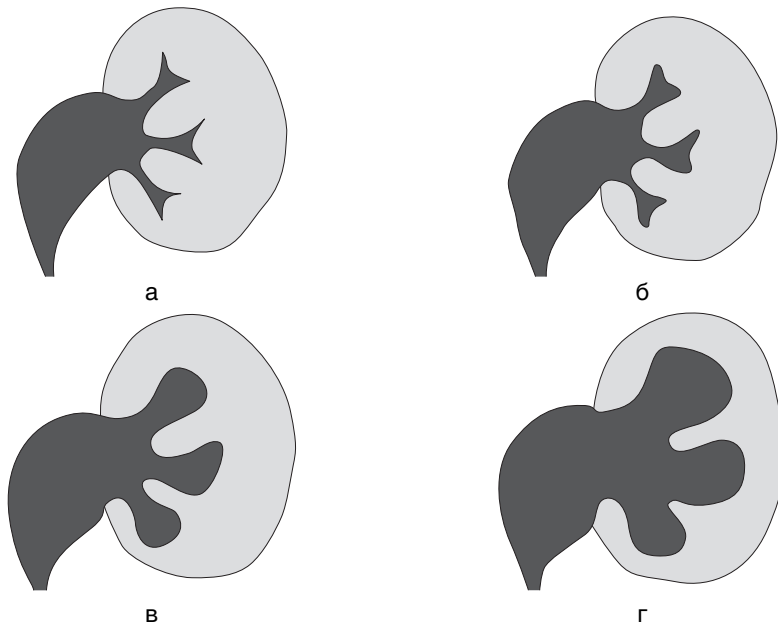


Рис. 6.12. Степени гидронефроза по Н.А. Лопаткину (схема, пояснения в тексте): а — I степень; б — II степень; в — IIIА степень; г — IIIБ степень

- III степени:
 - IIIА — гидронефроз со снижением функции почечной паренхимы;
 - IIIБ — гидронефроз с гибелью почечной паренхимы.

Лечение. При I степени рекомендовано консервативное лечение вторичного пиелонефрита. При гидронефрозе II и IIIА степени показано выполнение реконструктивных операций на ЛМС. При гидронефрозе IIIБ степени в связи с гибелью почечной паренхимы приходится выполнять нефрэктомия. Методы органосохраняющего хирургического лечения разделяют на различные виды резекций ЛМС с наложением лоханочно-мочеточникового анастомоза и различные виды пластики ЛМС. Из первой группы чаще выполняют операцию Андерсона–Хайнса, при выраженной дилатации лоханки показана ее резекция по Кучере (рис. 6.13), из второй — пластику ЛМС по Кальп-де-Вирду.

Лечение вторичного пиелонефрита проводят и в предоперационном, и в послеоперационном периодах. Возбудители пиелонефрита при врожденном гидронефрозе — золотистый стафилококк, кишечная палочка, протей, синегнойная палочка, различные микробные ассоциации. Спектр микрофлоры в динамике может меняться.

Через 1 и 2 года после оперативного лечения врожденного гидронефроза дети должны пройти урологическое обследование. Восстановление коллекторно-паренхиматозных взаимоотношений и функций почки у детей начинают при сроке около 2 лет после операции и может происходить до 10 лет. Обязательным диспансерным наблюдением должны быть охвачены все дети, оперированные по поводу врожденного гидронефроза. Его осуществляют педиатр и детский хирург по месту жительства в течение не менее 5 лет после операции.

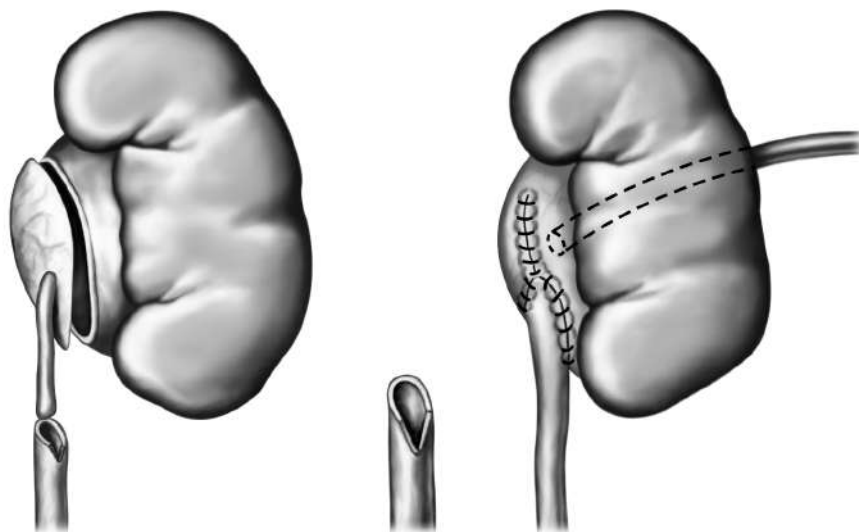


Рис. 6.13. Схема операции Андерсона–Хайнса–Кучеры (Лопаткин Н.А., Пугачев А.Г., 1986¹)

¹ Лопаткин Н.А., Пугачев А.Г. Детская урология : руководство. М.: Медицина, 1986. 496 с.

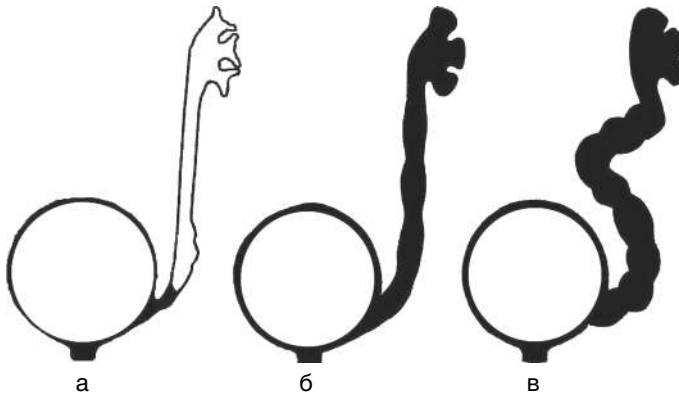


Рис. 6.14. Степени уретерогидронефроза (схема, пояснения в тексте): а — ахалазия; б — мегауретер; в — уретерогидронефроз

6.4.4. Уретерогидронефроз

Уретерогидронефроз — состояние, характеризующееся нарушением оттока мочи на уровне МПС, сопровождающееся расширением мочеточника и коллекторной системы почки. Различают **ахалазию** мочеточника, **мегауретер** и собственно **уретерогидронефроз**, что было бы правильнее рассматривать не как самостоятельные формы, а как стадии развития единого процесса уретерогидронефроза (рис. 6.14).

В зависимости от причин выделяют три вида уретерогидронефроза:

- рефлюксирующий;
- обструктивный;
- диспластический.

Рефлюксирующий уретерогидронефроз

Рефлюксирующий уретерогидронефроз — осложнение ПМР, который может быть следствием факторов приобретенного и врожденного характера.

- **Вторичный ПМР** чаще связан с хроническим воспалительным процессом в мочевом пузыре, встречается преимущественно у девочек.
- **Первичный ПМР** более характерен для мальчиков и может быть обусловлен:
 - врожденной несостоятельностью клапанного механизма МПС;
 - эктопией устьев мочеточника;
 - врожденными аномалиями спинного мозга и позвоночника (дисрафии);
 - врожденной инфравезикальной обструкцией.

Мочеточниково-пузырное сочленение (МПС) — участок анатомически сложный. В этом сочленении нет клапана в обычном понимании этого термина. Интравезикальную часть мочеточника подразделяют на интрамуральную

и субмукозную. При наполнении мочевого пузыря передавливание подслизистой (субмукозной) части мочеточника скопившейся в полости пузыря мочой обеспечивает в норме невозможность заброса мочи в мочеточник, т.е. клапанный механизм. Для его существования важны нормальное соотношение интрамуральной части к субмукозной и угол впадения мочеточника, сократимость мышечной стенки мочеточника и ее смещаемость внутри **влагалища Вальдейера** (фиброзно-мышечное образование, покрывающее мочеточник в юкставезикальной части). Такие причины, как короткий интрамуральный отдел, прямой или тупой угол впадения мочеточника в мочевой пузырь, эктопия устья мочеточника могут менять тонкие взаимоотношения в МПС и приводить к развитию рефлюкса. К ПМР ведут и различные виды спинальных дизрафий (аномалии спинного мозга и позвоночника), вызывая дискоординацию детрузорно-сфинктерных сокращений. О роли синдрома инфравезикальной обструкции в генезе ПМР и развитии уретерогидронефроза вы сможете узнать в разделе 6.5.4.

ПМР проявляется рецидивирующей инфекцией мочевыводящих путей. При этом, как правило, изменяются ритм и характер мочеиспусканий. Порок диагностируют по данным УЗИ, цистографии, цистоскопии, экскреторной урографии, уродинамических методов (рис. 6.15). Двукратные (и более) изменения в анализах мочи — абсолютное показание к выполнению УЗИ почек и мочевого пузыря на амбулаторном этапе. Выполняют общие анализы крови и мочи, биохимический анализ крови, посев мочи на микрофлору, определяют микробное число (бактериурия), проводят анализы мочи по Зимницкому, по Нечипоренко, пробу Реберга. Осложнения заболевания — вторичный пиелонефрит, уретерогидронефроз, вторично-сморщенная почка, нефрогенная артериальная гипертензия, ХПН.

В настоящее время применяется международная классификация рефлюкса по степени J.Y. Dwoskin (1973). Согласно этой классификации выделяют:

- 1-ю степень — заброс мочи в нижнюю треть мочеточника;
- 2-ю степень — рефлюкс до лоханки;
- 3-ю степень — рефлюкс до лоханки с расширением ЧЛС;
- 4-ю степень — рефлюкс с деформацией форниксов и изгибами мочеточника;
- 5-ю степень — рефлюкс с резким расширением мочеточника, ЧЛС и снижением функции почки.

Лечение должно быть оперативным во всех случаях врожденного ПМР и в случаях приобретенного рефлюкса при безуспешности консервативной терапии, направленной на санацию хронического цистита.

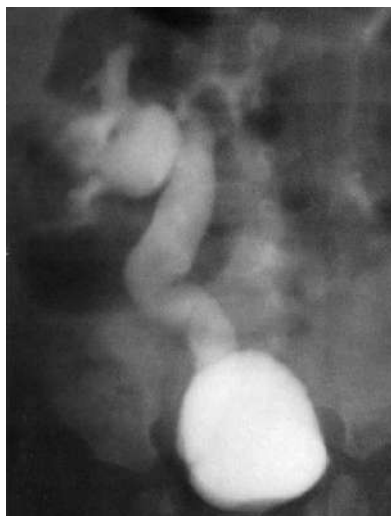

Рис. 6.15. Пузырно-мочеточниковый рефлюкс 5-й степени справа (микционная цистография)

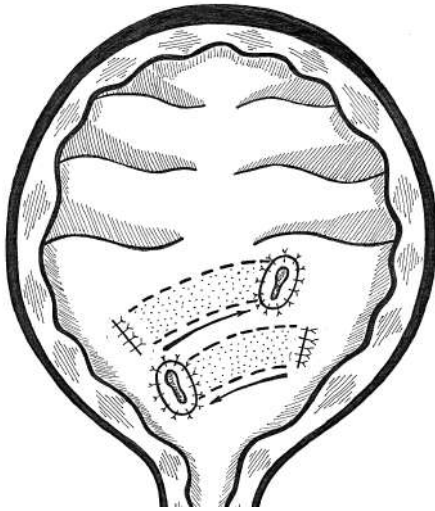


Рис. 6.16. Схема двусторонней антирефлюксной операции по Козэну

подобным выпячиванием слизистой оболочки мочеточника в просвет мочевого пузыря. Стеноз предпузырного отдела проявляется расширением юкставезикальной части мочеточника.

Клиническая картина заболевания проявляется симптоматикой вторичного пиелонефрита. Порок можно диагностировать внутриутробно по данным антенатального УЗИ. Односторонний обструктивный уретерогидронефроз — порок абсолютно корригируемый, беременность должна быть пролонгирована. Однако двусторонний порок по данным УЗИ сложно отличить от диспластического уретерогидронефроза. Вопросы пролонгирования или возможного прерывания беременности при наличии двустороннего обструктивного уретерогидронефроза у плода нельзя решать единолично, необходимо проводить пренатальные консилиумы.

Диагностику в постнатальном периоде осуществляют с применением УЗИ-сканирования и экскреторной урографии, на которой определяют нарушение проходимости МПС с супрастенотическим расширением вышележащих отделов мочеточника и коллекторной системы почки (рис. 6.17). При проведении цистографии можно заподозрить, а по данным цистоскопии — подтвердить наличие уретероцеле.

Проводят и другие исследования, входящие в алгоритм обследования урологического больного. Оперативное лечение осуществляют сразу при выявлении патологии. Оно заключается в пересадке мочеточника на новое место мочевого пузыря с антирефлюксной защитой (операция Маршалла—Стивенсона, рис. 6.18).

При широких мочеточниках их проведение через вновь созданный (артифициальный) подслизистый тоннель во время операции оказывается технически сложным, поэтому возникает необходимость их модуляции (интраопера-

У детей наиболее эффективны антирефлюксные операции по Козэну или Ледбеттеру—Политано (рис. 6.16).

Обструктивный уретерогидронефроз

Обструктивный уретерогидронефроз — ВПР, характеризуется обструкцией МПС вследствие его стенозирования. Как правило, причиной являются врожденные фибросклеротические процессы в МПС, приводящие к дезориентации и дегенерации сократительных структур лейомиоцитов, что и ведет к нарушению проходимости мочевыводящих путей на этом уровне. Стеноз в интрамуральном отделе мочеточника чаще проявляется таким состоянием, как **уретроцеле** — грыжепо-

ционное сужение диаметра). Можно первым этапом мочеточник вывести на кожу (кутанеостомия) либо наложить нефростому, а после сокращения мочеточника вторым этапом через 3 мес выполнить операцию не-оцистоуретероимплантации.

Диспластический уретерогидронефроз

Гистологическими исследованиями доказано, что при этом пороке гипоганглиоз межмышечных (интрамуральных) нервных сплетений МПС всегда ассоциирован с различными видами миелодисплазий и гипомиелинизацией волокон спинного мозга. Для диспластического уретерогидронефроза (**нейромышечная дисплазия мочеточников**) характерен ряд симптомов:

- это всегда двусторонний процесс;
- башеннообразный большой мочевой пузырь при цистографии;
- нестабильный и норморефлекторный мочевой пузырь;
- обязательно наличие остаточной мочи в мочевом пузыре;
- зияние устьев мочеточников при цистоскопии.

Диагностика заболевания складывается из данных общеклинического, рентгенологического, инструментального и уродинамического обследований. Трудности в диагностике возникают при необходимости дифференцировать диспластический уретерогидронефроз от двустороннего обструктивного. В западноевропейских странах антенатальная постановка этого диагноза — абсолютное показание для прерывания беременности на ранних сроках.

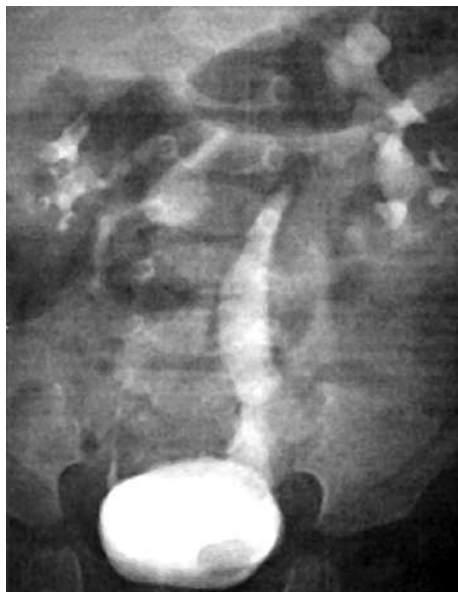

Рис. 6.17. Обструктивный уретерогидронефроз, уретероцеле слева (экскреторная урография, Куликова Т.Н. и др., 2009¹)

6.5. ПОРОКИ РАЗВИТИЯ МОЧЕВОГО ПУЗЫРЯ, УРЕТРЫ И КРАЙНЕЙ ПЛОТИ

6.5.1. Экстрофия мочевого пузыря

Экстрофия мочевого пузыря — сложный порок развития, проявляется врожденным отсутствием передней стенки мочевого пузыря и соответствующего ей участка передней брюшной стенки. Аномалия встречается у 1 на 50 000 новорожденных, причем у мальчиков — в 3 раза чаще, чем у девочек.

¹ Куликова Т.Н., Глыбочко П.В., Морозов Д.А. и др. Атлас по детской урологии. М.: ГЭОТАР-Медиа, 2009. 160 с.