

427. Yuh W., Crain M., Loes D. et al. MR Imaging of Cerebral Ischemia: Findings in the First 24 Hours // A.J.N.R.— 1991.— Vol. 1, № 4.— P. 621–629.
428. Zanette E.M., Roberti C., Mancini G. et al. Spontaneous middle cerebral artery reperfusion in ischemic stroke. A follow-up study with transcranial Doppler // Stroke.— 1995.— Vol. 26, № 3.— P. 430–433.
429. Zbornikova V. Different flow patterns in infarction of the middle cerebral artery // J. Neuroimaging.— 1997.— Vol. 7, № 2.— P. 69–77.
430. Zijlmans J.C., Thijssen H.O., Vogels O.J. et al. MRI in patients with suspected vascular parkinsonism // Neurology.— 1995.— Vol. 45, № 12.— P. 2183–2188.
431. Zivin J.A. Factors determining the therapeutic window for stroke // Neurology.— 1998.— Vol. 50.— P. 599–603.

## ОГЛАВЛЕНИЕ

Список сокращений .....	3
Введение .....	5
<b>Глава 1. АНАТОМИЯ СОСУДОВ ГОЛОВНОГО МОЗГА</b> .....	7
Экстракраниальные артерии .....	8
Каротидная система .....	8
Вертебрально-базилярная система .....	12
Интракраниальные артерии .....	13
Вертебрально-базилярная система .....	21
Коллатеральное кровоснабжение .....	29
Варианты строения сосудов головного мозга .....	31
Вены головного мозга .....	41
<b>Глава 2. ВОПРОСЫ КЛАССИФИКАЦИИ ЦЕРЕБРОВАСКУЛЯРНЫХ ЗАБОЛЕВАНИЙ</b> .....	45
<b>Глава 3. ЭТИОЛОГИЯ И ПАТОГЕНЕЗ ИШЕМИЧЕСКИХ ИНСУЛЬТОВ</b> .....	50
Патогенетическая классификация .....	60
<b>Глава 4. ПРИМЕНЕНИЕ МЕТОДОВ НЕЙРОВИЗУАЛИЗАЦИИ В ДИАГНОСТИКЕ ИШЕМИЧЕСКИХ ИНСУЛЬТОВ</b> .....	62
Компьютерная томография .....	62
Магнитно-резонансная томография .....	66
Топографическая картина выявленного инфаркта .....	83
Инфаркты мозжечка и моста .....	84
<b>Глава 5. ИШЕМИЧЕСКИЕ ИНСУЛЬТЫ У БОЛЬНЫХ МОЛОДОГО ВОЗРАСТА</b> .....	92
Инсульт при беременности .....	97
<b>Глава 6. ВОПРОСЫ ДИФФЕРЕНЦИАЛЬНОЙ ДИАГНОСТИКИ ИШЕМИЧЕСКИХ ИНСУЛЬТОВ</b> .....	98
Заключение .....	102
Список литературы .....	104

## Вертебрально-базилярная система

Вертебрально-базилярная система развивается отдельно от каротидной и претерпевает большие изменения во внутриутробном периоде. Именно этим и объясняется гораздо большее количество вариантов развития.

Подключичная артерия слева отходит непосредственно от дуги аорты, справа — от ПГС. Выходя из грудной полости через верхнее отверстие грудной клетки, подключичная артерия огибает купол плевры, располагаясь в межлестничном треугольнике позади передней лестничной мышцы. Затем артерия идет под ключицей, подходит к I ребру и перегибается через него. В подключичной артерии различают три отдела:

- 1-й — до входа ее в промежуток между лестничными мышцами;
- 2-й — на протяжении межлестничного промежутка;
- 3-й — от места выхода артерии из межлестничного промежутка до нижнего края I ребра.

В 1-м отделе отходят позвоночная артерия, внутренняя артерия молочной железы и щитовидно-шейный ствол, во 2-м — реберно-шейный ствол и в 3-м — поперечная артерия шеи.

Позвоночная артерия (ПА) является первой ветвью подключичной, хотя иногда отходит непосредственно от дуги аорты (в 4% случаев слева и очень редко справа). После отхождения от наивысшей точки подключичной дуги или заднемедиальной ее части ПА поднимается кпереди от лестничной мышцы, слегка извиваясь или делая S-образный изгиб (сегмент V1) при вхождении в отверстие поперечного отростка  $C_{VI}$  (90% случаев), реже  $C_V$  (5% случаев) и затем идет почти вертикально вверх через отверстия в поперечных отростках позвонков (сегмент V2). Выйдя из отверстия  $C_{II}$ , она поворачивает латерально и опять идет почти вертикально между аксисом и атлантом или поворачивает кнаружи перед вхождением в поперечный отросток атланта под углом  $45^\circ$ . Выйдя из отверстия в поперечном отростке  $C_I$ , сосуд идет назад примерно на 1 см кзади от атланта, затем поворачивает медиально (петля атланта — сегмент V3). После этого артерия отдает свои мышечные ветви, которые анастомозируют с веточками затылочной артерии, отходящей от НСА (затылочно-позвоночный анастомоз). Кзадимедиально от атлантозатылочного сочленения V4 ПА проходит через атлантозатылочную мембрану, пронзает твердую мозговую и арахноидальную оболочки.

Кроме затылочно-позвоночного анастомоза, ПА формирует анастомозы с ветвями тиреоцервикального и костоцервикального ство-

лов. Правая и левая ПА имеют одинаковый диаметр примерно в 25% случаев, обычно левая ПА шире правой. В среднем диаметр их составляет 3,5 мм (1,5–5 мм). В 10% случаев сосуд имеет маленький диаметр (гипоплазия).

Устье ПА может быть сужено атеросклеротической бляшкой, что может являться причиной окклюзии или источником эмболии (см. рис. 2). Эта область ПА может быть вовлечена в воспалительный процесс типа артериита Такаясу. Экстракраниальный отдел ПА также может быть местом расслоения артерии.

## ИНТРАКРАНИАЛЬНЫЕ АРТЕРИИ

В области основания к головному мозгу подходят и сообщаются между собой все четыре снабжающие его кровью артериальные магистраль: передние — внутренние сонные, и задние — позвоночные артерии (рис. 4).

1. ВСА входит в полость черепа через рваное отверстие. Вдоль его каменистой части от ВСА отходят небольшие ветви к барабанной полости. Она проходит через канал в височной кости (височная часть) и дважды в нем изгибается под углом  $90^\circ$ , соответственно изгибам канала. Выйдя из канала, артерия идет на небольшом протяжении почти вертикально в кавернозный синус, расположенном кнаружи от клиновидной (основной) кости — кавернозная часть — сегмент С5, затем поворачивает кпереди и кверху — сегмент С4, и опять кзади под передним клиновидным отростком — сегмент С3. После этого она покидает кавернозный синус и проходит ниже зрительного нерва в субарахноидальном цистернальном пространстве (цистернальная часть С2). Ее конечная часть — сегмент С1 — идет кзади и латерально до деления на среднюю и переднюю мозговые артерии. На ангио-

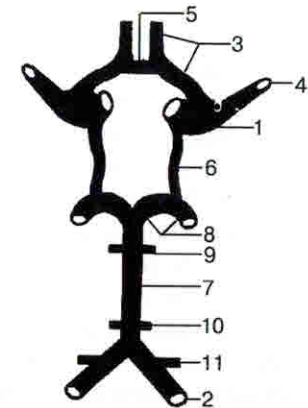


Рис. 4. Классическое строение артерий основания мозга.

- 1 — внутренняя сонная; 2 — позвоночная;
- 3 — передняя мозговая; 4 — средняя мозговая;
- 5 — передняя соединительная; 6 — задняя соединительная; 7 — основная;
- 8 — задняя мозговая; 9 — верхняя артерия мозжечка;
- 10 — нижняя передняя артерия мозжечка;
- 11 — нижняя задняя артерия мозжечка.

граммах в боковой проекции кавернозный и супраклиноидный отрезки внутренней сонной артерии имеют форму S-образного изгиба, который называется сифоном внутренней сонной артерии. Различают двойной, ординарный и выпрямленный типы сифона. Наиболее часто встречается двойной сифон, при котором, кроме заднего (соответствует повороту артерии в кавернозный синус) и переднего (место перехода субклиноидной части ВСА в супраклиноидную) дугообразных изгибов, имеется еще третий дугообразный изгиб кзади дистальной части супраклиноидного отрезка. При ординарном сифоне третий изгиб отсутствует. Выпрямленный сифон представляет собой разновидность ординарного и характеризуется крутым подъемом кпереди супраклиноидного отрезка ВСА. Знание форм сифона необходимо для топической диагностики объемных образований параселлярной области.

Атероматозная бляшка, расположенная в сифоне ВСА, может быть источником эмболий и в некоторых случаях полной окклюзии. На уровне пещеристого синуса ВСА часто образует аневризмы, которые могут проявляться дисфункцией III черепного нерва. При разрыве артерии в кавернозном синусе может развиваться каротидно-кавернозное соустье.

Глазничная артерия (ГА) начинается от сегмента C2—C3, задняя соединительная (ЗСА) — от сегмента C1, за исключением 10% случаев, когда задние мозговые артерии начинаются непосредственно от ВСА. Диаметр ВСА в среднем составляет 2,8—3,3 мм. Первые свои ветви — а. caroticotympanic, meningohypophyseal, cavernosis — ВСА дает на основании черепа. Это объясняет тот факт, что окклюзия ВСА у бифуркации обязательно прослеживается до основания черепа. Очень большое значение в диагностике придается оценке ГА. Она обычно отходит от заднемедиальной части передней петли каротидного сифона (сегменты C2, C3), поворачивает медиально от ВСА и входит в зрительный канал ниже и кнутри от зрительного нерва. Затем она направляется к верхнемедиальному отделу глазницы и, подойдя к блоку, делится на конечные ветви — надблоковую и надглазничную, которые имеют анастомозы с конечными ветвями НСА. Надо отметить, что имеется также анастомоз между средней оболочечной артерией, точнее, ее ветвью — верхнечелюстной артерией, и ветвями ГА.

В результате попадания эмбола из ВСА в ГА может возникнуть транзиторная монокулярная слепота. Сочетание эпизодов ишемии мозга и глаза на той же стороне указывают на значимый стеноз или окклюзию ВСА. При наличии тромбоза ВСА дистальная часть тром-

ба может располагаться на уровне ГА. Супраклиноидная часть ВСА, располагающаяся в субарахноидальном пространстве и на основании мозга, может быть вовлечена в воспалительный процесс типа туберкулезного менингита.

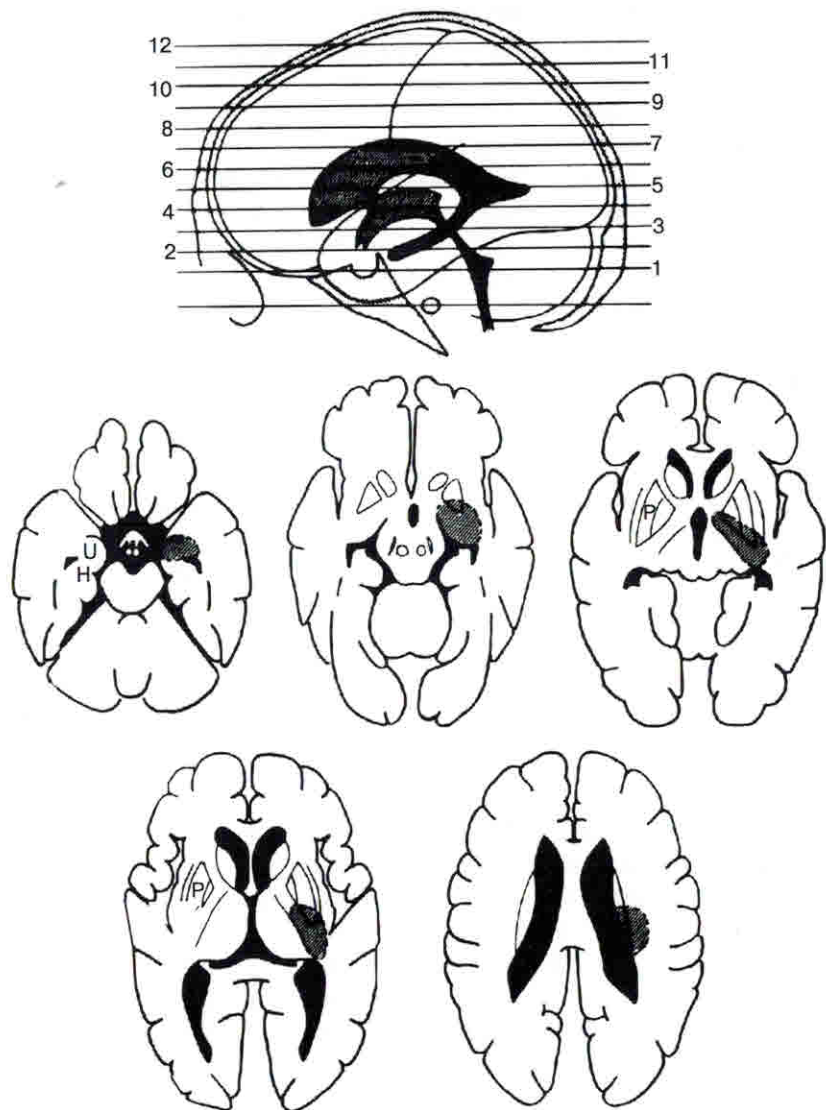
Задняя соединительная артерия начинается от задней стенки ВСА у места ее максимального изгиба кзади. Артерия идет кзади вдоль внутренней поверхности глазодвигательного нерва, затем медиально и впадает в заднюю мозговую артерию. Таким образом, ЗСА является как бы анастомозом между внутренней сонной и задней мозговой артериями. На своем пути ЗСА дает небольшие ветви, участвующие в кровоснабжении лежащих рядом образований (перекреста зрительных нервов, зрительного тракта, серого бугра).

В месте отхождения ЗСА нередко возникают аневризмы, клинически проявляющиеся субарахноидальным кровоизлиянием или поражением глазодвигательного нерва. У некоторых пациентов обе ЗСА отсутствуют, что проявляется более выраженной симптоматикой при поражении сосудов вертебрально-базилярного бассейна (ВББ), чем при артериальном круге головного мозга.

От задней поверхности ВСА несколько дистальнее ЗСА отходит передняя артерия сосудистого сплетения — передняя ворсинчатая артерия. Она идет кзади и вверх вдоль зрительного тракта, входит в боковой желудочек мозга и разветвляется в сосудистом сплетении его нижнего рога, кровоснабжает заднюю треть скорлупы, зрительный бугор и нижнюю часть задней ножки внутренней капсулы, крючок, передние отделы гиппокампа, роstralные отделы среднего мозга, включая и ножку мозга. Изолированная окклюзия передней ворсинчатой артерии обычно возникает из-за патологии самой артерии, реже как следствие тромбоза или эмболии из более проксимальных сосудов (рис. 5).

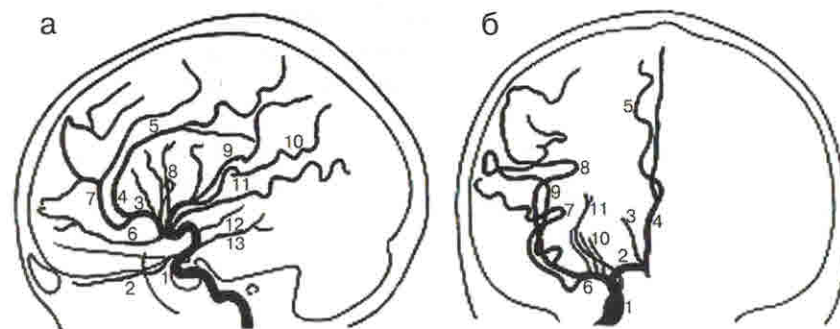
При разделении ВСА главной ветвью, продолжающей ее ход, обычно является средняя мозговая артерия (СМА). Атеросклеротические бляшки в месте деления ВСА располагаются нечасто, однако здесь часто происходит расслоение сонной артерии и формируются аневризмы.

Средняя мозговая артерия отходит от сегмента C1 ВСА. Длина ее основного ствола равна в среднем составляет 16,2 мм (5—24 мм), а диаметр — 2,7 мм (1,5—3,5 мм). Главный ствол (сегмент M1) делится на две и более ветви (до 5) — сегмент C2. Деление ВСА может быть рассыпным и магистральным. При магистральном типе деления ВСА продолжается в СМА, а ЗСА и ПМА являются ветвями, при рассыпном типе ветвление происходит в одной точке (рис. 6).



**Рис. 5. Территории, кровоснабжающиеся передней хориоидальной артерией (по Djries et al., 1985).**

H — парагиппокампальная извилина, U — крючок, P — скорлупа.



**Рис. 6. Анатомия сосудов каротидной системы (по Э.Злотнику, 1973).**

а) боковая проекция: 1 — сифон внутренней сонной артерии; 2 — глазничная артерия; 3 — восходящая часть передней мозговой артерии (A2); 4 — дуга передней мозговой артерии вокруг колена мозолистого тела (A3); 5 — перикаллезная артерия; 6 — лобно-полюсная артерия; 7 — каллезно-маргинальная артерия; 8 — восходящие ветви средней мозговой артерии; 9 — задняя теменная артерия; 10 — ангулярная артерия; 11 — задняя височная артерия; 12 — передняя ворсинчатая артерия; 13 — задняя соединительная артерия.

б) прямая проекция: 1 — сифон внутренней сонной артерии; 2 — проксимальный отрезок передней мозговой артерии (A1); 3 — лобно-полюсная артерия; 4 — перикаллезная артерия; 5 — каллезно-маргинальная артерия; 6 — проксимальный отрезок средней мозговой артерии; 7 — задняя височная артерия; 8 — задняя теменная артерия; 9 — ангулярная артерия; 10 — лентикуло-стриарные артерии; 11 — передняя ворсинчатая артерия.

Веточки СМА сначала идут в том же направлении, что и основной ствол, особенно если основной ствол короткий, а затем в области островка отходят под острым углом вверх, некоторые веточки поворачивают медиально. Эта точка (сильвиева точка) обычно располагается на расстоянии 30 мм от внутренней поверхности чешуи височной кости (рис. 7).

В зависимости от направления ветвей и области их кровоснабжения различают группы передних ветвей, идущих к лобной области, верхних — поднимающихся к моторной и сенсорной области, задних — продолжающих ход основного ствола и направляющихся к теменной и затылочной долям, и нижних — опоясывающих сверху височную долю. Артерия кровоснабжает большую часть боковой поверхности полушария мозга и островок (рис. 8).

4. **Поперечный синус**, идущий от места слияния синусов латерально по линии прикрепления намета мозжечка к черепу в борозде поперечного синуса.

5. **Сигмовидный синус**, являющийся непосредственным продолжением поперечного, S-образно изгибаясь, располагается в борозде сигмовидного синуса височной кости и впадает в луковичу внутренней яремной вены, которая через яремное отверстие выходит из полости черепа.

Таким образом, венозная кровь оттекает от головного мозга по внутренней яремной вене. Однако эта вена является не единственным путем оттока крови. Множество эмиссариев в костях черепа и связь синусов твердой мозговой оболочки с диплоическими венами черепа обеспечивают отток крови в вены мягких тканей головы, т. е. в экстракраниальную венозную систему.

## Глава 2

### ВОПРОСЫ КЛАССИФИКАЦИИ ЦЕРЕБРОВАСКУЛЯРНЫХ ЗАБОЛЕВАНИЙ

Существует много классификаций сосудистых заболеваний головного мозга. Наибольшего внимания среди них заслуживают Международная классификация болезней IX пересмотра (МКБ IX, 1984) и классификация института неврологии РАМН (Шмидт Е. В., 1985).

Инсульт — это быстро развивающееся фокальное или глобальное нарушение функций мозга, длящееся более 24 часов или приводящее к смерти, при исключении иного генеза заболевания (определение ВОЗ).

Выделяют три основные нозологические формы — ишемический (тромботический, нетромботический, эмболический) инсульт, кровоизлияние в мозг (геморрагический инсульт), субарахноидальное кровоизлияние.

**Ишемический инсульт** — самая частая форма острых нарушений мозгового кровообращения. Ишемические инсульты составляют около 80% общего числа инсультов. Понятие «ишемический инсульт» отражает только факт развития заболевания, обусловленного уменьшением кровотока в определенной зоне мозга и характеризующегося формированием ограниченного инфаркта.

**Инфаркт мозга** — это зона некроза, образовавшаяся вследствие грубых, стойких нарушений метаболизма нейрональных и глиальных структур, возникших в результате недостаточного кровообеспечения из-за стеноза (окклюзии) магистральных артерий головы или артерий мозга, приводящего к дефициту перфузионного давления, или из-за тромбоза или эмболии артерий мозга.

В настоящее время клинические данные в сочетании с результатами современных методов инструментальных исследований позволяют классифицировать острые церебральные ишемии с учетом четырех принципов:

- 1) в зависимости от продолжительности существования неврологического дефицита;
- 2) по степени тяжести состояния больного;
- 3) соответственно локализации инфаркта;
- 4) применительно к патогенезу ишемического инсульта;

С учетом продолжительности существования неврологического дефицита выделяют:

— **проходящие нарушения мозгового кровообращения**, при которых неврологический дефицит регрессирует в течение 24 часов с момента его возникновения;

— **малый инсульт**, при котором неврологический дефицит ликвидируется в течение 3 недель. Однако необходимо подчеркнуть, что в Международную классификацию болезней и причин смерти эта форма не включена;

— **массивный инсульт**, при котором очаговая симптоматика сохраняется более 3 недель.

Классификация, характеризующая степень тяжести состояния больных (Гусев Е.И., 1992), предусматривает выделение следующих форм:

— **малый инсульт** — незначительно выраженная неврологическая симптоматика, полностью регрессирующая в течение 3 недель с момента появления;

— **ишемический инсульт средней тяжести** — без клинических признаков отека мозга, без расстройств сознания, с преобладанием в клинической картине очаговой неврологической симптоматики;

— **тяжелый инсульт** — проявляющийся выраженной общемозговой симптоматикой с угнетением сознания, признаками отека мозга, вегетотрофическими нарушениями, грубым очаговым дефектом, часто дислокационными симптомами.

Классификация, основанная на локализации инфаркта мозга, базируется на соответствии топической характеристики очаговой неврологической симптоматики определенным артериальным бассейнам (рис. 29).

Традиционные классификации, основанные на клинических данных, выделяют **переднециркуляторные** (в каротидном бассейне) и **заднециркуляторные** (в вертебрально-базилярном бассейне) инсульты (Ворлоу Ч., 1998). Представляется разумным использовать это деление, так как эти инсульты имеют характерные клинические проявления.

Что касается интракраниального кровообращения, то существуют поразительные различия между строением, анастомотическим потенциалом, функциональными зонами мелких, глубинных перфорирующих артерий, корковых артерий и крупных артерий. Соответственно каждый случай инсульта в переднем или заднем бассейне нужно ограничить поражением подкорковых областей, поверхностных корковых областей и (или) вовлечением всей зоны кровоснабжения.

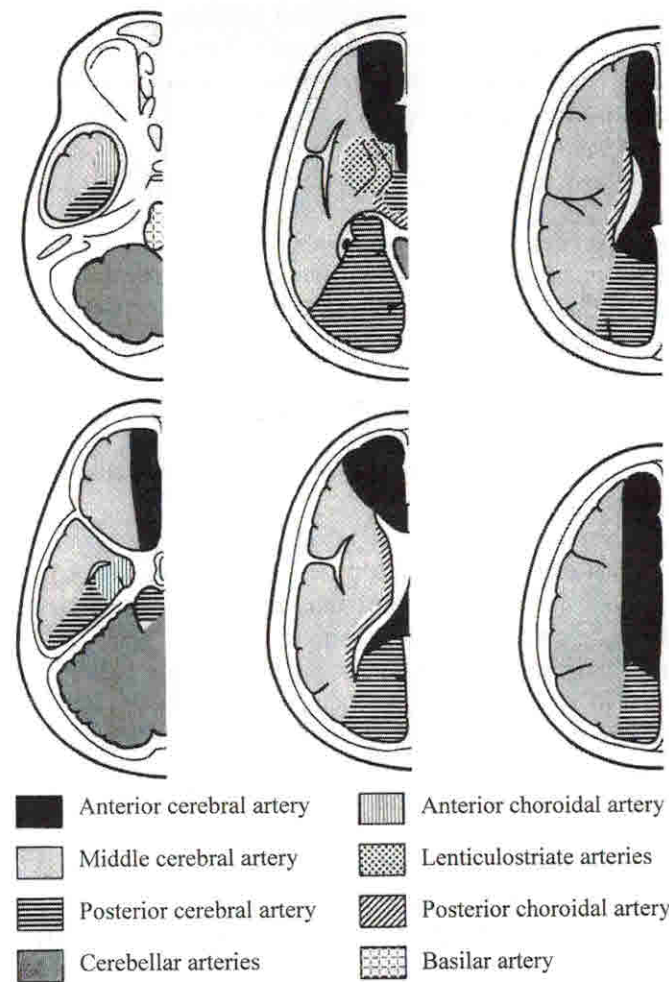


Рис. 29. Территории кровоснабжения внутримозговых артерий.

Патогенетическая классификация включает в себя:

— **территориальный инфаркт**, развивающийся обычно вследствие тромботической или тромбоэмболической окклюзии крупного артериального ствола;

— **инфаркт в конечных ветвях крупных артерий мозга** или в пограничных зонах вследствие резкого снижения перфузионного давления на периферии крупных артерий мозга;

соответствует области мозга со стабильно низкими показателями плотности, близкими к коэффициентам поглощения цереброспинальной жидкости (позднее гиподенсивное состояние).

Небольшие инфаркты выявляются позже, чем большие, т. е. вероятность выявления лакунарных инфарктов в течение первых 24 часов мала.

Современные методы нейровизуализации в значительной степени облегчили диагностику лакунарных инфарктов. При КТ «свежие» инфаркты выявляются как небольшие зоны снижения плотности размером от 5 до 10 мм. По мере организации инфарктов к концу острого периода гиподенсивные очаги перестают визуализироваться на КТ-изображениях (так называемая изоденсивная стадия) и плотность патологически измененной ткани не отличается от таковой неизмененного вещества мозга. В последующем лакунарные инфаркты выявляются как зоны со значительным снижением плотности, что свидетельствует о формировании псевдокисты — лакуны.

Трудно обнаружить при КТ небольшие инфаркты ствола и мозжечка из-за артефактов, возникающих от пирамид височных костей (Верещагин Е.В., 1986).

## МАГНИТНО-РЕЗОНАНСНАЯ ТОМОГРАФИЯ

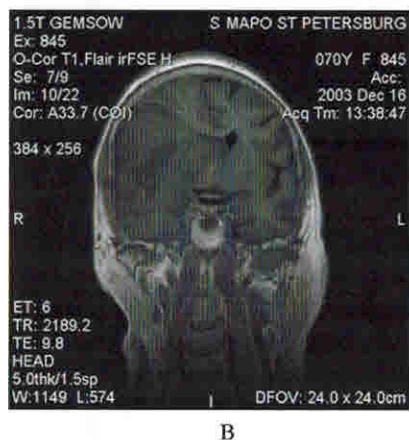
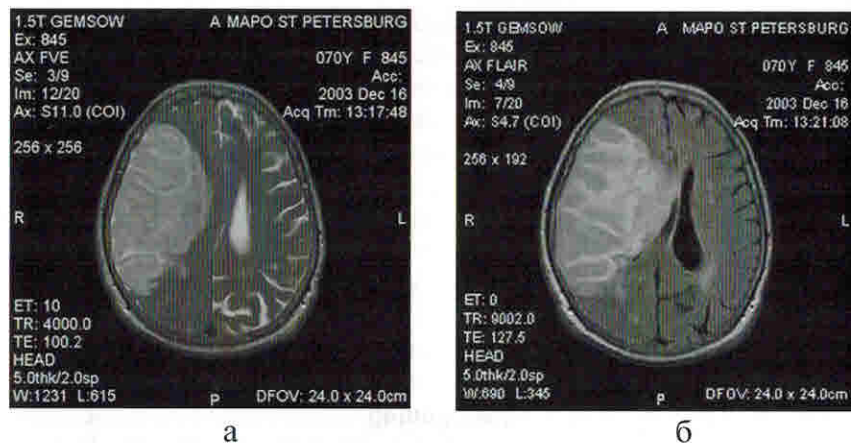
Надо заметить, что возможности КТ в диагностике острых ишемических инсультов ограничены. Именно поэтому МРТ в последнее время привлекает внимание исследователей, учитывая ее физические основы, отсутствие лучевой нагрузки, получение томограмм в любых заданных плоскостях, отсутствие артефактов от костей в области задней черепной ямки. Вопрос о целесообразности применения МРТ или КТ на первом этапе диагностики определяется, помимо доступности, точкой зрения авторов на эффективность этих методов. Некоторые авторы утверждают о практически одинаковой чувствительности КТ и МРТ в выявлении ишемических инсультов (Ворлоу Ч., 1998; Mohr J. et al., 1995). В других исследованиях утверждается, что в остром периоде клинически явного ишемического инсульта КТ выявляет изменения только в 50% случаев (Howitz S.H. et al., 1991). КТ хуже, чем МРТ, позволяет визуализировать очаг при небольших глубинных инсультах (Bryan R.N. et al., 1991) и инфарктах в области задней черепной ямки. В связи с этим вопрос о четком алгоритме обследования больных с НМК до настоящего времени до конца не разработан.

Данные литературы убедительно свидетельствуют о гораздо большей чувствительности и точности диагностики ишемических инсультов в ранние сроки с использованием МРТ, которая существенно расширяет и дополняет диагностические возможности КТ. Так, по данным L.DeWitt (1987), признаки острой очаговой ишемии мозга при МРТ определяются уже в первые 6 часов от момента развития ишемии, т. е. задолго до визуализации этих признаков с помощью КТ. Это объясняется тем, что уже самые ранние стадии церебральной ишемии сопровождаются увеличением содержания воды в ткани мозга.

Повышение содержания воды в ткани мозга приводит к увеличению релаксационного времени T1 и T2 в пределах нескольких часов с начала инсульта. В результате зона инфаркта имеет повышенный сигнал на T2-ВИ и пониженный — на T1-ВИ (рис. 35). Интенсивность сигнала во время первой недели определяется в основном прогрессированием цитотоксического, а затем и вазогенного отека. Поскольку отек постепенно уменьшается в течение второй недели, характеристики сигнала инфарктной ткани определяются в основном некротическими процессами и процессами абсорбции, которые также в основном связаны с содержанием воды. К 6–8-й неделе инфаркт в основном уже сформирован. Большие инфаркты превращаются в кистозный дефект паренхимы с расширением прилежащего желудочка. Небольшие инфаркты приводят к формированию глиального рубца. Признаки нарушения ГЭБ — локальное контрастное усиление (КУ), которое появляется в первые дни от начала и продолжается до 8-й недели, а нередко и позже. Так как МРТ более чувствительна, чем КТ, контрастное усиление выявляется гораздо раньше и, кроме этого, выявляется КУ инфарктов при микроангиопатиях.

Выявление ишемических изменений на КТ- и МРТ-изображениях в ранние сроки зависит от многих патофизиологических факторов, которые часто сосуществуют.

**Острое нарушение церебральной гемодинамики** (так называемый феномен нарушения кинематики потока) может быть обнаружено при МРТ немедленно при его возникновении. Оно выявляется в виде исчезновения нормальной пустоты потока от крупного артериального ствола и сосудистого усиления после введения контрастирующего вещества, связанного с замедлением кровотока в небольших артериях, артериолах (рис. 36, 37). Так, в литературе описываются случаи его выявления в момент остановки сердца во время МРТ-исследования (Yuh W., 1991). Феномен исчезновения нормальной пустоты потока выявляется в ранние сроки (первые 6 часов) во всех



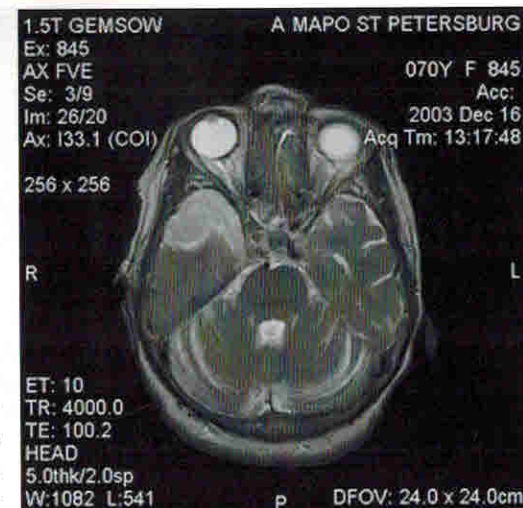
**Рис. 35.** Данные магнитно-резонансной томографии при ишемическом инсульте.

а — T2-ВИ, аксиальная проекция; б — Flair, аксиальная проекция; в — T1-ВИ, корональная проекция.

случаях тромбоза ВСА. Этот феномен лучше выявляется на T2-ВИ из-за высокой чувствительности к движению при больших значениях time-echo (TE) и из-за хорошего разрешения между низким сигналом от сосуда и высоким сигналом от окружающих сосуд ликворсодержащих пространств. Схожий симптом выявляется и при КТ в виде повышения плотности артерии, однако специфичность его при КТ гораздо меньше, и он может быть ложноположительным.

Наличие сосудистого контрастирования в ранние сроки инсульта также повышает точность и специфичность диагностики НМК, особенно в острейшем периоде. Оно выявляется в виде усиления сигнала от сосудов — как крупных, так и более мелких кортикальных артерий. Вероятнее всего, этот феномен связан с замедлением кровотока вокруг зоны инфаркта. Сопоставление с данными дру-

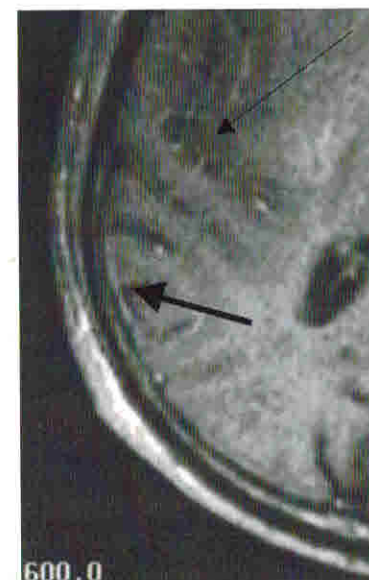
**Рис. 36.** Магнитно-резонансная томограмма, T2-ВИ, аксиальная проекция. Тромбоз сифона ВСА. Ишемический инсульт правой височной доли.



гих методов — ДСА, транскраниальной доплерографии (ТКДГ) — показало, что наличие сосудистого усиления говорит о максимальном раскрытии сосудов пиллярно-капиллярной сети в ответ на гипоксию головного мозга, приводящим к снижению цереброваскулярного резерва. Этот феномен удается выявить у больных с окклюзией крупного магистрального ствола и с наличием ретроградного коллатерального кровотока либо при гемодинамически значимом стенозе с замедлением антеградного кровотока. Надо отметить, что во всех случаях выявления этого феномена инсульт обязательно захватывает кору мозга. Ни в одном случае изолированного глубокого инфаркта выявить усиление сигнала от терминальных ветвей, кровоснабжающих эти зоны, не удастся. По-видимому, это связано с их меньшими размерами, а возможно, и с раз-

**Рис. 37.** Магнитно-резонансная томограмма головного мозга, T1-ВИ с контрастным усилением, аксиальная проекция.

Сосудистое усиление (тонкая стрелка); дуральное усиление (толстая стрелка).





Для получения МР-картины сосудистой системы проводят специальную обработку, называемую МІР — проекция максимальной интенсивности, при которой суммируются только сигналы с максимальными и минимальными значениями со всех слоев.

Как ТОФ, так и РС-АГ имеют ограничения, связанные с неравномерностью кровотока и влиянием сердечных сокращений, дыхательных движений и перистальтики кишечника. Для улучшения пространственного разрешения и уменьшения влияния артефактов применяют контрастную МР ангиографию.

Контрастная МРА проводится с применением ультракоротких последовательностей flash и fisp после введения контрастирующего вещества в стандартной дозе. МРА с контрастным усилением связана с тем, что при введении контрастирующего вещества кровь имеет самое меньшее время T1-релаксации по сравнению с другими тканями и, следовательно, даст яркий сигнал, а кроме того, уменьшится нечеткость изображения контуров сосудов, что устранит необходимость применения кардиосинхронизации. Предварительно проводят болюс-тест, позволяющий рассчитать время максимального контрастирования сосуда. Метод контрастной МРА позволяет одновременно визуализировать аорту, ветви дуги аорты, висцеральные артерии. При этом практически отсутствуют двигательные артефакты и артефакты турбулентного потока.

Вопрос о необходимости применения МРА при остром инсульте остается нерешенным. С одной стороны, сроки исследования удлиняются, что нежелательно для пациента в тяжелом состоянии, с другой — в ряде случаев вносится дополнительная информация. До конца не ясны возможности оценки степени стенозирования сосудов, особенно при крайних степенях стеноза, сложна диагностика стенозирования сосудов в местах возникновения естественной турбулентности (луковица внутренней сонной артерии, перегибы сосудов). Противоречивы данные различных авторов, сопоставлявших диагностические возможности МРА, дуплексного сканирования, ТКДГ и рентгеноконтрастной ангиографии в выявлении стеноза. До настоящего времени остается открытым вопрос, может ли комплекс МРА, ДС и ТКДГ применяться в качестве неинвазивной методики выявления каротидных стенозов, приближающейся по точности к стандартной рентгеноконтрастной ангиографии (Saonaf R. et al., 1998). В настоящее время считается верным, если протокол МРТ-исследования больных с инсультами включает в себя стандартные fast T2-ВИ, fast МРА крупных артерий, ДВ- и ПВ-МРТ.

Сопоставление данных ДВ- и ПВ-МРТ дает возможность оценить соотношение зоны необратимо поврежденной ткани (ядра инфаркта) и зоны сниженной перфузии. Если соотношение зон ПВ>ДВ, значит, существует «ткань риска», которая еще может быть восстановлена при проведении соответствующих лечебных мероприятий.

## ТОПОГРАФИЧЕСКАЯ КАРТИНА ВЫЯВЛЕННОГО ИНФАРКТА

Типичный инфаркт в бассейне магистральной артерии имеет клиновидные очертания, пониженную по сравнению с нормальным мозгом плотность, четко отграничен и занимает территорию определенного сосудистого бассейна. Территориальные инфаркты чаще встречаются в бассейне СМА. Инфаркт может занимать полосатое тело, но иногда занимает лишь одну извилину. Все зависит от стороны окклюзии и развития лептоменингеальных анастомозов каротидной и вертебрально-базиллярной систем. Если имеется окклюзия бифуркации СМА с хорошим коллатеральным кровотоком, то инфаркт может быть ограничен областью островка.

Инфаркты в базальных ганглиях являются специфическим типом инсульта, локализующимся в бассейне лентикулостриарных артерий. Их сложно отличить от инфарктов, связанных с микроангиопатиями.

Инфаркты в бассейне ПМА составляют около 5% от всех инфарктов, что связано с хорошим коллатеральным кровотоком через ПСА. Наиболее часто встречаются инфаркты в опоясывающей извилине и фронтобазальной территории.

Эмболии в бассейне ЗМА связаны с окклюзией проксимальных сегментов сосудов. Надо отметить, что при отхождении ЗМА от ВСА или широкой ЗСА инфаркты могут локализоваться в передней циркуляции.

Лакунарные инфаркты, возникающие, как считается, вследствие окклюзии одиночной перфорирующей артерии менее 1,5 см в диаметре, имеют обычно округлые очертания и расположены в глубоких отделах белого вещества, базальных ганглиях и в мосту мозга.

Наиболее часто встречаются стриатокapsулярные инфаркты, вовлекающие лентиформное ядро, наружную капсулу, ограду, переднюю ножку внутренней капсулы, тело хвостатого ядра. Стриатокapsулярные инфаркты имеют большие размеры, чем лакунарные, и развиваются в глубоких отделах белого вещества и базальных ган-

глиях с сохранением вышележащей коры. Считается, что они возникают из-за транзиторной окклюзии основного ствола СМА, продолженной окклюзии основного ствола СМА с хорошо развитыми корковыми коллатеральными или из-за множественной окклюзии устья центральных лентикулостриарных ветвей, отходящих от проксимального ствола СМА. Головка хвостатого ядра может остаться невовлеченной, так как кровоснабжается артерией Гюбнера, отходящей от 1-го сегмента ПМА. Стриатокапсулярные инфаркты также связаны с ранним спонтанным лизисом окклюзии СМА, при котором некроз локализуется в области хвостатого ядра, где отсутствует коллатеральный кровоток.

Геморрагическая трансформация наиболее часто встречается при инфарктах в лентикулярном ядре, что редко сопровождается ухудшением клинической симптоматики.

Инфаркты дальнего дуга вовлекают суправентрикулярное или перивентрикулярное белое вещество. Они локализируются в зоне водораздела между территориями длинных перфорирующих артерий, отходящих от основного ствола СМА и глубоких пиальных ветвей кортикальных артерий.

Инфаркты водораздела выявляются в кортикально-субкортикальных зонах на границе бассейнов трех основных артерий, т. е. обычно от лобного или затылочного рогов боковых желудочков до поверхности мозга. Инфаркты пограничных зон располагаются на границах сосудистых бассейнов магистральных артерий, т. е. в тенно-височной области для пограничной зоны СМА/ЗМА и над вертексом для пограничной зоны ПМА/СМА или во внутренней пограничной зоне на стыке бассейнов глубоких и поверхностных артерий. Однако пограничные зоны потенциально могут быть более обширными и очень различаться как у одного и того же человека, так и у разных больных.

### Инфаркты мозжечка и моста

Оптимальным методом исследования является МРТ, позволяющая рассмотреть инфаркт в трех ортогональных плоскостях.

Территориальные инфаркты ствола локализируются в вентральном мосту с распространением на его поверхность. Тромбоз БА часто приводит к билатеральным инфарктам вентрального моста и покрышки.

Лакунарные инфаркты локализируются на границе основания и покрышки моста. У больных с микроангиопатиями в стволе неред-

ко выявляются симметричные изменения, наиболее выраженные в вентральном мосту.

Инфаркты продолговатого мозга вызываются в основном окклюзией дистальных (интрадуральных) сегментов позвоночных артерий и клинически сопровождается синдромом Валленберга. Если вовлечены и ЗНМА, то присоединяются мозжечковые инфаркты.

Инфаркты моста часто возникают в его центральной парамедианной части и клинически сопровождаются гемипарезом дистальных отделов верхней конечности и дизартрией. Для этих инфарктов типичны перекрестные симптомы.

По данным литературы, в начальной стадии лакунарного инсульта, соответствующие клинической симптоматике очаговые изменения мозга с помощью МРТ могут быть выявлены в 92% случаев, тогда как КТ не выявляет каких-либо изменений у большинства пациентов (Rothrock J., 1987). По нашим данным, лакунарные инсульты выявлялись у 26% больных с острыми ишемическими инсультами, однако при наличии множественных поражений только сопоставление с клинической симптоматикой и введение контрастирующего вещества помогало отличить «старые» очаги от «свежих».

Малые глубинные (лакунарные) инфаркты представляют собой самую часто встречающуюся форму ишемических НМК, обусловленных атеросклерозом и артериальной гипертензией. Клинически эти инфаркты чаще всего протекают в виде транзиторных ишемических атак или малого ишемического инсульта. Такие инфаркты, как правило, находятся в стадии полной организации, т. е. определяются в виде мелких кист — лакун.

Характер очаговых неврологических симптомов отражает ограниченную локализацию инфарктов. В случаях преимущественно двигательных нарушений при КТ и МРТ выявляются инфаркты во внутренней капсуле, белом веществе полушарий мозга, мосту и чечевицеобразном ядре. У многих больных выявленные при КТ и МРТ лакунарные изменения не сопровождаются соответствующей клинической симптоматикой.

Однако очаговая неврологическая симптоматика, течение и исход этого вида НМК зависят не только от величины и локализации инфаркта, но и в значительной степени от предшествующих и сопутствующих диффузных и очаговых изменений ткани мозга. Поэтому обычно для большинства лакунарных инфарктов, развившихся впервые, характерно благоприятное течение, при повторных же инфарктах, развивающихся у больных с ангиоэнцефалопатией, симптоматика обычно более выражена. У всех этих пациентов при