

ОГЛАВЛЕНИЕ

Предисловие к изданию на русском языке	8
Предисловие к изданию на английском языке	9
Благодарности	10
Авторы	11
Список сокращений	13
Глава 1. Билатеральная ревизия шеи при гиперпаратиреозе (Дженис Л. Пасиека, Стивен Крейг)	14
1.1. Введение	14
1.2. Предоперационная диагностика для подтверждения гиперпаратиреоза	14
1.2.1. Билатеральная ревизия шеи	14
1.2.2. Предоперационная оценка	15
1.3. Хирургическая техника и этапы операции	16
1.3.1. Хирургическая техника	16
1.3.2. Идентификация верхней околощитовидной железы	17
1.3.3. Идентификация нижней околощитовидной железы	19
1.3.4. Идентификация возвратного гортанного нерва	21
1.3.5. Объем паратиреоидэктомии	21
1.3.6. Коррекция интраоперационных осложнений	24
1.3.7. Закрытие операционной раны	24
1.4. Отдельные нозологии	25
1.4.1. Семейный изолированный гиперпаратиреоз	25
1.4.2. Сопутствующая патология щитовидной железы	27
1.5. Послеоперационный период	27
1.5.1. Послеоперационные исследования	27
1.5.2. Послеоперационные осложнения	27
1.5.3. Наблюдение в отдаленном периоде	27
Литература	27
Глава 2. Ревизия зон расположения четырех околощитовидных желез: субтотальная паратиреоидэктомия (Ахмад М. Эльтетели, Дэвид Дж. Террис)	29
2.1. Введение	29
2.2. Этапы операции	29
2.3. Протокол медицинского центра Augusta renal physicians	34
Литература	39
Глава 3. Билатеральная ревизия шеи и субтотальная паратиреоидэктомия при первичном гиперпаратиреозе вследствие асимметричной множественной гиперплазии околощитовидных желез (Маурицио Якобоне)	40
3.1. Введение	40
3.2. Протокол операции	40
Рекомендованная литература	45

Глава 4. Паратиреоидэктомия (<i>Мария Неймарк, Хаджи Мазех, Михал Мекель</i>)	46
4.1. Введение	46
4.2. Протокол операции	46
Литература	55
Глава 5. Минимально инвазивная правосторонняя нижняя паратиреоидэктомия (<i>Александр Шифрин</i>)	56
5.1. Введение	56
5.2. Протокол операции	56
Литература	63
Глава 6. Минимально инвазивная видеоассистированная паратиреоидэктомия: адекватный хирургический доступ (<i>Марко Раффаэлли, Эмануэла Траини, Селестино Пио Ломбарди, Рокко Беллантоне</i>)	65
6.1. Введение	65
6.2. Показания к операции	66
6.3. Техника операции	66
6.3.1. Положение пациентов и членов хирургической бригады	66
6.3.2. Анестезия	66
6.3.3. Техника операции	66
6.3.4. Значение владения хирургом знаниями эмбриологии и анатомии шеи.	72
6.3.5. Важность выполнения хирургом предоперационного ультразвукового исследования	73
6.4. Результаты минимально инвазивной видеоассистированной паратиреоидэктомии	74
Литература	75
Глава 7. Минимально инвазивная левая верхняя паратиреоидэктомия: верхний доступ (<i>Бернис Хуанг, Джеймс Ли</i>)	78
7.1. Введение	78
7.2. Протокол операции	78
Литература	85
Глава 8. Минимально инвазивная паратиреоидэктомия: селективная левая нижняя паратиреоидэктомия (<i>Махса Джавид, Дениз Камейро-Пла</i>)	86
8.1. Введение	86
8.2. Протокол операции	87
Литература	97
Глава 9. Видеоассистированная левая верхняя паратиреоидэктомия (<i>Александр Шифрин</i>)	98
9.1. Введение	98
9.2. Протокол операции	98
Литература	105
Глава 10. Минимально инвазивная видеоассистированная правая верхняя паратиреоидэктомия (<i>Салли Э. Карти, Рима Маллик</i>)	106
10.1. Введение	106
10.2. Преимущества методики	106
10.3. Показания к операции	106
10.4. Протокол операции	107
10.5. Послеоперационный период	112
Литература	115

Глава 11. Минимально инвазивная паратиреоидэктомия: повторная операция (<i>Ахмад М. Эльтелеги, Дэвид Дж. Террис</i>)	116
11.1 Введение	116
11.2. Этапы операции	117
Литература	121
Глава 12. Эндоскопическая паратиреоидэктомия из латерального доступа (<i>Рафаэл Х. Перес-Сото, Жан-Франсуа Анри, Маурисио Сьерра</i>)	122
12.1. Введение	122
12.2. Протокол операции	122
Литература	132
Глава 13. Трансоральная эндоскопическая паратиреоидэктомия через вестибулярный доступ (<i>Рохит Ранганат, Джонатон Расселл, Ральф П. Туфано</i>)	133
13.1. Введение	133
13.2. Показания к паратиреоидэктомии и особенности трансоральной эндоскопической паратиреоидэктомии через вестибулярный доступ	133
13.3. Предоперационное обследование с целью локализации гиперплазированной околощитовидной железы	134
13.3.1. Ультразвуковое исследование	134
13.3.2. Однофотонная эмиссионная компьютерная томография/компьютерная томография и сцинтиграфия с Tc-99m-технетрилом	135
13.3.3. Мультифазная компьютерная томография/4D-компьютерная томография	135
13.3.4. Позитронно-эмиссионная томография и компьютерная томография	135
13.3.5. Инвазивные методы диагностики	135
13.4. Противопоказания	136
13.5. Этапы операции и интраоперационная оценка адекватности хирургического вмешательства	137
13.6. Интраоперационная оценка адекватности хирургического вмешательства	138
13.7. Заключение	140
Литература	140
Предметный указатель	142

Глава 1

БИЛАТЕРАЛЬНАЯ РЕВИЗИЯ ШЕИ ПРИ ГИПЕРПАРАТИРЕОЗЕ

Дженис Л. Пасиека, Стивен Крейг

1.1. ВВЕДЕНИЕ

Билатеральная ревизия шеи (БЛРШ) — обязательный навык для любого хирурга, занимающегося лечением заболеваний околощитовидных желез, и золотой стандарт в лечении гиперпаратиреоза (ГПТ). Кроме того, не вызывает сомнений экономическая целесообразность данной процедуры, которая может быть выполнена в любой точке мира, поскольку не требует использования сложных методов предоперационной диагностики (в первую очередь, ультразвуковой) и интраоперационных хирургических манипуляций. Приведенные в этой главе морфологические данные и технические приемы позволяют выполнять БЛРШ безопасно и эффективно.

1.2. ПРЕДОПЕРАЦИОННАЯ ДИАГНОСТИКА ДЛЯ ПОДТВЕРЖДЕНИЯ ГИПЕРПАРАТИРЕОЗА

1.2.1. Билатеральная ревизия шеи

Показания

- ◆ Отсутствие признаков аденомы околощитовидной железы при предоперационном визуализирующем обследовании.
- ◆ Противоречивые результаты предоперационного обследования.
- ◆ Ограничение или отсутствие информативности предоперационной визуализации и/или интраоперационных хирургических методик, например, интраоперационного определения уровня интактного паратормона (иПТГ).
- ◆ Наследственно обусловленные причины ГПТ, включая множественную эндокринную неоплазию 1-го и 2-го типов, семей-

ный изолированный ГПТ и синдром ГПТ с опухолью челюсти.

- ◆ Гиперплазия четырех околощитовидных желез, включая прогрессирующий вторичный и третичный ГПТ.
- ◆ Переход от односторонней ревизии по причине невозможности идентифицировать одну нормальную и одну измененную железу.
- ◆ Переход от методик, основанных на предоперационной визуализации, ввиду неспособности уровня иПТГ снижаться в соответствии с определенными критериями.

Преимущества билатеральной ревизии шеи

- ◆ Возможность патолого-морфологического исследования всех околощитовидных желез позволяет оценить количество аденом, исследовать их функциональную активность с помощью иПТГ, что может оставаться неопределенным во время предоперационного обследования.
- ◆ Экономическая эффективность, так как БЛРШ не требует использования сложных методов предоперационной визуализации и интраоперационных хирургических манипуляций.
- ◆ Более низкая частота рецидивов ГПТ в сравнении с методиками, основанными на предоперационной визуализации [1, 2].

Недостатки билатеральной ревизии шеи

- ◆ В большинстве случаев необходима общая анестезия.
- ◆ Выделение всех околощитовидных желез, и, соответственно, воздействие на оба возвратных гортанных нерва (ВГН) увеличивает риск повреждения этих нервов и развития послеоперационной гипокальциемии.

1.2.2. Предоперационная оценка

Подтверждение диагноза

- ◆ По результатам биохимического исследования сыворотки крови. Следует помнить, что методы визуализации позволяют только планировать хирургическое вмешательство, уже имея данные диагностики ПТГ.
- ◆ Первоначальное обследование пациента должно включать определение уровня сывороточного кальция, фосфата, ПТГ, 25-гидроксикальциферола, кальция и креатинина в суточной моче, сывороточного креатинина.
- ◆ Консультация медицинского генетика желательна у пациентов молодого возраста (до 40 лет), особенно с множественным поражением околощитовидных желез и/или с отягощенным наследственным анамнезом ГПТ, или множественной эндокринной неоплазией [3].

Оценка симптомов и функции органов-мишеней

- ◆ Объективные симптомы: нефролитиаз, патологические переломы, остеопороз/остеопения (по результатам денситометрии), гиперкальциемический криз, панкреатит, спутанность сознания.
- ◆ Субъективные симптомы: жалобы со стороны костно-мышечной системы, желудочно-кишечного тракта, когнитивные и нервно-психические расстройства.

Предоперационная визуализация

- ◆ Цель — исключение сопутствующей патологии щитовидной железы и планирование оптимального объема хирургического вмешательства. При этом необходимо исключить увеличение щитовидной железы и околощитовидных желез по данным предоперационной визуализации, что не исключает возможность выполнения операции.
- ◆ Ультразвуковое исследование предоставляет информацию о локализации и топографической анатомии околощитовидных желез, сопутствующей патологии щитовидной железы, необходимость коррекции которой может возникнуть до лечения ГПТ или в сочетании с ним.
- ◆ Выполнение скинтиграфии околощитовидных желез с Tc-99m-технетрилом или 4D-компьютерной томографией обязательно у пациентов, которым предстоит БЛРШ.

Информированное согласие

- ◆ Операционно-анестезиологический риск тромбоза глубоких вен/тромбоэмболии легочной артерии (ТЭЛА), пневмонии, инфаркта миокарда и др.
- ◆ Послеоперационные кровотечения и инфекция <1% [4–6].
- ◆ Повреждение ВГН 1–2% [5, 7].
- ◆ Гипопаратиреоз <1% при поражении одной околощитовидной железы, 1–3,5% при множественном поражении [5, 8, 9].
- ◆ Рецидив ГПТ <2% [1, 2, 10].

Необходимый инструментарий

- ◆ Общая анестезия.
- ◆ Хирургические инструменты:
 - скальпель с лезвием № 15;
 - зубчатые ранорасширители;
 - зеркала для армии США;
 - зажимы Крайла;
 - ножницы Metzenbaum;
 - кровоостанавливающие зажимы зубчатые и с нарезкой.
- ◆ Самоудерживающийся ретрактор.
- ◆ Монополярная и биполярная коагуляция. Рекомендации следующие.
- ◆ При выполнении БЛРШ нет необходимости в таких электрохирургических системах лигирования сосудов, как Harmonic или LigaSure.
- ◆ Выполнение патологоанатомического исследования препарата не обязательно при БЛРШ.
- ◆ Использование хирургических бинокулярных очков способствует лучшей идентификации околощитовидных желез, однако это также не обязательно.
- ◆ Определение и ПТГ при БЛРШ может быть полезным для определения количества удаляемой ткани околощитовидных желез в случае множественного их поражения.

Положение пациента на операционном столе

- ◆ Положение пациента — лежа на спине, голова запрокинута назад, что возможно при размещении валика под лопатками и головного кольца. Следует позаботиться о том, чтобы голова пациента находилась в правильном положении, а не в гиперэкстензии за счет поддержки головным кольцом.
- ◆ Обе руки пациента отведены и размещены на подставках.

- ◆ Операционный стол следует располагать в неполном положении Тренделенбурга для предупреждения высокого давления в венах шеи.
- ◆ Эндотрахеальная трубка и кислородный шланг должны быть направлены от стола по средней линии.
- ◆ Мониторинг ВГН не всегда нужен для безопасного выполнения БЛРШ.

1.3. ХИРУРГИЧЕСКАЯ ТЕХНИКА И ЭТАПЫ ОПЕРАЦИИ

1.3.1. Хирургическая техника

Разрез и экспозиция

- ◆ Поперечный разрез кожи производят по передней поверхности шеи на 2 см выше яремной вырезки.
- ◆ Скальпель с лезвием № 15 используют для пересечения кожи, подкожной клетчатки и платизмы.
- ◆ Верхний лоскут платизмы отводят до уровня вырезки щитовидного хряща, а нижний лоскут — до уровня яремной вырезки.

Мобилизация подъязычных мышц

- ◆ Грудино-подъязычные мышцы разделяют по средней линии в области срединного шва с использованием электрокоагуляции и зажимов Крайла.
- ◆ Рассечение тканей по средней линии продолжают до визуализации передней поверхности щитовидной железы.

Латеральная мобилизация щитовидной железы и лигирование средней щитовидной вены

- ◆ Для диссекции фиброареолярных тканей латерально от щитовидной железы до передней поверхности сонной артерии используют зажим Крайла.
- ◆ Безопасной плоскостью диссекции служит передняя поверхность сонной артерии, а единственной структурой, проходящей в этой плоскости, считают среднюю щитовидную вену, которую необходимо лигировать шелком 3/0 и пересечь.

Идентификация околощитовидных желез

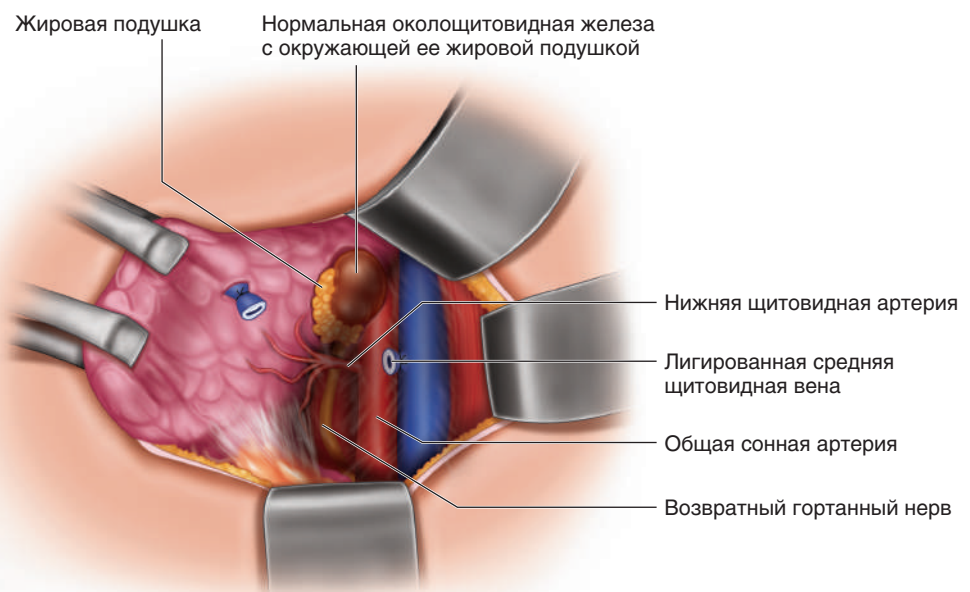
Следующий этап операции — определение анатомических ориентиров и морфологических особенностей, которые могут быть полезны при идентификации околощитовидных желез с помощью ревизии *ad oculus*, пальпации и деликатной диссекции.

Ориентиры для идентификации околощитовидных желез

Помимо классического описания нормальных околощитовидных желез (рыжего цвета и размером с рисовое зерно около 5 мм), существует ряд других, реже встречаемых морфологических признаков, облегчающих идентификацию околощитовидных желез.

- ◆ Работа в бескровном поле, поскольку любое количество крови в ране ухудшает возможность визуализации.
- ◆ Пальцевое исследование околощитовидных желез — они мягкие и достаточно податливые для компрессии. В норме околощито-

Рис. 1.1. Жировые подушки. Осмотр позволяет выявить достаточно ориентиров для идентификации околощитовидных желез. Осмотр следует начинать с поиска жировой подушки, расположенной в области между тимусом и нижним краем щитовидной железы (нижняя железа), а также на 1–2 см краниальнее нижней щитовидной артерии по задней поверхности щитовидной железы и позади возвратного гортанного нерва (верхняя железа)



видные железы не пальпируют. Эта важная особенность позволяет отличить нормальную железу от лимфатического узла, который обычно обладает эластической консистенцией и ощущим при пальпации.

- ◆ Жировые подушки (рис. 1.1). Околощитовидные железы зачастую заключены в жировую подушку, расположенную в области между тимусом и нижним полюсом щитовидной железы (нижняя железа), а также краниальнее нижней щитовидной артерии (НЩА) и позади ВГН (верхняя железа).
- ◆ Сосудистая ножка околощитовидной железы — частая находка.
- ◆ Признак Коупа (рис. 1.2) — гематома околощитовидной железы, которая может возникнуть при ее мобилизации и диссекции.
- ◆ «Целующиеся железы» (рис. 1.3) — этот термин используют для описания двух околощитовидных желез, расположенных так близко, что их представляют двумя долями одной железы. Данный признак следует иметь в виду при поиске железы, отсутствующей в типичном месте. Отличить «целующиеся железы» от истинно билобарной железы можно, определив плоскость разделения между капсулами обеих желез.
- ◆ «Скольжение» под фасцией — околощитовидные железы обычно расположены внутри претрахеальной фасции, покрывающей щитовидную железу, но не приле-

гают и не срастаются с ней, что позволяет с помощью зажима Крайла осуществлять «скольжение» и «перекатывание» околощитовидных желез под фасцией.

1.3.2. Идентификация верхней околощитовидной железы

Визуализация превертебральной фасции

- ◆ Первым этапом идентификации верхней околощитовидной железы считают выявление НЩА.
- ◆ НЩА служит важным ориентиром для обнаружения верхней околощитовидной железы, которая обычно расположена на 1 см краниальнее НЩА.
- ◆ После визуализации НЩА следует деликатная диссекция артерии в краниальном направлении и кзади до появления блестящей превертебральной фасции.
- ◆ Превертебральная фасция определяет заднюю плоскость диссекции и наиболее тыльное расположение верхней околощитовидной железы.

Осмотр

- ◆ Следуя описанным в разделе «Ориентиры для идентификации околощитовидных желез» признакам и анатомическим образованиям, возможно достаточно быстрое и безопасное выделение околощитовидных желез.

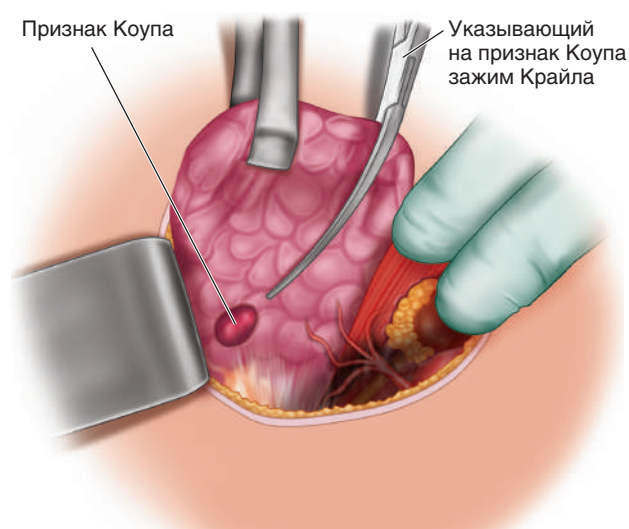
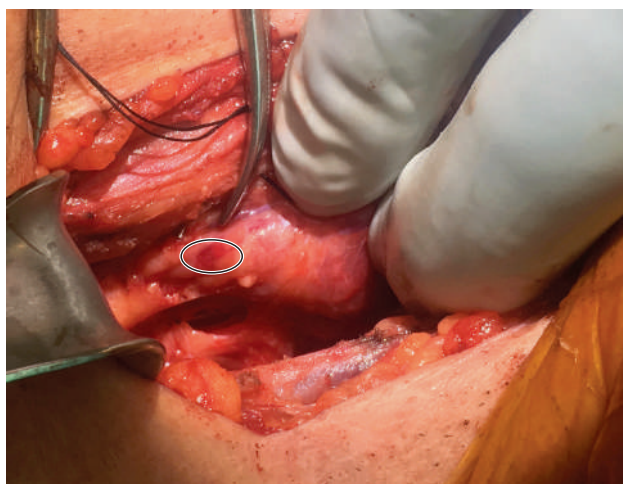


Рис. 1.2. Признак Коупа. Мобилизацию в области околощитовидной железы сопровождается образованием гематомы или изменением ее цвета. Этот признак зачастую не выявляют хирурги, однако при должном внимании он может служить ориентиром для дальнейшей диссекции. На фото представлено изменение цвета на красно-фиолетовый в верхней части тимуса в области нижней щитовидной артерии. Последующая диссекция позволила морфологически идентифицировать нормальную околощитовидную железу

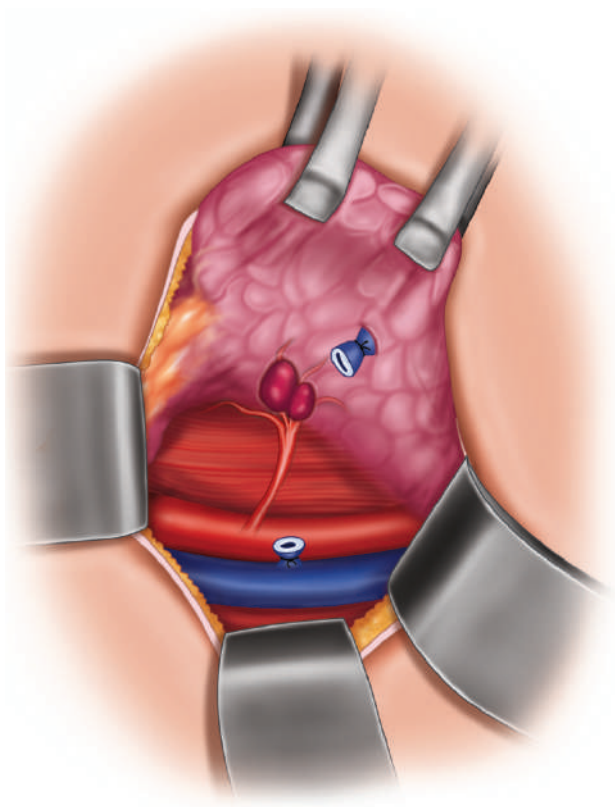
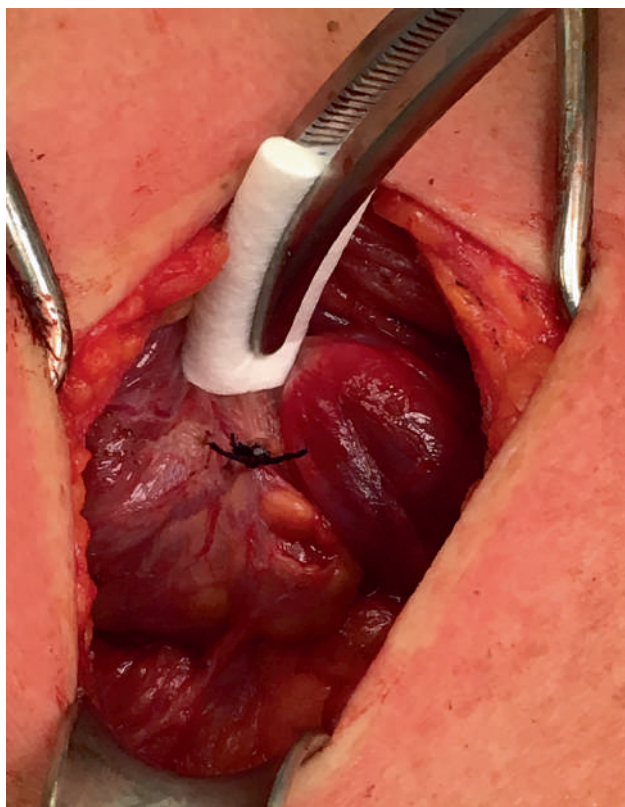


Рис. 1.3. «Целующиеся» левые нижняя и верхняя околощитовидные железы. Ткань околощитовидной железы была идентифицирована в жировой подушке на уровне нижней щитовидной артерии и изначально была представлена единой билобарной железой. При более близком рассмотрении плоскость разделения между долями рассечена, и верхняя и нижняя околощитовидные железы были идентифицированы морфологически

- ◆ Идентификацию околощитовидной железы необходимо начинать с поиска жировой подушки на 1–2 см краниальнее нижней щитовидной артерии по задней поверхности щитовидной железы (см. рис. 1.1).

Пальпация

- ◆ Верхние железы могут быть обнаружены в нескольких положениях в сочетании со структурами, происходящими из четвертой жаберной дуги: ретрофарингеальном, ретроэзофагеальном, параэзофагеальном и прилегать к подъязычной кости.
- ◆ Увеличение в размерах железы происходит в заднем и краниальном направлениях, поэтому она может быть расположена позади НЩА и позади нижней околощитовидной железы.
- ◆ После тщательного осмотра производится пальпация области на 1 см краниальнее НЩА с использованием пяти приемов (рис. 1.4).
- Только после детального осмотра указательный палец вводят книзу к превертебральной фасции в ретроэзофагеальное пространство вдоль пищевода для оценки ретрофарингеального/ретроэзофагеального положений железы.
- Хирург совершает движение указательным пальцем каудально до вертикально положения его дистальной фаланги позади НЩА.
- Ткани под пальцем деликатно сдавливают указательным пальцем другой руки хирурга, обнаруживая таким образом увеличенную железу, соприкасающуюся с дистальной фалангой пальца, расположенной позади НЩА.
- Указательный палец позади НЩА поворачивают в горизонтальном положении.
- Затем этот палец отводят для пальпации поверхности пищевода и трахеи с целью ревизии пищеводно-трахеальной борозды.

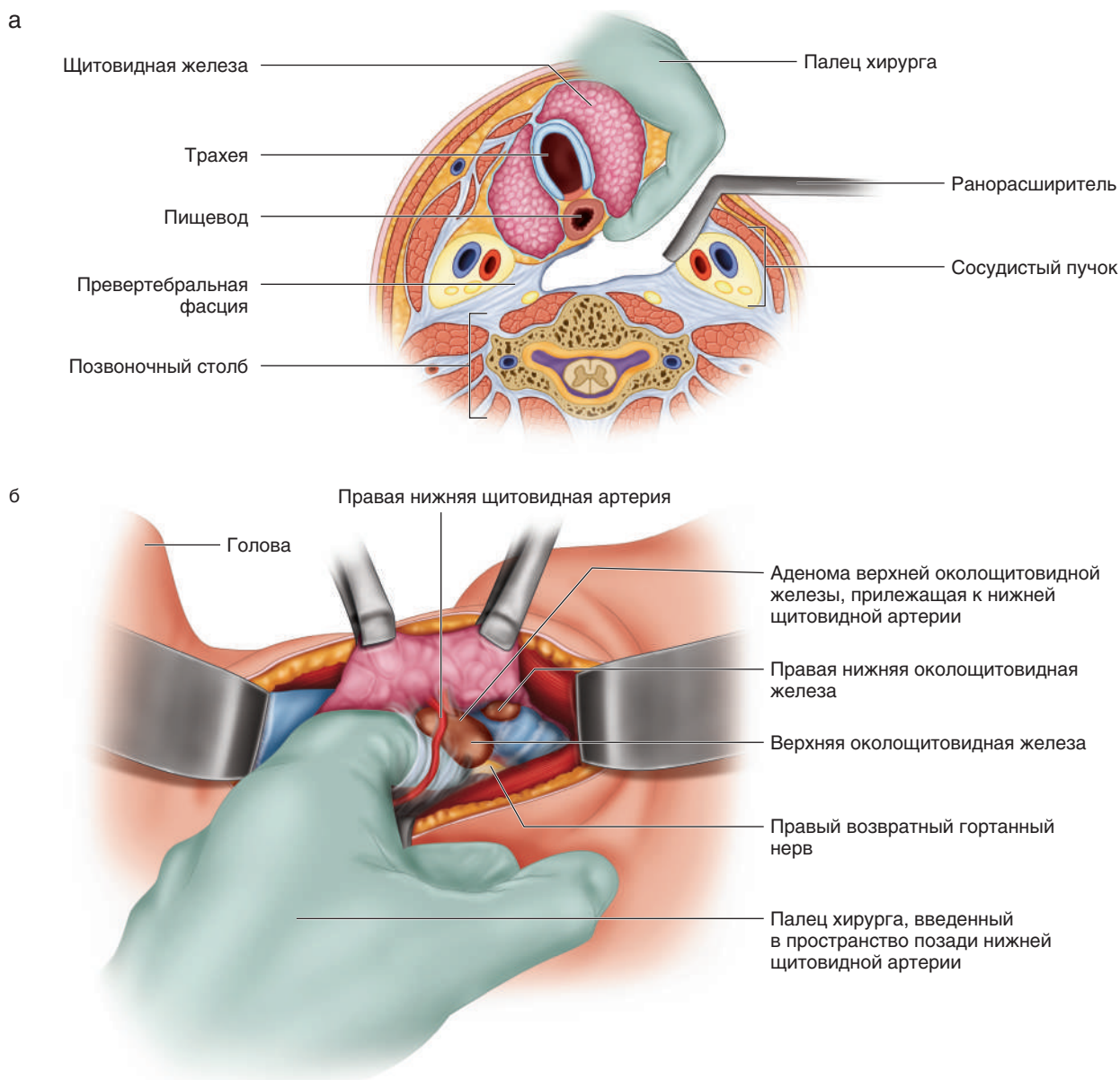


Рис. 1.4. Технические приемы при пальпации верхней околощитовидной железы (иллюстрации демонстрируют пять маневров для пальпации увеличенной верхней околощитовидной железы): а — только после детального осмотра указательный палец вводят книзу к превентебральной фасции и в ретрозофагеальное пространство вдоль пищевода для оценки ретрофарингеального/ретрозофагеального положений железы (1); б — хирург совершает движение указательным пальцем каудально до вертикального положения его дистальной фаланги позади нижней щитовидной артерии (2). Ткани под пальцем деликатно сдавливают указательным пальцем другой руки хирурга, обнаруживая таким образом увеличенную железу, соприкасающуюся с дистальной фалангой пальца, расположенной позади нижней щитовидной артерии (3). Указательный палец позади нижней щитовидной артерии поворачивают в горизонтальном направлении (4), после чего этот палец отводят для пальпации поверхности пищевода и трахеи (5)

1.3.3. Идентификация нижней околощитовидной железы

Осмотр

- ♦ Как и в случае с верхней околощитовидной железой, деликатная ревизия и мобилизация щитовидной железы позволяют идентифицировать нижние железы.

- ♦ Нередко можно наблюдать, как шейный отдел тимуса, проходящий вместе с нижнеполусными сосудами, указывает на нижний полюс щитовидной железы — область между тимусом и нижним полюсом щитовидной железы выступает типичным местом расположения нижней околощитовидной железы.

- ◆ Нижние железы, происходящие, как и тимус, из третьей жаберной щели, имеют более вариативное расположение, в том числе внутри тимуса.
- ◆ Осмотр следует начинать с поиска жировой подушки в области между тимусом и нижним полюсом щитовидной железы. Нижняя железа зачастую расположена по передней или задней поверхности этой жировой подушки (см. рис. 1.1).
- ◆ Ревизию продолжают от нижнего полюса щитовидной железы до шейного отдела тимуса.

Дополнительные приемы

- ◆ В случае невозможности выполнения деликатной диссекции сосудов нижнего полюса щитовидной железы тупым путем следует мобилизовать тимус, для чего производят рассечение тиротимической связки, и тимус выводят в рану, обеспечивая тщательный гемостаз и одновременно отделяя фиброареолярные ткани. При этом необходимо соблюдать осторожность, избегая повреждения капсулы тимуса (рис. 1.5).

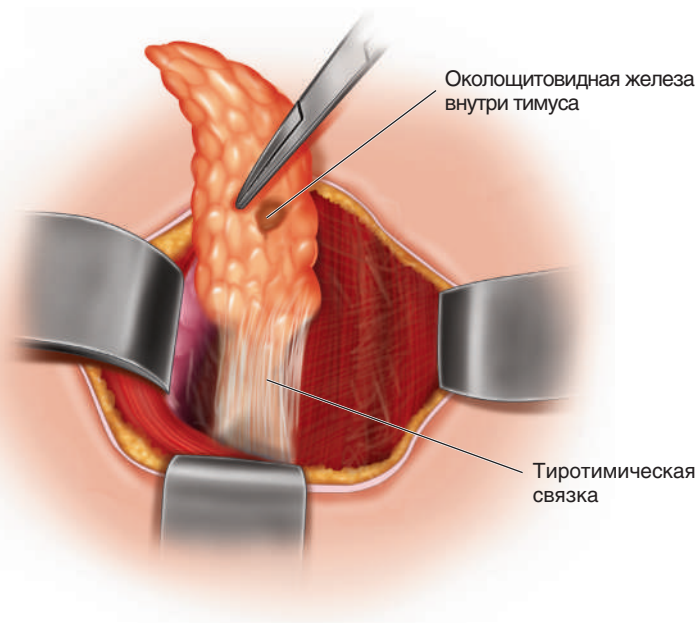
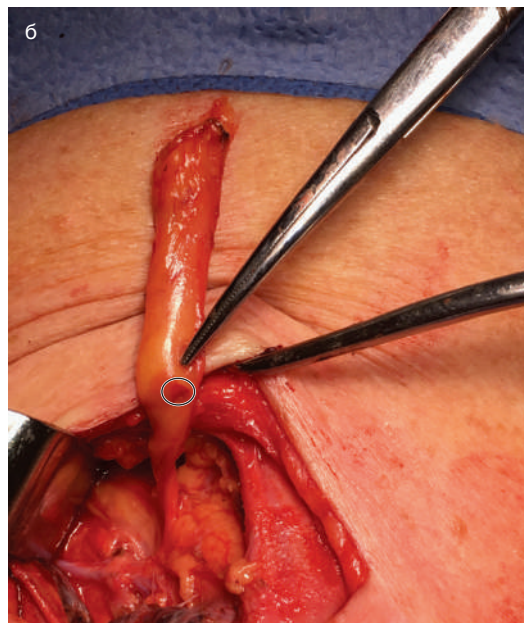
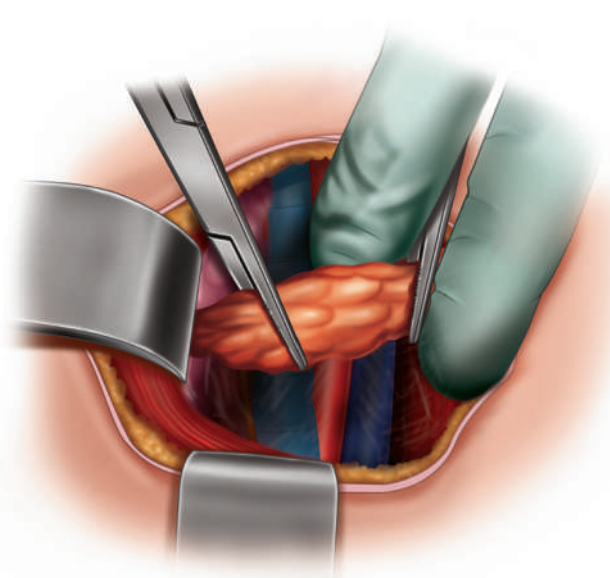
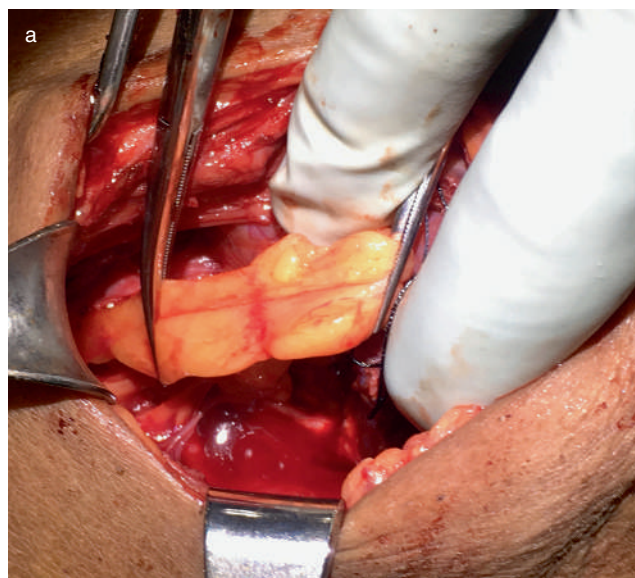


Рис. 1.5. Мобилизация тимуса для идентификации недостающей нижней околощитовидной железы. Тупым путем следует мобилизовать тимус, для чего: а — производят рассечение тиротимической связки и тимус выводят в рану, обеспечивая тщательный гемостаз и одновременно отделяя фиброареолярные ткани, при этом необходимо соблюдать осторожность, избегая повреждения капсулы тимуса; б — в дистальной части тимуса обнаружена нижняя околощитовидная железа с характерным признаком Коупа (интраоперационные фото одного пациента)

- ◆ Если после выполнения описанных манипуляций нижнюю околощитовидную железу не обнаруживают, следует выполнить ревизию и пальпацию верхнего и переднего средостения, а также широкое рассечение и ревизию каротидной адвентиции до бифуркации сонной артерии.
- ◆ Отсутствие ткани тимуса каудальнее щитовидной железы должно наводить на мысль о неопущении третьей жаберной щели и, как следствие, тимуса и нижних околощитовидных желез.
- ◆ Наконец, при отсутствии нижней железы следует рассмотреть возможность выполнения лобэктомии щитовидной железы, поскольку интратиреоидная локализация околощитовидных желез была отмечена примерно в 3% наблюдений. Такие железы могут быть выявлены как узловые образования щитовидной железы при предоперационном ультразвуковом исследовании (УЗИ), что само по себе выступает поводом для повторной оценки данных предоперационной визуализации, а также в некоторых случаях могут быть отмечены при интраоперационном УЗИ.

1.3.4. Идентификация возвратного гортанного нерва

- ◆ С целью предупреждения любого кровотечения или повреждения тканей, которые могут затруднить идентификацию околощитовидных желез, визуализацию ВГН производят **только** после выявления всех околощитовидных желез и принятия решения о том, какие из них будут удалены.
- ◆ ВГН обнаруживают в нижней части шеи каудальнее НЩА. Намечают между трахеей и НЩА. Фасцию или артерию рассекают над ВГН и освобождают его (рис. 1.6).
- ◆ Дальнейшую мобилизацию ВГН по направлению к НЩА выполняют для определения хода нерва.

1.3.5. Объем паратиреоидэктомии

- ◆ Перед удалением любой околощитовидной железы необходимо идентифицировать все четыре железы и принять решение о том, какие железы обладают нормальной морфологией и не подлежат удалению.

- ◆ Объем паратиреоидэктомии определяет количество патологически измененных околощитовидных желез.

Одиночная аденома

Одиночная аденома — одна патологически измененная железа/три нормальные железы.

- ◆ Производят удаление аденомы. Долгосрочная безрецидивная выживаемость составляет более 97% [2, 4]. Определение иПТГ не выполняют.
- ◆ Модифицированным подходом при поражении одной железы выступает односторонняя ревизия шеи (ОРШ) [11, 12].
 - При обнаружении одной патологически измененной и одной нормальной околощитовидной железы при ОРШ руководствуются данными о том, что риск пропустить двойную аденому менее 5%.
 - Еще большему снижению риска пропустить двойную аденому способствует определение иПТГ при ОРШ.
 - В случае ОРШ хирургу необходим значительный опыт для определения, какая из желез патологически изменена, а какая нормальная.

Двойная аденома

Двойная аденома — две патологически измененные железы/две нормальные железы.

- ◆ В случае выявления двойной аденомы при планировании хирургического вмешательства следует учитывать риск асимметричной гиперплазии околощитовидных желез и повторной операции.
- ◆ Как правило, должна быть произведена односторонняя тотальная паратиреоидэктомия, чтобы при рецидиве заболевания и необходимости выполнения повторной операции ее объем ограничивали ОРШ.
- ◆ При определении, какая железа должна быть оставлена, следует рассматривать следующие признаки: нормальный внешний вид, хорошее кровоснабжение, а также простоту идентификации и доступность железы (в случае возможной повторной операции).
- ◆ Любые оставленные околощитовидные железы должны быть отмечены (при этом не должно быть нарушено кровоснабжение железы) нитью Prolene достаточной длины, что поможет в их идентификации при повторной операции.

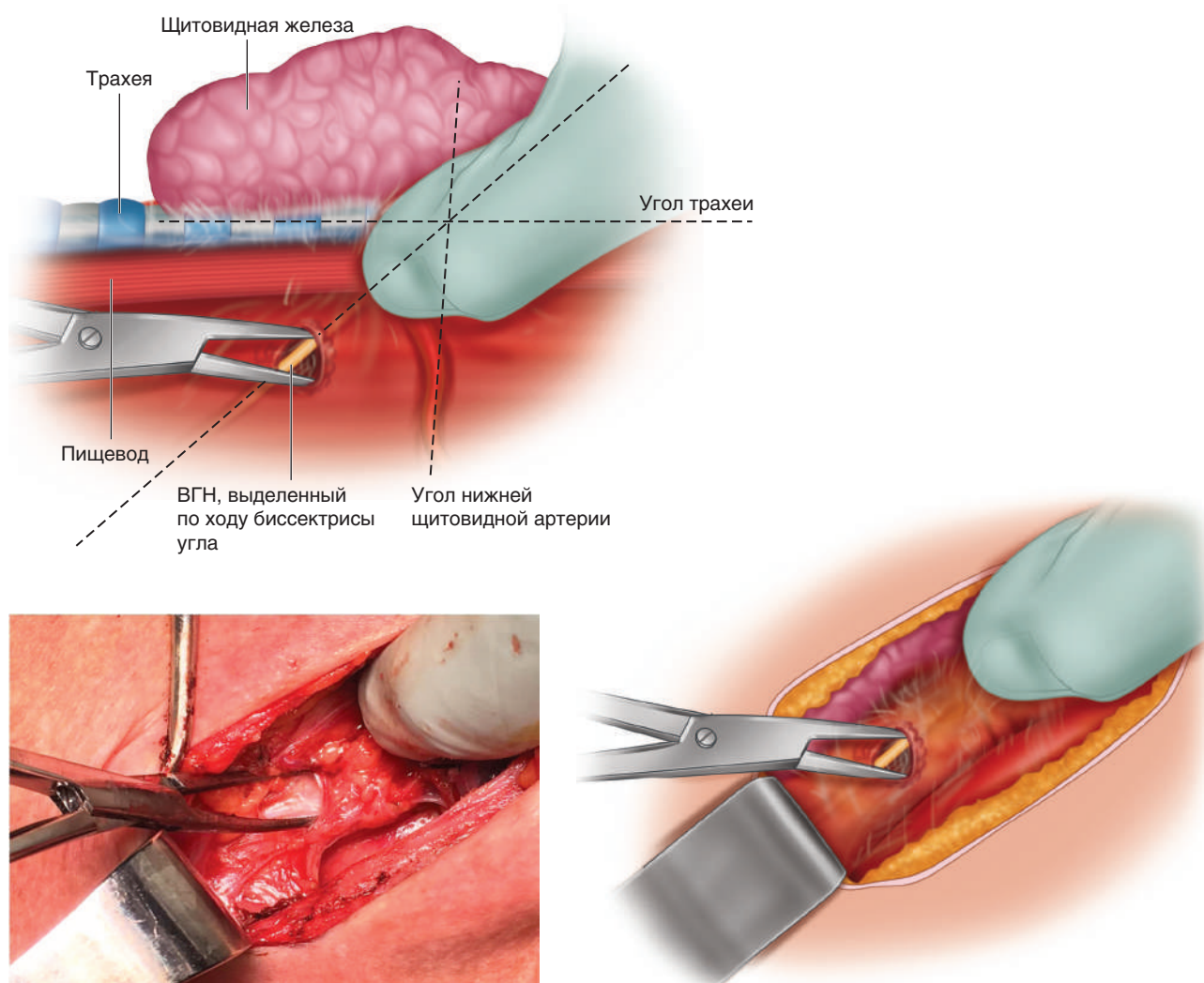


Рис. 1.6. Идентификация возвратного гортанного нерва позволяет безопасно выделить и лигировать сосудистую ножку околощитовидной железы. Угол между трахеей и нижней щитовидной артерией рассекают посередине и по этой линии выполняют диссекцию ареолярных тканей тупым путем до обнаружения нерва. ВГН — возвратный гортанный нерв

- ◆ Следует рассмотреть перспективу выполнения генетического исследования при двойной аденоме.

Гиперплазия четырех желез

Гиперплазия четырех желез — четыре патологически измененные железы.

- ◆ Гиперплазию четырех желез наблюдают при первичном ГПТ, прогрессирующем вторичном ГПТ и при третичном ГПТ.
- ◆ В случае предоперационного выявления множественного поражения околощитовидных желез при первичном ГПТ до хирургического вмешательства следует рассмотреть возможность выполнения генетического исследования, поскольку это может в значительной степени повлиять

на планирование объема будущей операции (см. подраздел «Разрез и экспозиция»).

- ◆ Применяют два хирургических подхода при множественном поражении околощитовидных желез:
 - тотальную паратиреоидэктомию с ауто-трансплантацией;
 - субтотальную паратиреоидэктомию.
- ◆ При субтотальной паратиреоидэктомию оставляют железу, выглядящую наименее измененной, а ее объем редуцируют до нормального, после чего железу отмечают нитью Prolene длиной 1–2 см и клипсой Ligaclip (при этом не должно быть нарушено кровоснабжение железы) для облегчения ее идентификации при возможной повторной операции (рис. 1.7).

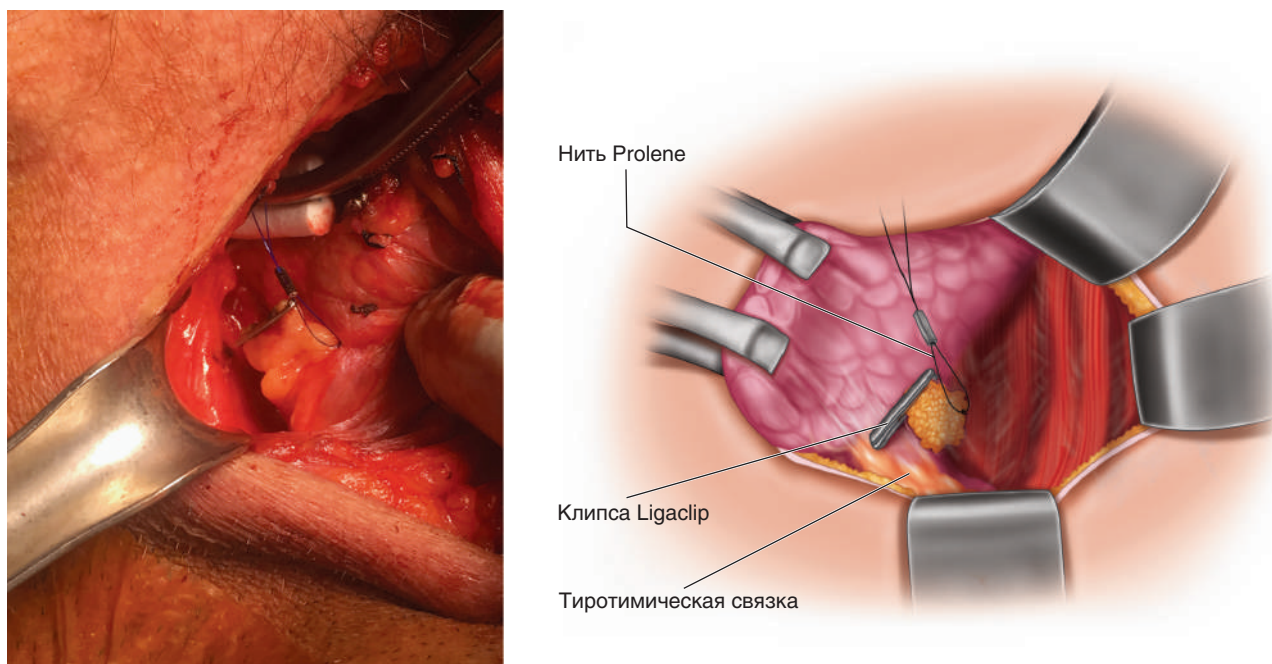


Рис. 1.7. Маркировка оставляемой околощитовидной железы после субтотальной паратиреоидэктомии. Объем железы редуцируют до нормального, после чего железу помечают нитью Prolene длиной 1–2 см и клипсой Ligaclip (при этом не должно быть нарушено кровоснабжение железы) для облегчения ее идентификации при возможной повторной операции

◆ Каждый из подходов, как показано в табл. 1.1, обладает различными преимуществами и недостатками, а также несет определенные риски, которые следует учитывать в отношении пациента и причины заболевания [13–16].

Таблица 1.1. Риски, преимущества и недостатки субтотальной и тотальной паратиреоидэктомии

Критерий	Субтотальная паратиреоидэктомия	Тотальная паратиреоидэктомия с ауто-трансплантацией
Риск рецидива/безрецидивная выживаемость	Высокий	Низкий
Риск гипопаратиреоза (ГПТ)	Низкий	Высокий
Основное заболевание	Преимущественно первичный ГПТ или посттрансплантационный третичный ГПТ	Преимущественно прогрессирующий вторичный ГПТ (пациенты, получающие диализотерапию)
Возраст	Преимущественно молодого возраста	Преимущественно возрастные пациенты
Морфология желез	Меньшего размера, легко разделяемые железы	Крупные железы с выраженной дольчатостью

Другие важные технические приемы при множественном поражении околощитовидных желез включают следующее.

- ◆ Цервикальную тимэктомию ввиду высокого риска развития эктопированных околощитовидных желез [17].
- ◆ Криоконсервацию резецированной ткани (при возможности) для коррекции редкого, но очень опасного осложнения — перманентного послеоперационного гипопаратиреоза по причине дисфункции ауто-трансплантированной или оставленной околощитовидной железы.
- ◆ Определение иПТГ (при возможности) для оценки объема резекции при субтотальной паратиреоидэктомии, стремясь к редукции более 90% паратиреоидной ткани к концу операции.
- ◆ Вне зависимости от подхода — тщательное наблюдение за пациентом в послеоперационном периоде для исключения гипопаратиреоза и синдрома «голодных костей».

Удаление патологически измененных желез

- ◆ Производят диссекцию тупым путем окружающих тканей по направлению к сосудистой ножке железы, стараясь не повредить ее капсулу (рис. 1.8).
- ◆ После идентификации хода ВГН сосудистую ножку лигируют биполярной электрокоагуляцией или небольшой клипсой.

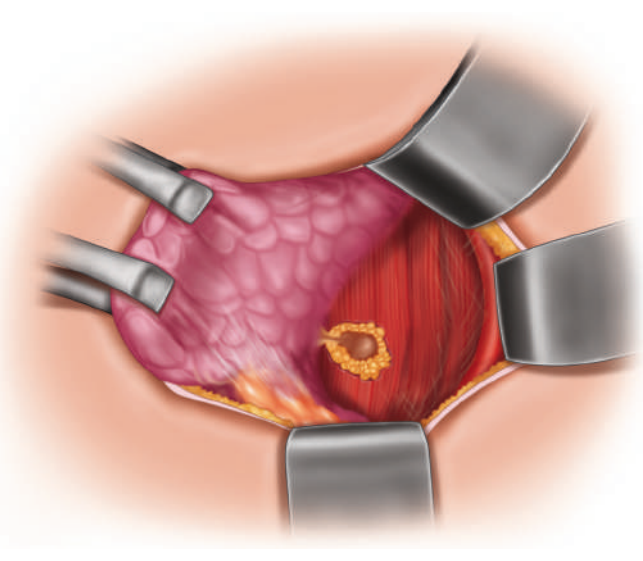
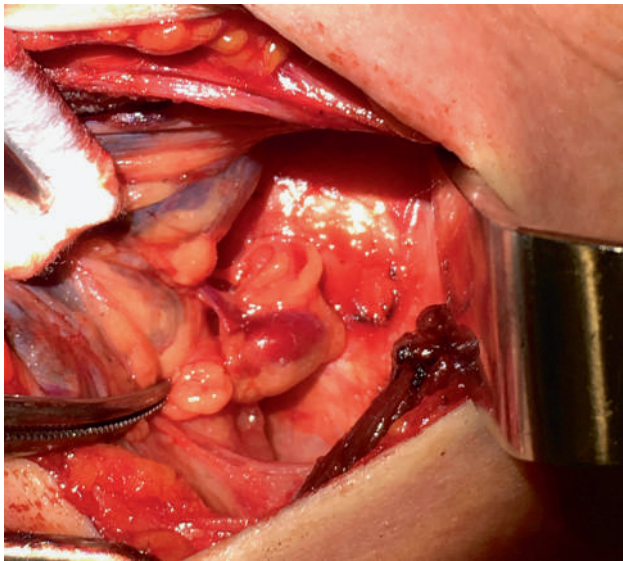


Рис. 1.8. Выделение сосудистой ножки. Производят диссекцию тупым путем окружающих тканей по направлению к сосудистой ножке железы, которую лигируют биполярной электрокоагуляцией или небольшой клипсой после идентификации хода возвратного гортанного нерва (изображен в нижней части рисунка)

- ◆ После удаления железы необходимо направить на патолого-гистологическое исследование для оценки ее массы и объема ткани околощитовидной железы.

Аутотрансплантация

- ◆ Оценивают состояние паратиреоидной ткани, проводят ее аутотрансплантацию и определение анатомического и функционального состояния околощитовидной железы после выполнения БЛРШ:
 - если деваскуляризованная железа имеет нормальную морфологию, производят ее аутотрансплантацию в грудино-ключично-сосцевидную мышцу;
 - если деваскуляризованная железа патологически изменена, ее аутотрансплантацию осуществляют на отдалении от операционного поля, например, в плечелучевую мышцу (рис. 1.9).

1.3.6. Коррекция интраоперационных осложнений

Кровотечение

- ◆ Кровотечение в области околощитовидной железы могут сопровождать значительные трудности и высокий риск недостаточного кровоснабжения железы или повреждения ВГН.
- ◆ Если это возможно, остановку кровотечения следует начинать с деликатного прижатия и только после локализации источника

кровотечения приступать к гемостазу с помощью биполярной электрокоагуляции, прошивания или клипирования.

- ◆ Необходимо соблюдать осторожность при осуществлении гемостаза, чтобы избежать повреждения околощитовидной железы или ВГН, а также теплового повреждения этих структур при электрокоагуляции.

Повреждение возвратного гортанного нерва

- ◆ Паралич мышц гортани достаточно редко отмечают после операций на околощитовидных железах, а частота стойкого послеоперационного паралича мышц гортани составляет менее 1–2% [5, 7].
- ◆ Таким образом, повреждение ВГН достаточно редко обнаруживают во время операции, однако в случае возникновения подобной ситуации следует немедленно обратиться за помощью к специалисту (лично или по телефону).
- ◆ Использование интраоперационного мониторинга функции ВГН не влияет на частоту послеоперационного паралича мышц гортани [18].

1.3.7. Закрытие операционной раны

- ◆ Грудино-щитовидные и грудино-подъязычные мышцы сводят по средней линии, что может облегчить рассечение при возможной повторной операции.

- ◆ Платизму ушивают узловыми вворачивающимися швами, а кожу — непрерывным подкожным швом.

1.4. ОТДЕЛЬНЫЕ НОЗОЛОГИИ

1.4.1. Семейный изолированный гиперпаратиреоз

- ◆ При планировании хирургического лечения следует учитывать возможные риски реци-

дива заболевания и развития перманентного послеоперационного гипопаратиреоза, исход которого считают худшим, чем первичного ГПТ, особенно с учетом незначительного риска развития злокачественных новообразований околощитовидных желез у мужчин. Таким образом, необходимо учитывать продолжительность операции и ее объем.

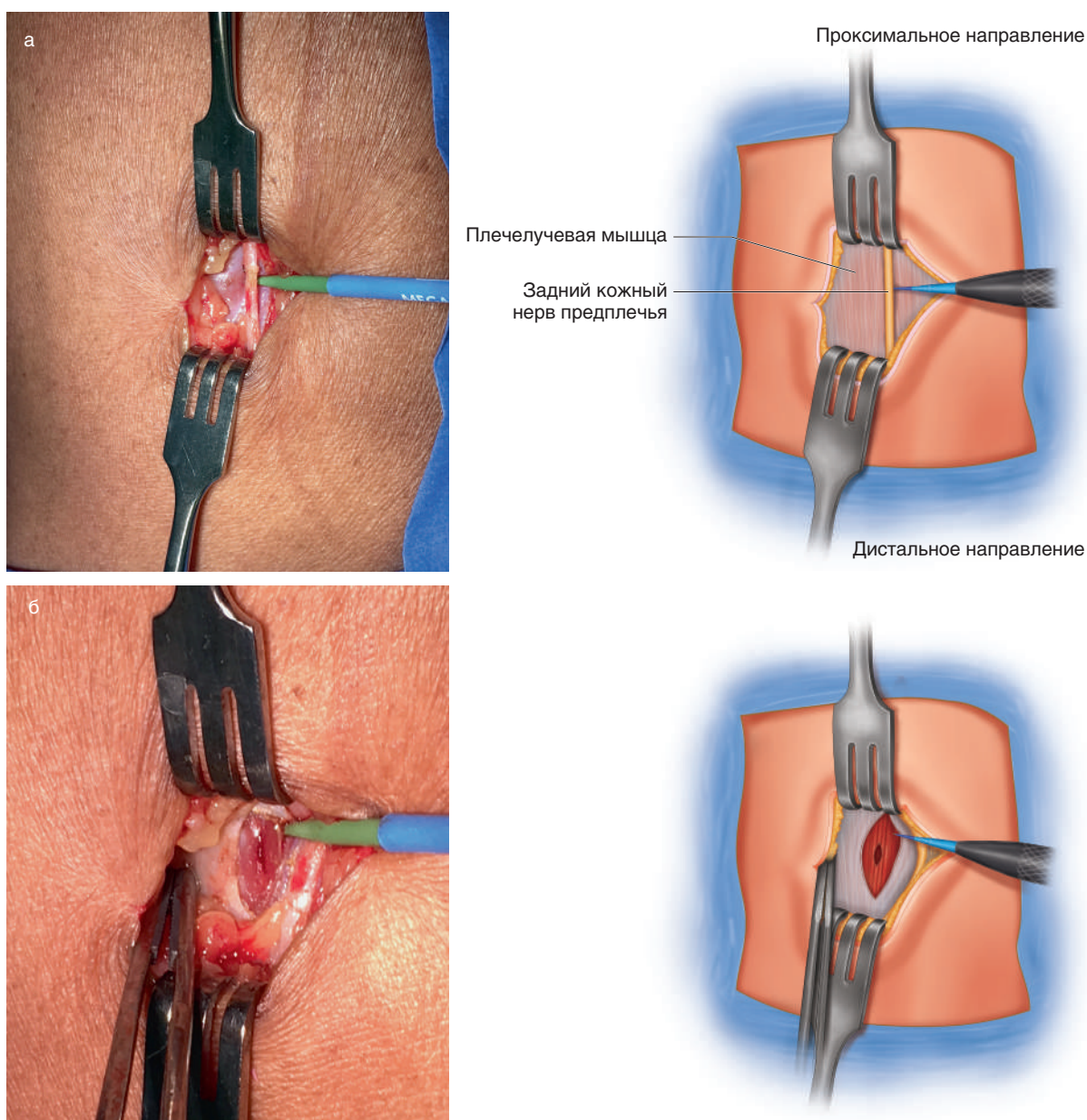


Рис. 1.9. Аутотрансплантация измененной околощитовидной железы в правую плечелучевую мышцу у пациента с третичным гиперпаратиреозом: а — над плечелучевой мышцей, примерно на 5 см дистальнее локтевого сгиба, производят разрез кожи длиной 2 см, диссекцию продолжают до глубокой фасции, осторожно выделяя задний кожный нерв предплечья; б — фасцию рассекают, в мышце создают карман длиной 1 см; в — в карман помещают резецированную околощитовидную железу; д — фасцию ушивают, а положение аутотрансплантата отмечают клипсами Ligaclip на его проксимальном и дистальном участках, а также нитью Prolene между клипсами

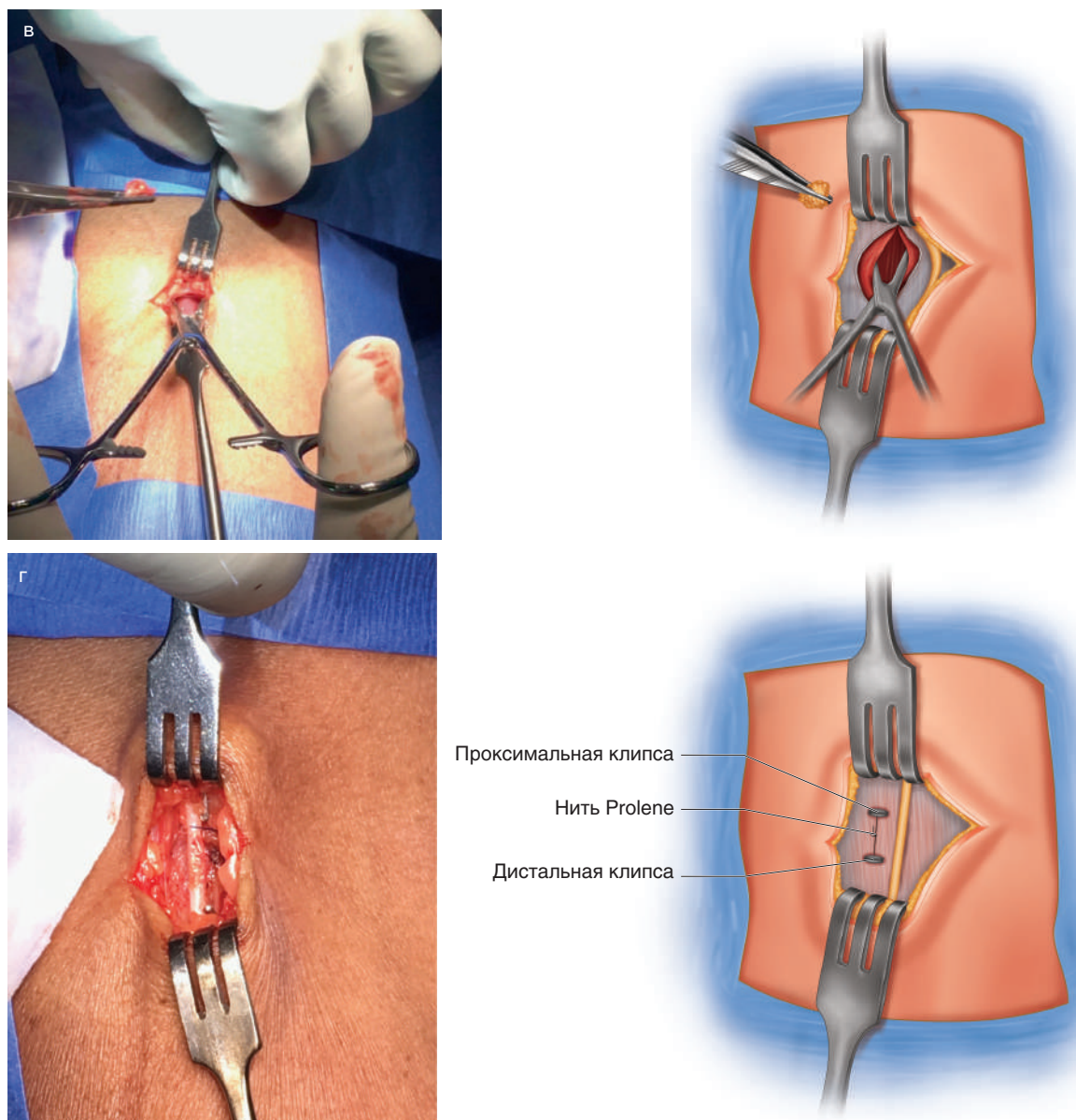


Рис. 1.9. Окончание

- ◆ Существует два подхода в хирургическом лечении: тотальная паратиреоидэктомия с аутотрансплантацией или субтотальная паратиреоидэктомия, при которой удаляют 3,5 железы. Исключением считают пациентов с множественной эндокринной неоплазией 2-го типа, у которых производят удаление только патологически измененной железы.
- ◆ Субтотальную паратиреоидэктомию характеризует более низкая вероятность послеоперационного гипопаратиреоза в сравнении с тотальной паратиреоидэктомией, однако ее сопровождает большая частота рецидивов у пациентов с семейным изолированным ГПТ [15, 19].
- ◆ Персистирующее течение семейного изолированного ГПТ может быть обусловлено невозможностью идентификации и удаления эктопированных и дополнительных желез, которые достаточно часто бывают при данной патологии [17, 20]. Это обосновывает выполнение билатеральной цервикальной тимэктомии с целью удаления эктопированных и дополнительных желез, а также для снижения риска возникновения карциноидных опухолей тимуса у пациентов с множественной эндокринной неоплазией 1-го типа. Выполнять цервикальную тимэктомию следует до паратиреоидэктомии и формирования аутотрансплантата.

1.4.2. Сопутствующая патология щитовидной железы

- ◆ Принимая во внимание значительное распространение узловых образований щитовидной железы, иногда возможно их выявление при УЗИ околощитовидных желез у пациентов с ГПТ, а некоторые из этих узлов оказываются подозрительными или злокачественными.
- ◆ При наличии сопутствующей патологии щитовидной железы следует первым этапом планировать лечение заболевания с выраженными клиническими проявлениями (в данном случае — ГПТ), а затем выполнить необходимый объем операции в зависимости от размеров и локализации узловых образований щитовидной железы.

1.5. ПОСЛЕОПЕРАЦИОННЫЙ ПЕРИОД

1.5.1. Послеоперационные исследования

- ◆ Рутинное определение уровня ПТГ в послеоперационном периоде не требуется.
- ◆ Поскольку ПТГ обеспечивает контроль фосфорно-кальциевого обмена, определение этих электролитов сыворотки крови выступает основой для оценки адекватности секреции ПТГ (при условии нормального уровня сывороточного альбумина).
- ◆ При мониторинге послеоперационного уровня кальция и фосфора у пациентов можно отметить несколько вариантов течения:
 - нормальная физиологическая реакция на снижение уровня ПТГ: снижение кальция и нормализация фосфора;
 - персистирующее течение заболевания — уровень кальция остается повышенным, фосфора — низким;
 - подавление функции остаточных нормальных желез — повышение фосфора, а кальций продолжает снижаться;
 - синдром «голодных костей» — снижение уровня как фосфора, так и кальция.

1.5.2. Послеоперационные осложнения

Гематома

- ◆ Клинически выявленная гематома шеи является неотложной ситуацией, требующей немедленной ревизии раны.

Гипокальциемия

- ◆ Перманентную гипокальциемию отмечают довольно редко после операции, выполненной достаточно опытным хирургом.
- ◆ Транзиторная гипокальциемия может быть обусловлена подавлением нормальной функции околощитовидных желез или синдромом «голодных костей». Коррекцию выполняют с применением пероральных препаратов кальция и витамина D.
- ◆ Гипокальциемия при вторичном или третичном ГПТ — более сложная клиническая проблема, может требовать терапии с внутривенным введением препаратов в условиях стационара.

1.5.3. Наблюдение в отдаленном периоде

- ◆ Осмотр пациентов производят через 3 нед после операции для определения уровней сывороточного кальция и оценки заживления раны.
- ◆ Назначаемые в некоторых случаях после операции пероральные препараты кальция и витамина D в последующем отменяют под контролем результатов наблюдения за пациентами.
- ◆ При отсутствии осложнений следующий осмотр пациента производят спустя 12 мес после операции с повторным определением уровня кальция, ПТГ, витамина D и денситометрией.

ЛИТЕРАТУРА

1. Siperstein A., Berber E., Barbosa G.F. et al. Predicting the success of limited exploration for primary hyperparathyroidism using ultrasound, sestamibi, and intraoperative parathyroid hormone: analysis of 1158 cases // *Ann. Surg.* 2008. N. 248(3). P. 420–428.
2. Norman J., Lopez J., Politz D. Abandoning unilateral parathyroidectomy: why we reversed our position after 15,000 parathyroid operations // *J. Am. Coll. Surg.* 2012. N. 214(3). P. 260–269.
3. Starker L.F., Akerstrom T., Long W.D. et al. Frequent germ-line mutations of the MEN1, CASR, and HRPT2/CDC73 genes in young patients with clinically non-familial primary hyperparathyroidism // *Horm. Cancer.* 2012. N. 3(1–2). P. 44–51.
4. Udelsman R. Six hundred fifty-six consecutive explorations for primary hyperparathyroidism // *Ann. Surg.* 2002. N. 235(5). P. 665–672.
5. Allendorf J., DiGorgi M., Spanknebel K. et al. 1112 consecutive bilateral neck explorations for pri-

- mary hyperparathyroidism // *World J. Surg.* 2007. N. 31(11). P. 2075–2080.
6. Gupta P.K., Smith R.B., Gupta H. et al. Outcomes after thyroidectomy and parathyroidectomy // *Head Neck.* 2012. P. 34(4). P. 477–484.
 7. Udelsman R., Lin Z., Donovan P. The superiority of minimally invasive parathyroidectomy based on 1650 consecutive patients with primary hyperparathyroidism // *Ann. Surg.* 2011. N. 253(3). P. 585–591.
 8. Udelsman R., Åkerström G., Biagini C. et al. The surgical management of asymptomatic primary hyperparathyroidism: proceedings of the fourth international workshop // *J. Clin. Endocrinol. Metab.* 2014. N. 99(10). P. 3595–3606.
 9. Bergenfelz A., Lindblom P., Tibblin S., Westerdahl J. Unilateral versus bilateral neck exploration for primary hyperparathyroidism: a prospective randomized controlled trial // *Ann. Surg.* 2002. N. 236(5). P. 543–551.
 10. Karakas E., Schneider R., Rothmund M. et al. Initial surgery for benign primary hyperparathyroidism: an analysis of 1300 patients in a teaching hospital // *World J. Surg.* 2014. N. 38(8). P. 2011–2018.
 11. Wang C.A. Surgical management of primary hyperparathyroidism // *Curr. Probl. Surg.* 1985. N. 22(11). P. 1–50.
 12. Tibblin S., Bondeson A.G., Bondeson L., Ljungberg O. Surgical strategy in hyperparathyroidism due to solitary adenoma // *Ann. Surg.* 1984. N. 200(6). P. 776–784.
 13. Fyrsten E., Norlén O., Hessman O. et al. Long-term surveillance of treated hyperparathyroidism for multiple endocrine neoplasia type 1: recurrence or hyperparathyroidism? // *World J. Surg.* 2016. N. 40(3). P. 615–621.
 14. Rajaei M.H., Oltmann S.C., Schneider D.F. et al. Outcomes after subtotal parathyroidectomy for primary hyperparathyroidism due to hyperplasia: significance of whole vs partial gland remnant // *Ann. Surg. Oncol.* 2015. N. 22(3). P. 966–971.
 15. Schreinemakers J.M., Pieterman C.R., Scholten A. et al. The optimal surgical treatment for primary hyperparathyroidism in MEN1 patients: a systematic review // *World J. Surg.* 2011. N. 35(9). P. 1993–2005.
 16. Albuquerque R.F.C., Carbonara C.E.M., Martin R.C.T. et al. Parathyroidectomy in patients with chronic kidney disease: impacts of different techniques on the biochemical and clinical evolution of secondary hyperparathyroidism // *Surgery.* 2018. N. 163(2). P. 381–387.
 17. d’Alessandro A.F., Montenegro F.L., Brandro L.G. et al. Supernumerary parathyroid glands in hyperparathyroidism associated with multiple endocrine neoplasia type 1 // *Rev. Assoc. Med. Bras.* (1992). 2012. N. 58(3). P. 323–327.
 18. Mirallié É., Caillard C., Pattou F. et al. Does intraoperative neuromonitoring of recurrent nerves have an impact on the postoperative palsy rate? Results of a prospective multicenter study // *Surgery.* 2018. N. 163(1). P. 124–129.
 19. Tonelli F., Marcucci T., Giudici F. et al. Surgical approach in hereditary hyperparathyroidism // *Endocr. J.* 2009. N. 56(7). P. 827–841.
 20. Stelberg P., Carling T. Familial parathyroid tumors: diagnosis and management // *World J. Surg.* 2009. N. 33(11). P. 2234–2243.