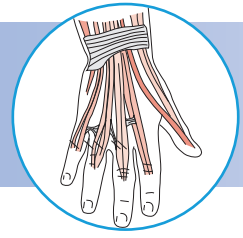
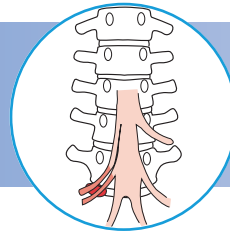
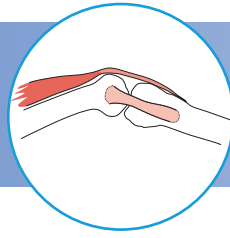


Физикальное исследование костно-мышечной системы

Иллюстрированное руководство



Musculoskeletal Examination

Fourth Edition

Jeffrey M. Gross, MD

Clinical Associate Professor of Rehabilitation Medicine
New York University School of Medicine
Medical Director
Union Square Rehabilitation and Sports Medicine
New York, New York

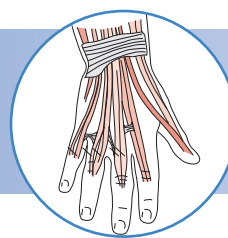
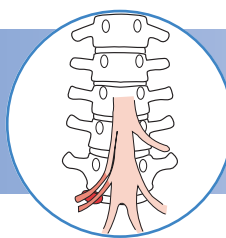
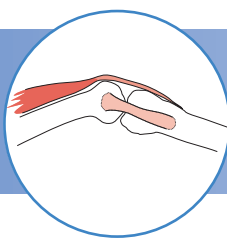
Joseph Fetto, MD

Associate Professor of Orthopedic Surgery
New York University School of Medicine
Associate Professor and Consultant
Manhattan V.A. Medical Center
New York, New York

Elaine Rosen, PT, DHSc, OCS

Associate Professor of Physical Therapy
Hunter College
City University of New York
Partner
Queens of Physical Therapy Associates
Forest Hills, New York

WILEY-BLACKWELL



Физикальное исследование костно- мышечной системы

Иллюстрированное руководство

Издание второе,
переработанное и дополненное

Джеффри Гросс, Джозеф Фетто, Элейн Роузен

Перевод с английского

О.Б. Писаревой и канд. мед. наук **Т.М. Андреевой**

Под редакцией

академика РАН и РАМН, д-ра мед. наук, профессора С.П. Миронова
и **д-ра мед. наук, профессора Н.А. Еськина**



Москва, 2018

УДК 616.72/.74-073

ББК 54.18

Г-88

Гросс, Джеффри

Г-88 Физикальное исследование костно-мышечной системы. Иллюстрированное руководство / Пер. с англ. под ред. С.П. Миронова, Н.А. Еськина. – М.: Издательство Панфилова, 2018. – 488 с.: ил.

ISBN 978-5-91839-089-4

Книга ведущих американских специалистов представляет собой уникальное иллюстрированное руководство по всем аспектам физикального исследования костно-мышечной системы. Каждая глава дополнена анатомическим обзором и содержит подробное описание методов осмотра, сбора анамнеза и жалоб, поверхностной и глубокой пальпации, исследования активных и пассивных движений, дополнительной подвижности и чувствительности, а также описание специальных тестов и клинические примеры. В руководство включено более 850 иллюстраций.

Книга предназначена для травматологов, ортопедов, невропатологов, реабилитологов и спортивных врачей.

УДК 616.72/.74-073

ББК 54.18

All Rights Reserved. Authorised translation from the English language edition published by John Wiley & Sons Limited. Responsibility for the accuracy of the translation rests solely with Izdatelstvo Panphilova OOO and is not the responsibility of John Wiley & Sons Limited. No part of this book may be reproduced in any form without the written permission of the original copyright holder, John Wiley & Sons Limited.

Copyright © 2016 by John Wiley & Sons Ltd.
All right reserved.
Original title: «Musculoskeletal Examination»
© Перевод на русский язык, оформление
ООО «Издательство Панфилова», 2018

ISBN 978-5-91839-089-4

Содержание

Как читать эту книгу	vi
Предисловие	vii
1. Введение	1
2. Основные концепции физикального исследования	15
3. Позвоночник и таз	32
4. Шейный и грудной отделы позвоночника	35
5. Височно-нижнечелюстной сустав	82
6. Пояснично-крестцовый отдел позвоночника	96
7. Общие сведения о верхней конечности	138
8. Плечевой сустав	140
9. Локтевой сустав	196
10. Запястье и кисть	230
11. Тазобедренный сустав	286
12. Коленный сустав	328
13. Голеностопный сустав и стопа	371
14. Походка	422
Приложения	435

Как читать эту книгу

Книга «Физикальное исследование костно-мышечной системы. Иллюстрированное руководство» может служить как в качестве учебного пособия, так и в качестве всестороннего справочника. Это руководство объединяет совместные усилия трех авторов — физиотерапевта, хирурга-ортопеда и врача-реабилитолога, а информация изложена в краткой и доступной форме, свободной от различных профессиональных предубеждений, обычно отражающих точку зрения лишь одного специалиста. Вы поймете это со всей очевидностью, как только познакомитесь с любой из анатомических областей и основными методами ее физикального исследования. В каждую главу включены сведения о наиболее часто выявляемых патологических изменениях.

Книга разделена на главы, которые посвящены определенным анатомическим областям: отделам позвоночника, тазу, верхней или нижней конечности. В первых двух главах описаны строение и функциональные особенности костно-мышечной системы, а также основные принципы и этапы ее физикального исследования. Заключительная глава посвящена исследованию походки. Каждая глава включает следующие разделы:

-
- Функциональная анатомия
- Осмотр
- Субъективные методы исследования
- Поверхностная пальпация
- Триггерные точки
- Исследование активных движений
- Физиологические движения
- Исследование дополнительных движений
- Исследование на сопротивление
- Неврологическое исследование
- Специальные исследования
- Клинические примеры

Вторая глава, посвященная основам физикального исследования, содержит сведения обо всех его аспектах, начиная от осмотра и заканчивая пальпацией. В каждой из глав, посвященных анатомическим областям, пальпаторное исследование описано вслед за осмотром, сбором анамнеза и оценкой жалоб и предшествует всем остальным разделам. Это не случайно. Мы сочли необходимым дать описание анатомической области как можно раньше. Такая последовательность помогает избежать повторения и знакомит Вас с анатомическими особенностями уже в начале главы, что позволяет во время ознакомления с последующими разделами проверить свои знания. Мы надеемся, это поможет Вам закрепить свои анатомические знания и применить их при комплексной оценке костно-мышечной системы, чтобы добиться правильной интерпретации результатов исследования.

В каждую главу включено большое количество оригинальных схем, многие из которых двухцветны. Они наглядно иллюстрируют методики выполнения каждого исследования. Книга содержит тридцать две рентгенограммы и магнитно-резонансные томограммы, призванные помочь ближе познакомиться с лучевой анатомией. Парадигмы и таблицы предоставляют дополнительную информацию, которая поможет понять особенности и тонкости каждой методики исследования.

Применяя это руководство в качестве справочника или источника рекомендаций, читатель сможет выполнять полное обследование костно-мышечной системы, выявить и лучше понять признаки типичных расстройств и заболеваний. Мы надеемся, что читатели будут помнить о взаимосвязи между структурой и функциями элементов костно-мышечной системы. Понимание этого позволит поставить верный диагноз и выработать лечебную программу, оптимальную для каждого пациента.

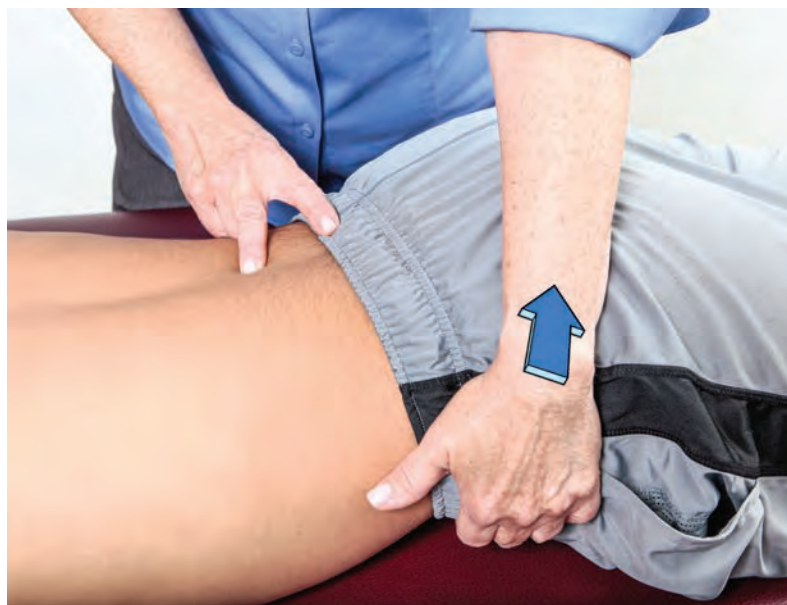

Рисунок 6.29 Исследование ротации в поясничном отделе позвоночника.

Поперечная компрессия остистого отростка

Пациент находится в положении лежа на животе, его шея — в нейтральном положении. Встаньте сбоку от пациента со стороны своего доминантного глаза и повернитесь так, чтобы видеть пациента сбоку. Положите большие пальцы на боковую поверхность остистого отростка. Смещайте отросток от себя до тех пор, пока не почувствуете сопротивление. Это вызовет ротацию тела позвонка в Вашем направлении (рис. 6.32).

Исследование крестцово-подвздошного сочленения

После завершения исследования подвижности поясничного отдела позвоночника и оценки дополни-

тельной подвижности, перейдите к исследованию крестцово-подвздошного сочленения.

Тест на сгибание в положении стоя

Этот тест выполняется для оценки подвижности подвздошной кости относительно крестца. Попросите пациента встать, раздвинув ступни приблизительно на 15 см. Встаньте позади пациента, так чтобы наблюдать за его движениями. Не забывайте об особенностях зрения доминантного глаза. Определите место расположения задних верхних подвздошных остей и разместите большие пальцы под ними, сохраняя это положение во время движения пациента. Попросите пациента нагнуться вперед как можно больше. Оцените равномерность движе-

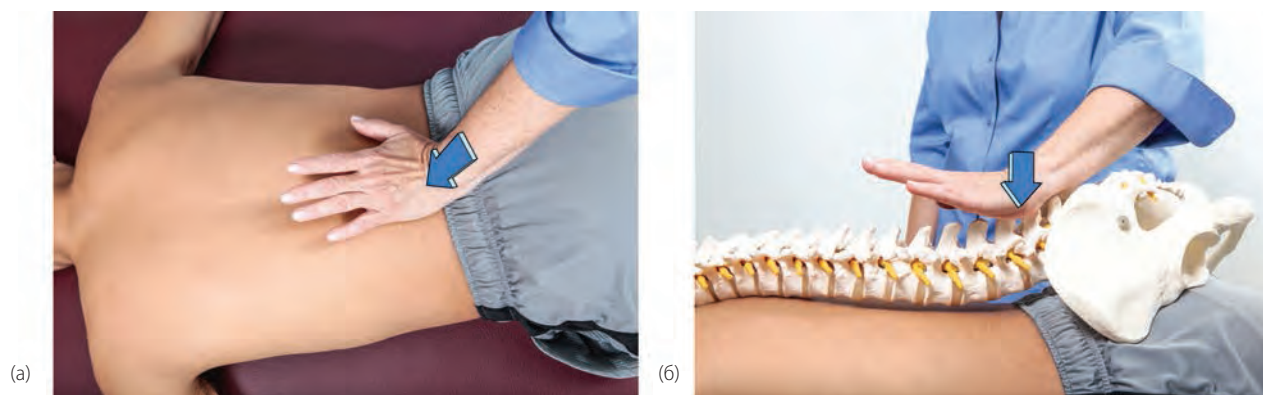


Рисунок 6.30 Исследование подвижности при центральной задне-передней компрессии остистого отростка.

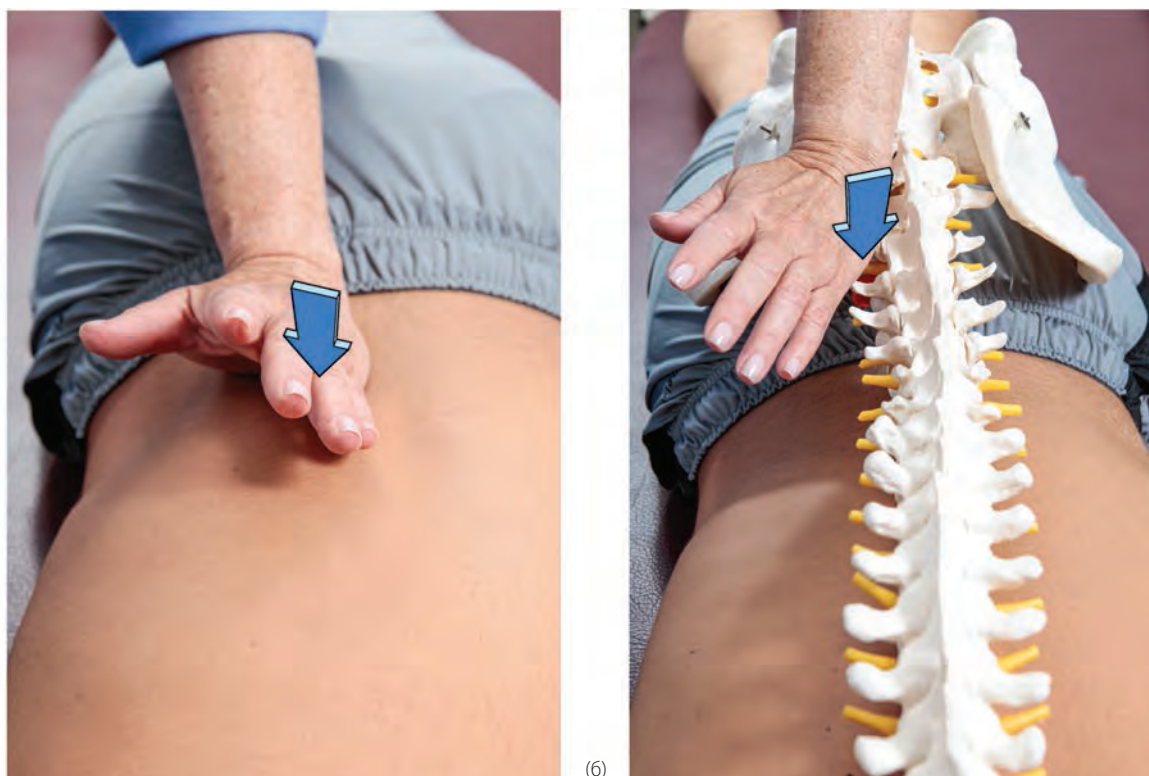

Рисунок 6.31 Исследование подвижности при центральной задне-передней компрессии поперечного отростка.

ния подвздошных остей. При ограничениях движения гипомобильной считается та сторона, которая начинает движение первой и продвигается дальше (рис. 6.33). При натяжении сухожилий, ограничивающих подколенную ямку, полученные результаты могут оказаться ложноположительными (Greenman, 2003; Isaacs et al., 2002).

Тест в позе аиста

Это исследование подвижности подвздошной кости относительно крестца. Попросите пациента встать,

раздвинув ступни приблизительно на 15 см. Встаньте позади пациента, так чтобы наблюдать за его движениями. Не забывайте об особенностях зрения доминантного глаза. Определите место расположения задней верхней подвздошной ости на стороне исследования и поместите под нее большой палец своей руки. Большой палец другой руки положите медиальнее ости, на основание крестца. Попросите пациента поднять ногу на стороне исследования таким образом, чтобы тазобедренный и коленный суставы были согнуты под углом 90° (рис. 6.34). Отметьте движение подвздошной ости по отношению

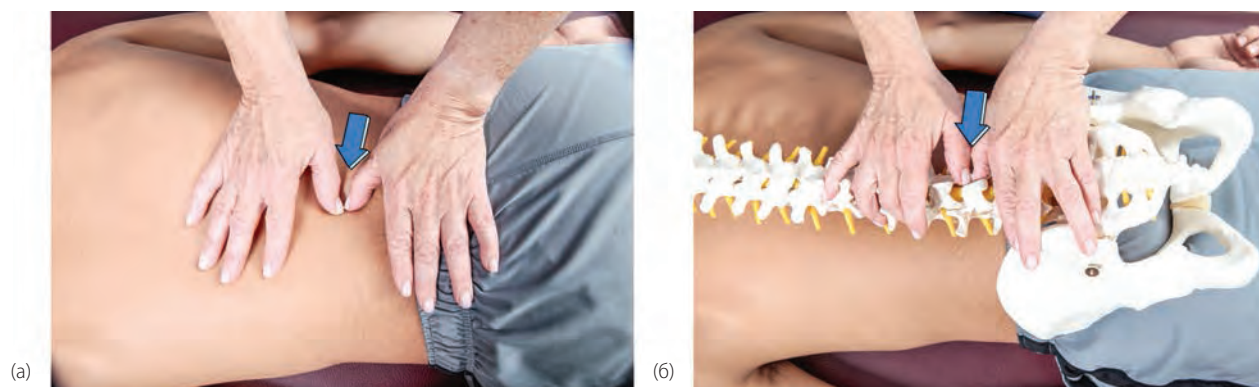


Рисунок 6.32 Исследование подвижности при поперечной компрессии остистого отростка.

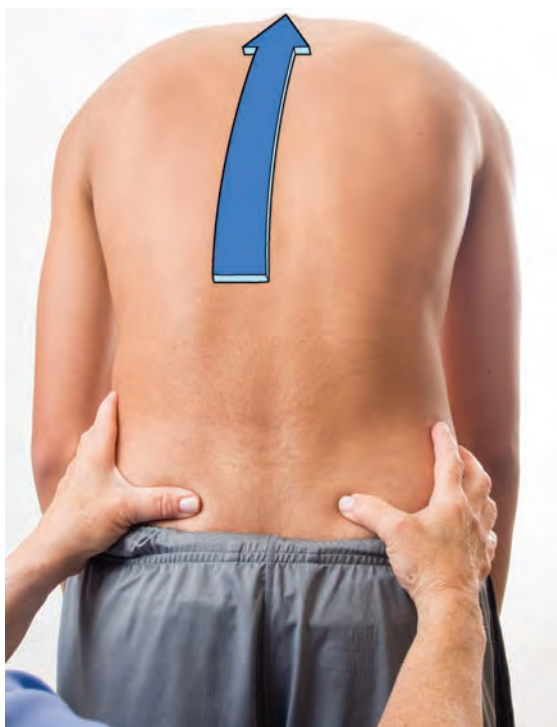

Рисунок 6.33 Исследование подвижности в крестцово-подвздошном сочленении: тест на сгибание вперед из положения стоя.

к крестцу. Этот тест следует повторить на противоположной стороне. Сравните объем движений с обеих сторон. Если на одной стороне подвздошная ость упирается в большой палец, это считается признаком ее гипомобильности.

Тест на сгибание назад

Попросите пациента встать, раздвинув стопы приблизительно на 15 см. Встаньте позади пациента, чтобы наблюдать за его движениями. Не забывайте об особенностях зрения доминантного глаза. Положите большие пальцы рук на основание крестца медиальнее задних верхних подвздошных остей. Попросите пациента разогнуть позвоночник. Следите за движениями своих больших пальцев кпереди. Отсутствие такого смещения пальцев указывает на гипомобильность крестца относительно подвздошной кости (Greenman, 2003; Isaacs и Bookhout, 2002) (рис. 6.35).

Тест на сгибание в положении сидя

Этот тест выполняется для оценки подвижности крестца относительно подвздошной кости. При этом тесте устраняется влияние со стороны нижних конечностей. Попросите пациента сесть на табу-

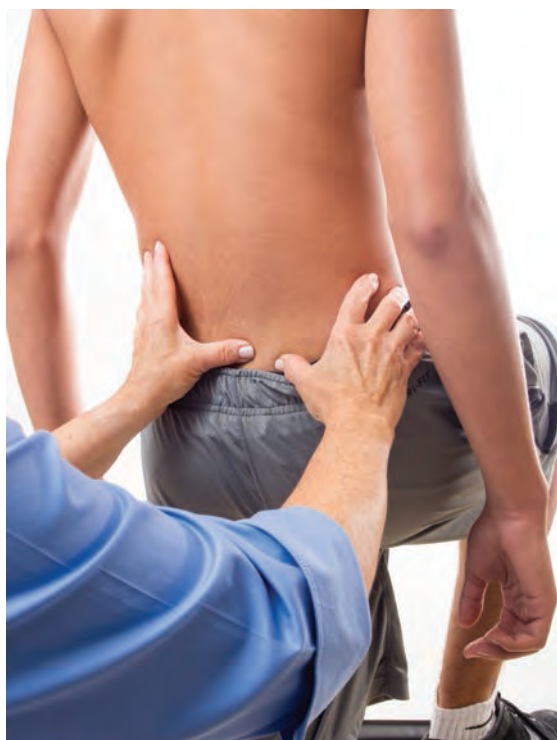

Рисунок 6.34 Исследование подвижности в крестцово-подвздошном сочленении: тест в позе аиста.

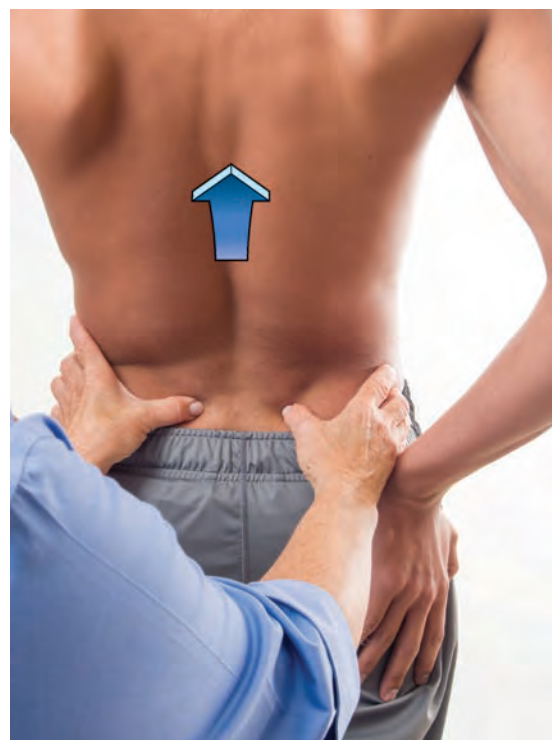

Рисунок 6.35 Исследование подвижности в крестцово-подвздошном сочленении: тест на разгибание.

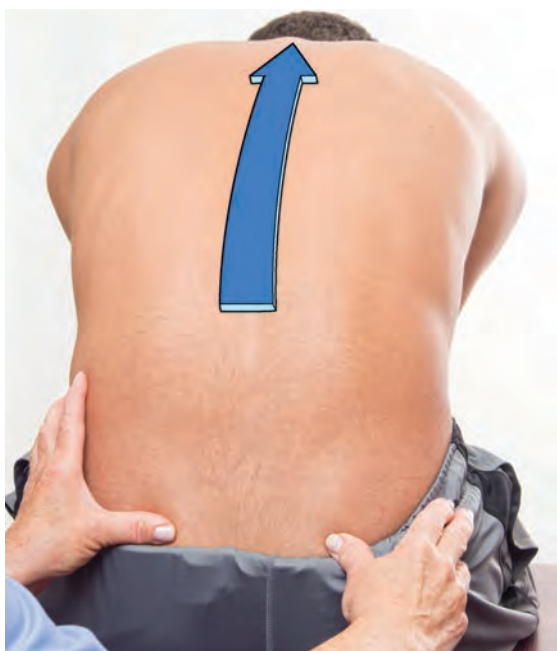

Рисунок 6.36 Исследование подвижности в крестцово-подвздошном сочленении: тест на сгибание вперед из положения сидя.

рет и опереться на стопы. Встаньте позади пациента, так чтобы наблюдать за его движениями. Не забывайте об особенностях зрения доминантного глаза. Определите положение задних верхних подвздошных остей и положите большие пальцы под них. В процессе движений сохраняйте контакт с остями. Попросите пациента согнуться вперед как можно больше, держа руки между коленями. Наблюдайте за смещением подвздошных остей относительно друг

друга. Если на одной из сторон движение начинается раньше и имеет большую амплитуду, эта сторона считается гипомобильной (Greenman, 2003; Isaacs и Bookhout, 2002) (рис. 6.36).

Компрессия крестца в задне-переднем направлении

Этот тест выполняется для оценки подвижности крестца кпереди. Пациент находится в положении лежа на животе, его шея — в нейтральном положении. Встаньте к пациенту боком со стороны своего доминантного глаза, так чтобы видеть голову пациента. Положите ладони на центральный отдел задней поверхности крестца. Смещайте крестец кпереди, пока не почувствуете сопротивление (Paris, 1991) (рис. 6.37).

Исследование на сопротивление Сгибание туловища

Прямая мышца живота является основной мышцей, сгибающей туловище. Внутренние и наружные косые мышцы живота помогают ей в этом движении (рис. 6.38).

- Положение пациента (рис. 6.39): лежа на спине, руки сцеплены за головой.
- Тест на сопротивление: стабилизируйте нижние конечности пациента, прижав бедра спереди. Попросите пациента согнуться, оторвав лопатки от стола.

Отметьте смещение пупка в краниальном или каудальном направлении. Движение в сторону головы указывает на более сильное сокращение верхнего

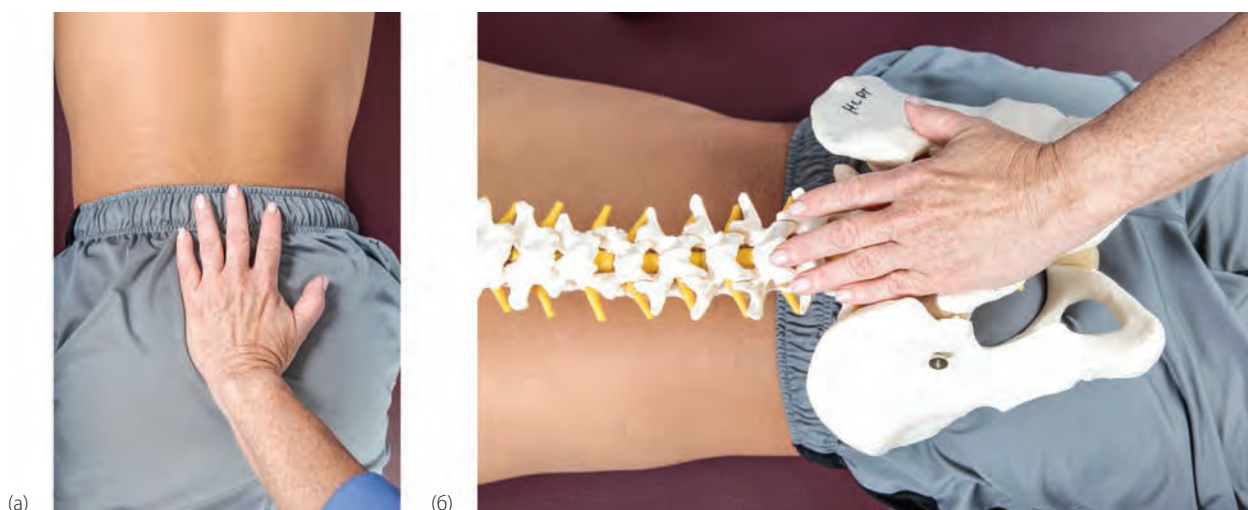


Рисунок 6.37 Исследование подвижности в крестцово-подвздошном сочленении при задне-передней компрессии крестца.

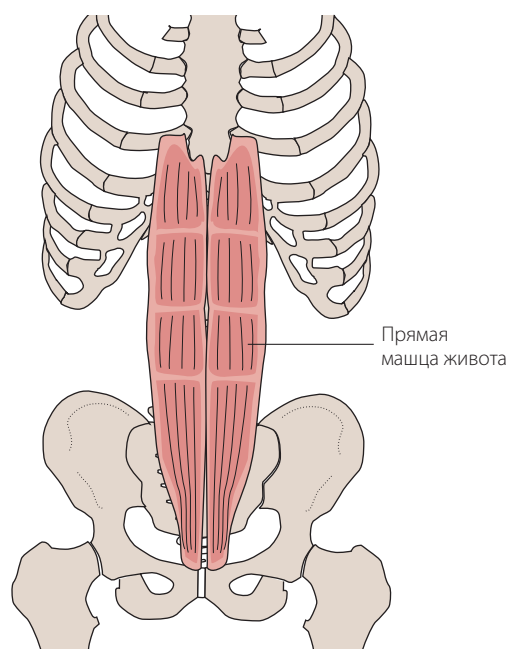


Рисунок 6.38 Сгибатели туловища.

отдела мышцы, а движение книзу свидетельствует о преобладании сокращения нижних сегментов прямой мышцы. Понаблюдайте, не отмечается ли в пупочной области грыжевого выпячивания через белую линию живота.

Сгибание туловища облегчается, если во время выполнения теста руки пациента расслабленно лежат вдоль туловища.

Слабость сгибания туловища может вызывать боли в поясничной области и стать причиной затруднения при вставании из положения сидя.

Ротация туловища

В ротации туловища участвуют внутренние и наружные косые мышцы живота (рис. 6.40). Дополнительными мышцами являются многогроздельные мышцы, прямая мышца живота, широчайшая мышца спины и полуостистые мышцы.

- Положение пациента (рис. 6.41): лежа на спине, руки за головой.
- Тест на сопротивление: стабилизируйте нижние конечности пациента, прижав бедра спереди. Попросите пациента поднять левое плечо и лопатку и повернуть туловище так, чтобы его левый локтевой сустав приблизился к правому тазобедренному суставу. Это позволяет оценить сокращение левой наружной и правой внутренней косых мышц. Затем попросите пациента повторить это упражнение, поднимая правое плечо и отрывая правую лопатку от стола с поворотом туловища влево для оценки правой наружной и левой внутренней косых мышц живота.

Слабость мышц-вращателей туловища вызывает снижение экспираторного напряжения и может привести к развитию функционального сколиоза. Также увеличивается вероятность возникновения болей в пояснице.

Разгибание туловища

Разгибателями туловища являются выпрямляющие мышцы спины, которые включают подвздошно-реберные мышцы груди и поясницы, длиннейшую мышцу груди и остистую мышцу груди (рис. 6.42).

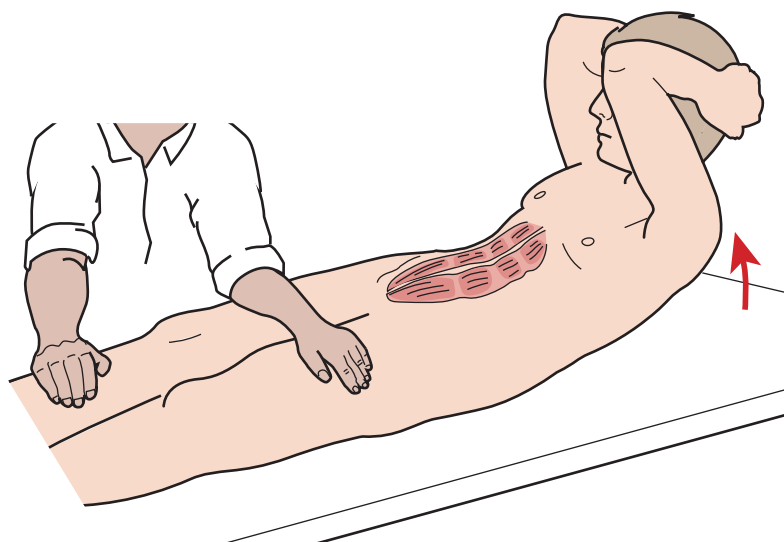


Рисунок 6.39 Исследование сгибания туловища.

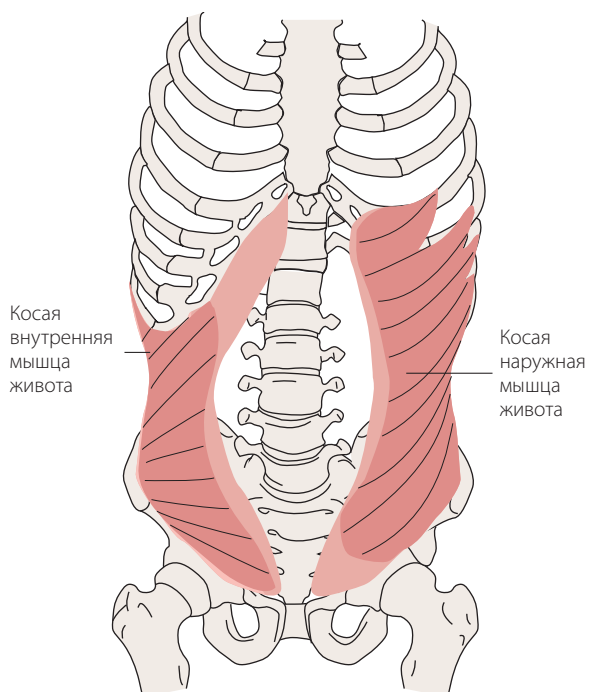


Рисунок 6.40 Ротаторы туловища.

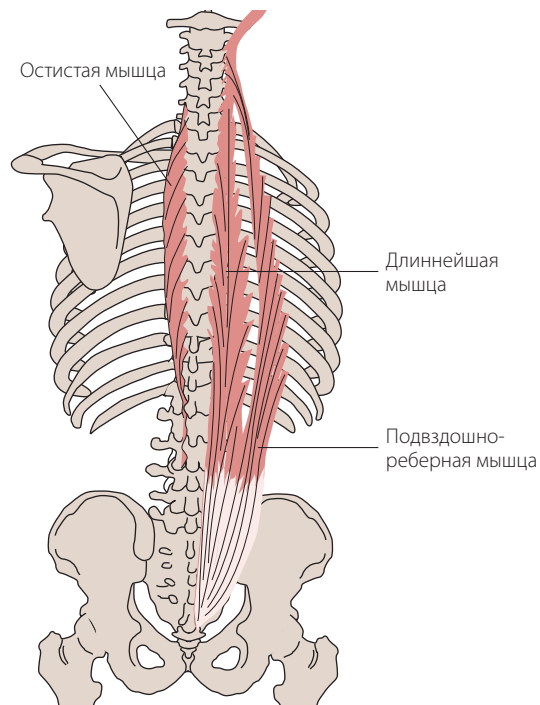


Рисунок 6.42 Разгибатели туловища.

- Положение пациента (рис. 6.43): лежа на животе, руки вдоль туловища. Положите подушку под живот пациента для его удобства и уменьшения поясничного лордоза.
- Тест на сопротивление: одной рукой стабилизируйте таз пациента и попросите его поднять шею и грудную клетку, преодолевая сопротивление другой Вашей руки, лежащей посередине спины. Слабость мышц разгибателей спины приводит к редукции поясничного лордоза и увеличению

грудного кифоза. Слабость с одной стороны вызывает боковое искривление с вогнутостью в «сильную» сторону.

Неврологическое исследование Поясничное сплетение

Поясничное сплетение образовано нервными корешками L1, L2, L3, L4 и частично волокнами корешка

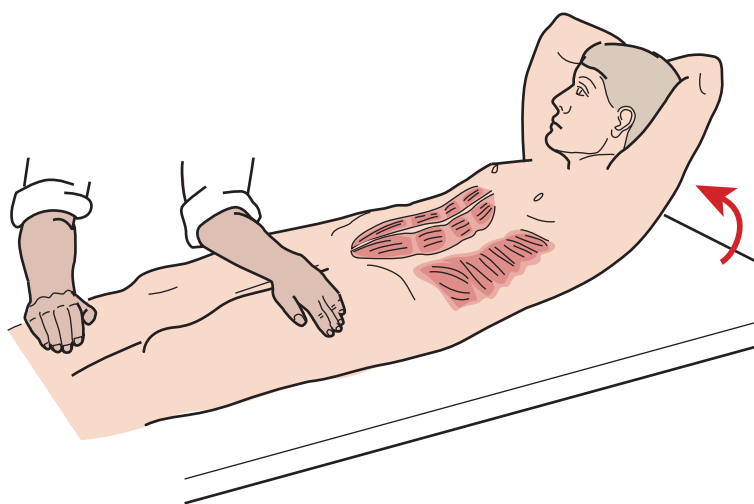


Рисунок 6.41 Исследование ротации туловища.

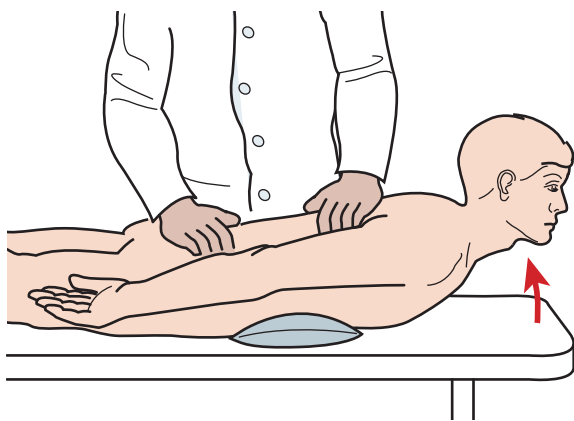


Рисунок 6.43 Исследование разгибания туловища.

T12 (рис. 6.44). Возле позвоночника нервные корешки разделяются на передние и задние ветви. Периферические нервы, которые образуются из передних ветвей поясничного сплетения, иннервируют приводящие мышцы бедра. Нервы, образующиеся из задних ветвей, иннервируют сгибатели бедра, а также разгибатели коленного сустава.

Пояснично-крестцовое сплетение

Пояснично-крестцовое сплетение образовано ветвями корешков L4–S3 (рис. 6.45).

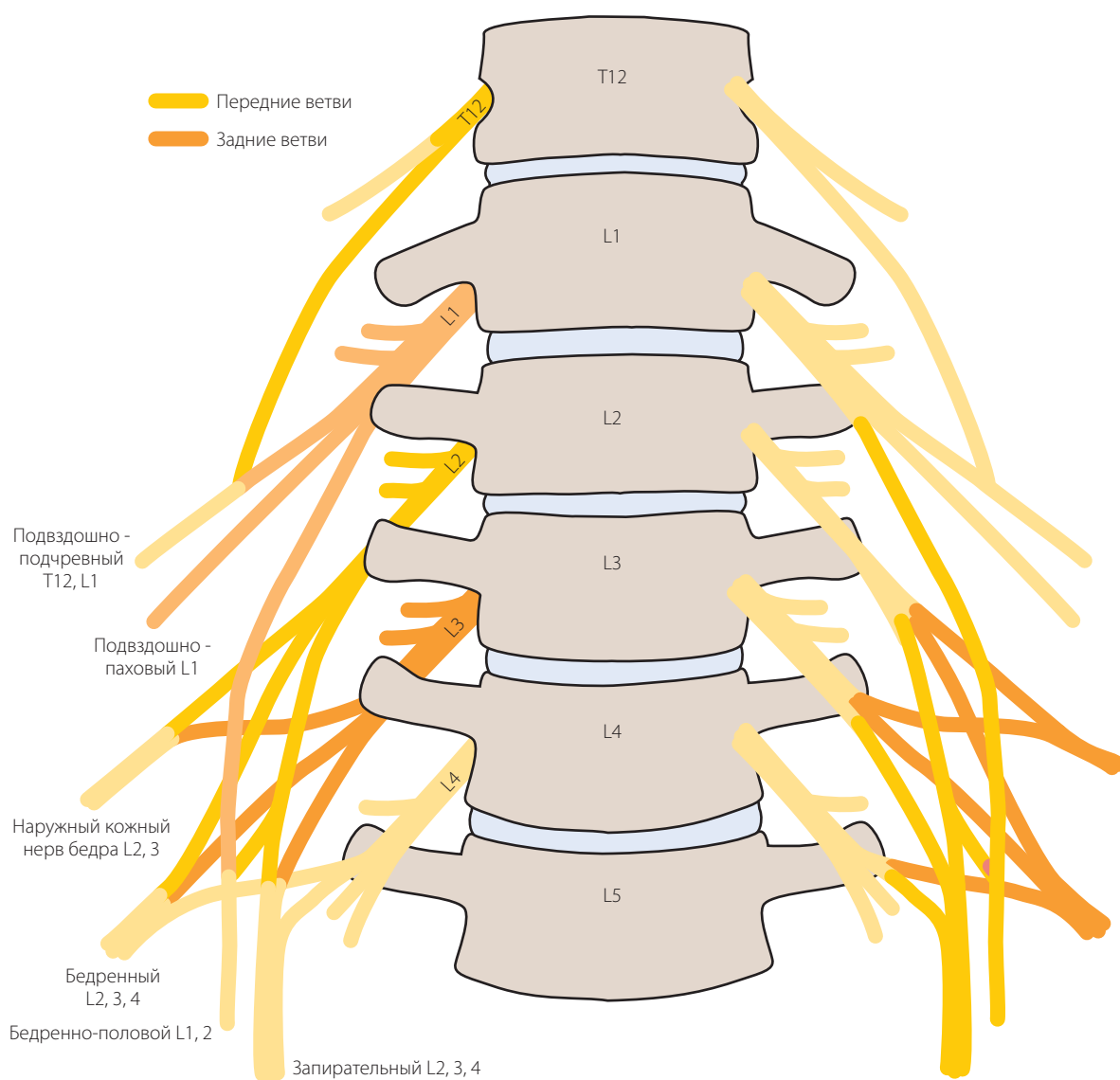


Рисунок 6.44 Поясничное сплетение образуется из передних ветвей L1, L2, L3, L4 и, возможно, T12. Имейте в виду, что периферические нервы от передних ветвей сплетения иннервируют мышцы, приводящие бедро, а периферические нервы от задних ветвей — сгибатели тазобедренного и разгибатели коленного суставов.

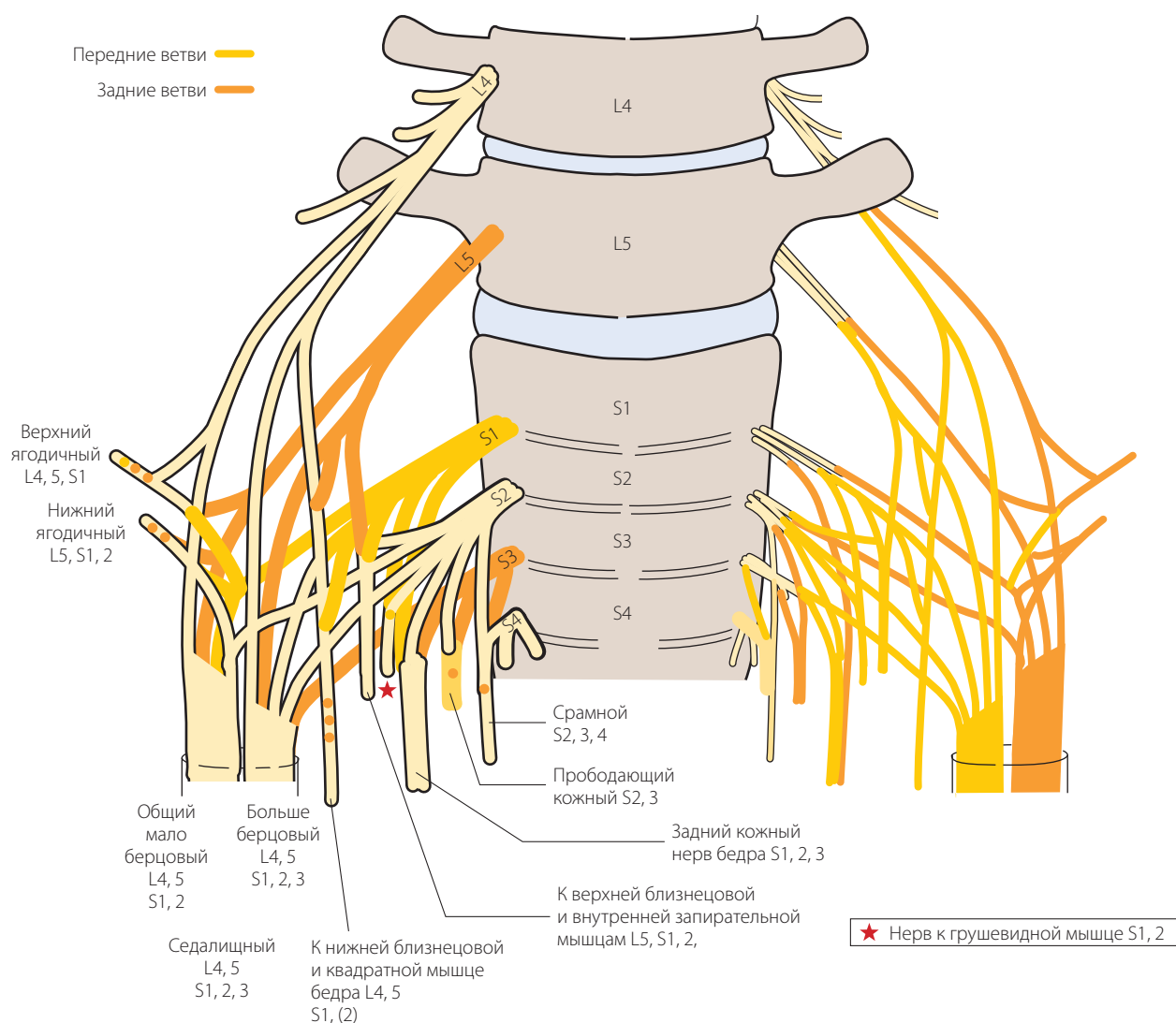


Рисунок 6.45 Пояснично-крестцовое сплетение образуется из передних ветвей L4, L5, S1, S2 и S3.

В результате ротации нижней конечности в эмбриогенезе передние ветви сплетения и исходящие из них периферические нервы иннервируют задние отделы нижней конечности и подошвенную поверхность стопы. Задние ветви пояснично-крестцового сплетения иннервируют отводящие мышцы бедра и его разгибатели, а также разгибатели голени и разгибатели пальцев стопы.

Уровни нервных корешков

Патологические изменения, затрагивающие пояснично-крестцовый отдел позвоночника, встречаются довольно часто и для определения уровня этих изменений, необходимо тщательное неврологическое

исследование. Мышцы, иннервация которых осуществляется одним и тем же нервным корешком, образуют соответствующий миотом (табл. 6.1).

Кожные покровы нижних конечностей иннервируются периферическими нервами, исходящими из различных нервных корешков. Те участки кожных покровов, иннервация которых осуществляется одним и тем же нервным корешком, образуют соответствующий дерматом (рис. 6.46).

Знания миотомной и дерматомной иннервации (рис. 6.47) помогут Вам в диагностике неврологических заболеваний. Тем не менее, необходимо помнить о значительных индивидуальных особенностях иннервации. Неврологическое исследование необходимо проводить последовательно по уровням нервных корешков.

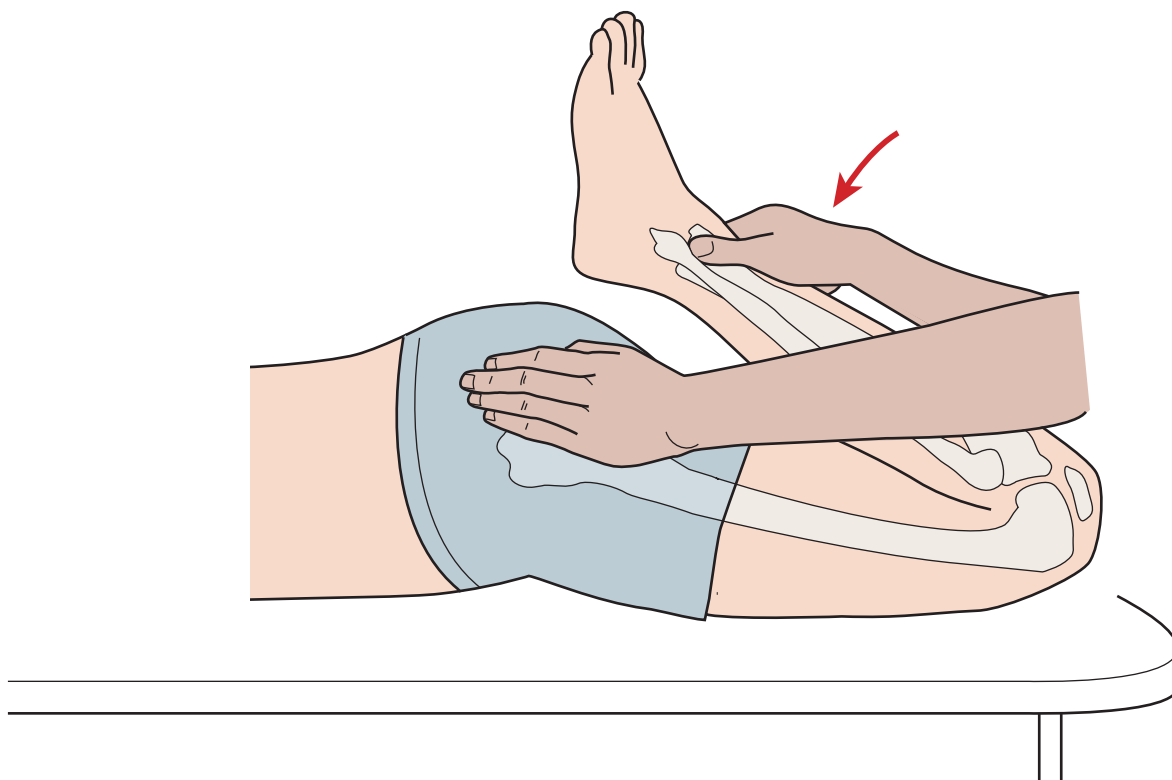


Рисунок 12.38 Пассивное сгибание коленного сустава.

(Magee, 2008; Kaltenborn, 2011). Амплитуда движения в норме составляет 20–30° для ротации голени кну-

три и 30–40° — для ротации кнаружи (Американская Академия хирургов-ортопедов, 1965) (рис. 12.40).

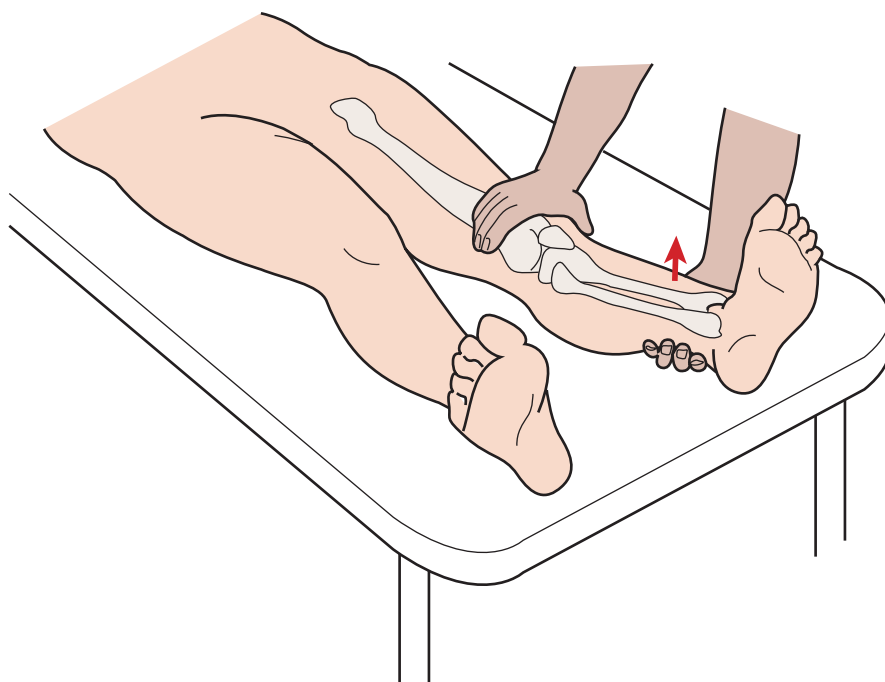


Рисунок 12.39 Пассивное разгибание коленного сустава.

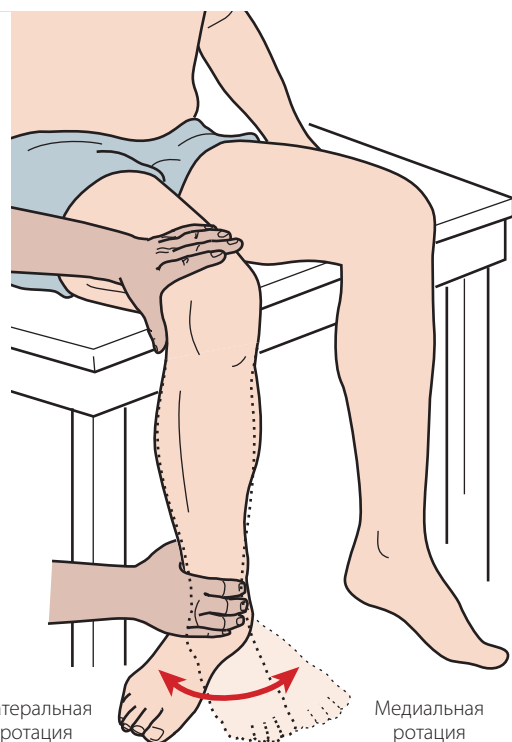


Рисунок 12.40 Пассивная латеральная и медиальная ротация голени.

Исследование дополнительных движений

Исследование дополнительных движений дает представление о степени разболтанности сустава. Пациент должен быть полностью расслаблен и спокоен, что позволит Вам выполнить все необходимые движения в суставе и получить наиболее точную информацию. Сустав должен находиться в максимально расслабленном состоянии (положении покоя), обеспечивающем наибольшую амплитуду движения. Положение покоя для коленного сустава — это сгибание на 25° (Kaltenborn, 2011).

Тракция

Пациент лежит на спине, тазобедренный сустав согнут примерно на 60° , коленный сустав — на 25° . Встаньте сбоку от пациента, лицом к обследуемой конечности. Стабилизируйте бедро пациента, обхватив его в нижней половине по внутренней поверхности и положив указательный палец на суставную щель, так чтобы Вы могли ее пропальпировать. Стабилизируйте ногу пациента своим туловищем, поддерживая голень над медиальной лодыжкой. Потяните голень в продольном направлении, создавая тракцию в большеберцово-бедренном суставе (рис. 12.41).

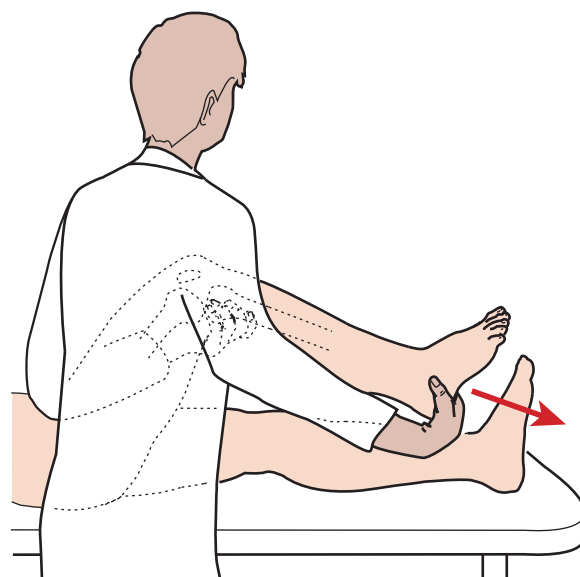


Рисунок 12.41 Тракция большеберцово-бедренного сустава — оценка подвижности.

Вентральное скольжение большеберцовой кости

Пациент находится в положении лежа на спине, коленный сустав согнут приблизительно на 90° . Встаньте сбоку от пациента, лицом к нему. Обхватите его голень таким образом, чтобы большие пальцы Ваших рук лежали на медиальной и латеральной половине суставной щели, и пропальпируйте ее. Тяните голень вперед до тех пор, пока не почувствуете сопротивление. Этот прием является не только тестом на подвижность большеберцово-бедренного сочленения в переднем направлении, но также пробой на целостность передней крестообразной связки (тест *переднего выдвигающего ящика*) (рис. 12.42).

Чтобы подтвердить ротационную нестабильность, к тесту переднего выдвигающего ящика можно добавить исследование внутренней и наружной ротации большеберцовой кости. Внутренняя ротация должна увеличивать натяжение в заднелатеральных структурах, уменьшая степень переднего смещения. Наружная ротация должна увеличивать натяжение в заднемедиальных структурах, уменьшая переднее смещение большеберцовой кости даже при несостоятельности передней крестообразной связки (рис. 12.43, см. рис. 12.70). Мы называем это исследованием пробой Слокума.

Заднее скольжение большеберцовой кости

Пациент лежит на спине, коленный сустав согнут приблизительно на 90° . Встаньте сбоку от пациента, лицом к нему. Чтобы стабилизировать стопу пациента, можно осторожно присесть на пальцы его

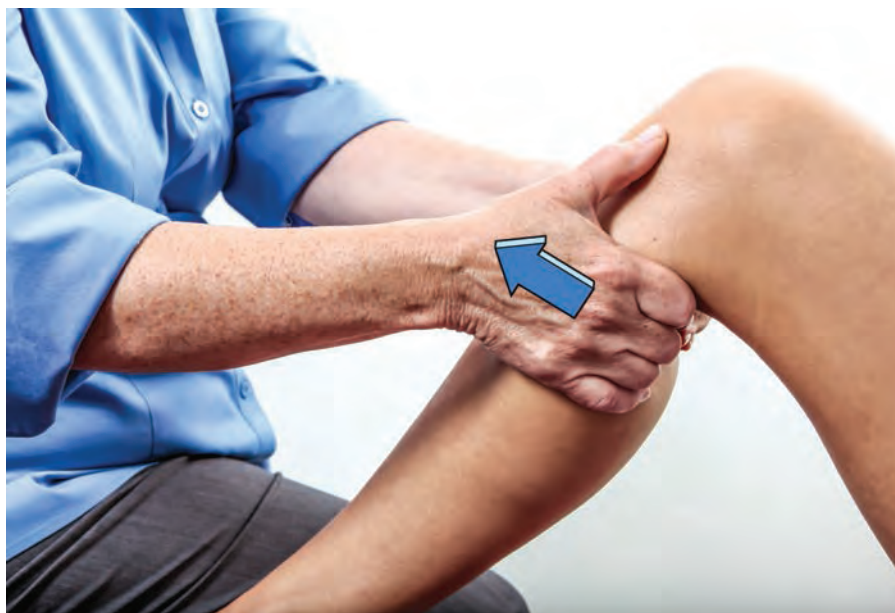

Рисунок 12.42 Передний выдвигной ящик.

ног. Положите свои руки на голень пациента таким образом, чтобы проксимальная часть ладонной поверхности кистей лежала на внутренней медиальной и латеральной половине суставной щели, а пальцы обхватывали ее с обеих сторон. Надавливайте на большеберцовую кость в направлении спереди — назад до тех пор, пока не почувствуете сопротивление. Этот прием является не только тестом на заднюю подвижность большеберцово-бедренного

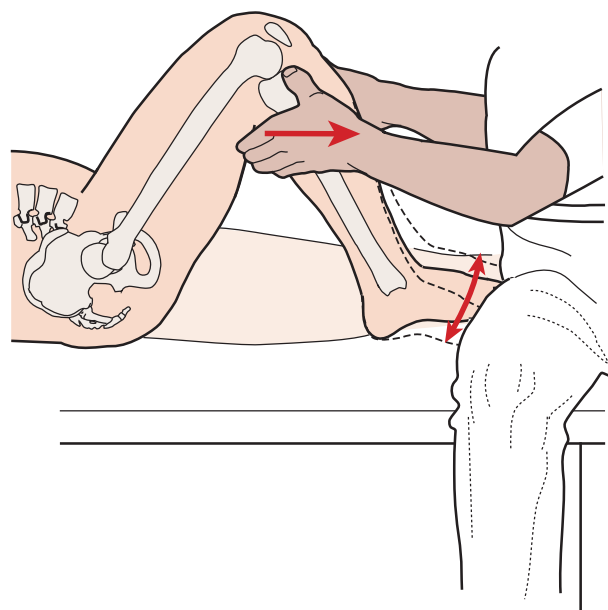


Рисунок 12.43 Тест переднего выдвигного ящика с медиальной и латеральной ротацией.

сочленения, но также и пробой на целостность задней крестообразной связки (тест заднего выдвигного ящика или тест силы тяжести) (рис. 12.44). Чтобы оценить заднюю внутреннюю и наружную стабильность, можно добавить внутреннюю и наружную ротацию большеберцовой кости. Этот прием известен как тест выдвигного ящика Хьюстона (Hughston) (Magee, 2008).

Внутренний и наружный просвет (варусно-вальгусное напряжение)

Пациент лежит на спине. Встаньте сбоку от стола, лицом к пациенту. Зафиксируйте голень пациента, зажав голеностопный сустав между своим локтем и туловищем. Обхватите коленный сустав рукой сразу выше суставной щели с внутренней стороны. Другую руку положите на дистальную половину наружной поверхности бедра для стабилизации конечности. Попросите пациента согнуть коленный сустав приблизительно на 30° . Создайте вальгусное напряжение в коленном суставе, вытягивая дистальный конец большеберцовой кости в латеральном направлении и сохраняя стабилизацию бедра. Это позволит расширить суставную щель с внутренней стороны. В норме в конечный момент движения возникает резкое ощущение твердой (связочной) преграды (Magee, 2008; Kaltborn, 2011). Если при выполнении теста выявляется чрезмерное расширение суставной щели, изменение ощущения в конечный момент движения или «глухой звук», следует заподозрить нарушение целостности медиальной коллатеральной связки.

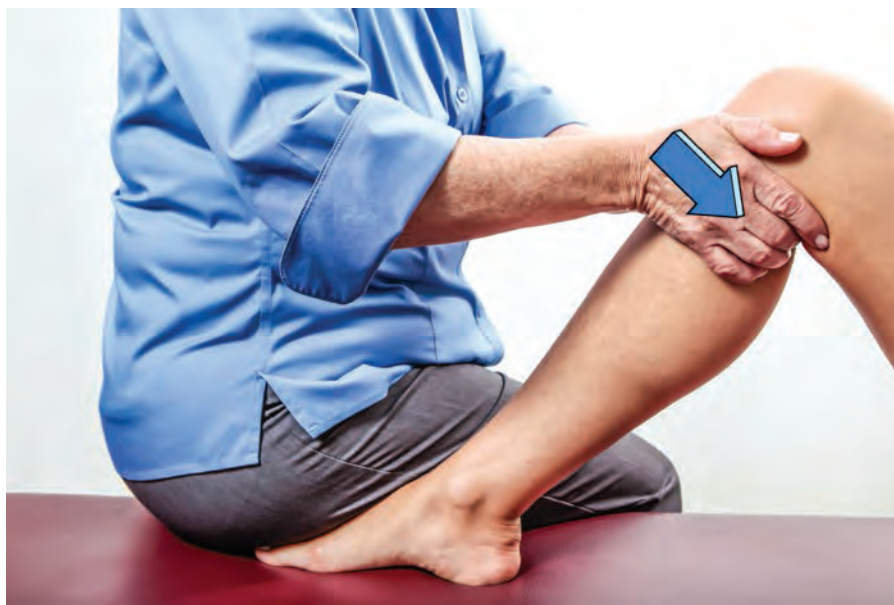

Рисунок 12.44 Задний выдвигной ящик.

Этот прием необходимо повторить на разогнутом коленном суставе. Если положительные результаты получены как при согнутом, так и при разогнутом положении сустава, дополнительно к повреждению медиальной коллатеральной связки следует заподозрить нарушение целостности задней крестообразной связки (рис. 12.45).

Чтобы проверить целостность латеральной коллатеральной связки, следует повторить тот же тест, поменяв расположение рук. Это позволит создать ва-

русное напряжение, образующее просвет в латеральной половине суставной щели (рис. 12.46).

Внутреннее и наружное скольжение большеберцовой кости

Пациент лежит на спине, коленный сустав расположен над краем стола. Встаньте лицом к пациенту и стабилизируйте его голень, зажав голеностопный сустав между своими ногами. Стабилизируйте бедро,

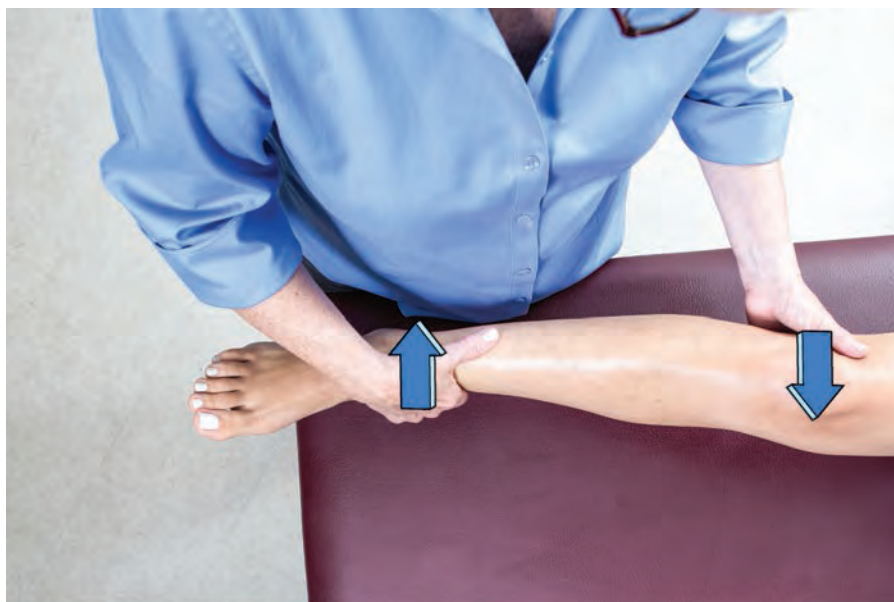

Рисунок 12.45 Вальгусное напряжение (медиальный просвет).

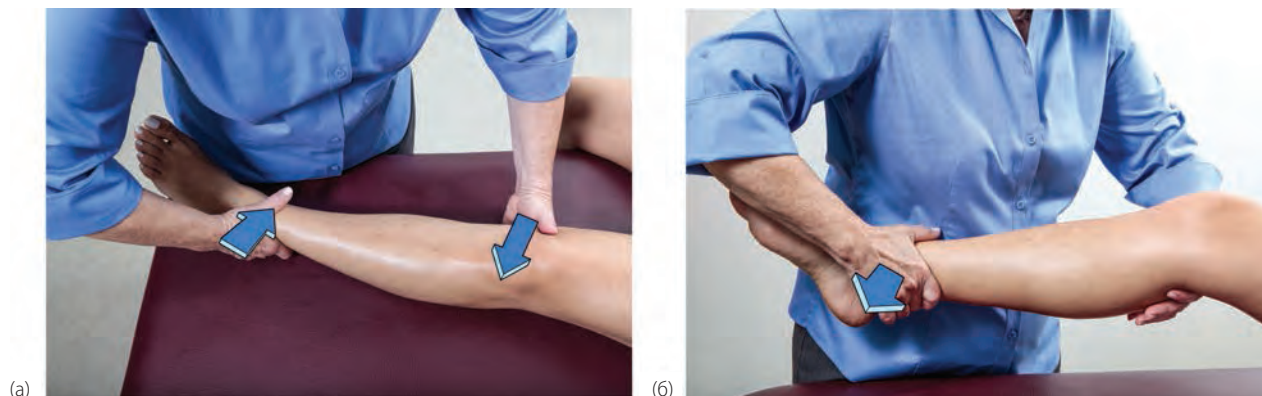

Рисунок 12.46 а) Варусное напряжение (латеральный просвет). б) Варусное напряжение со сгибанием коленного сустава.

обхватив его кистью с внутренней стороны выше суставной щели. Другая рука должна располагаться с наружной стороны голени сразу же ниже суставной щели. Смещайте большеберцовую кость в медиальном направлении до тех пор, пока не почувствуете сопротивление. В конечный момент движения возникает резкое ощущение твердой (связочной) преграды (Magee, 2002; Kaltenborn, 1999). Это исследование внутреннего скольжения большеберцовой кости (рис. 12.47). Выполнить оценку наружного скольжения можно таким же способом, поменяв расположение рук (рис. 12.48).

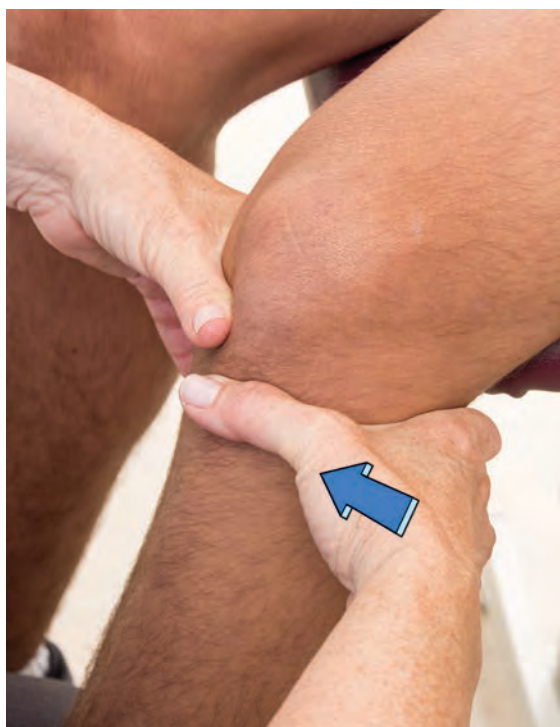

Рисунок 12.47 Медиальное скольжение большеберцовой кости.

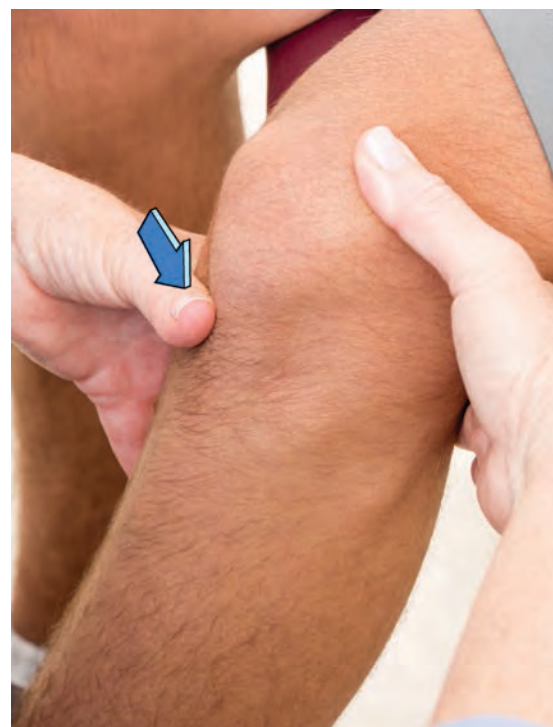

Рисунок 12.48 Латеральное скольжение большеберцовой кости — исследование подвижности.

Подвижность надколенника

Пациент лежит на спине, под коленный сустав подложено небольшое полотенце, что позволяет предупредить чрезмерное разгибание. Встаньте сбоку от стола, лицом к пациенту. Обхватите надколенник большими, указательными и средними пальцами обеих рук. Вытяните надколенник, смещая его от бедренной кости (рис. 12.49).

Встаньте лицом к наружной поверхности нижней конечности пациента. Положите большие пальцы своих рук на наружную поверхность надколенника,

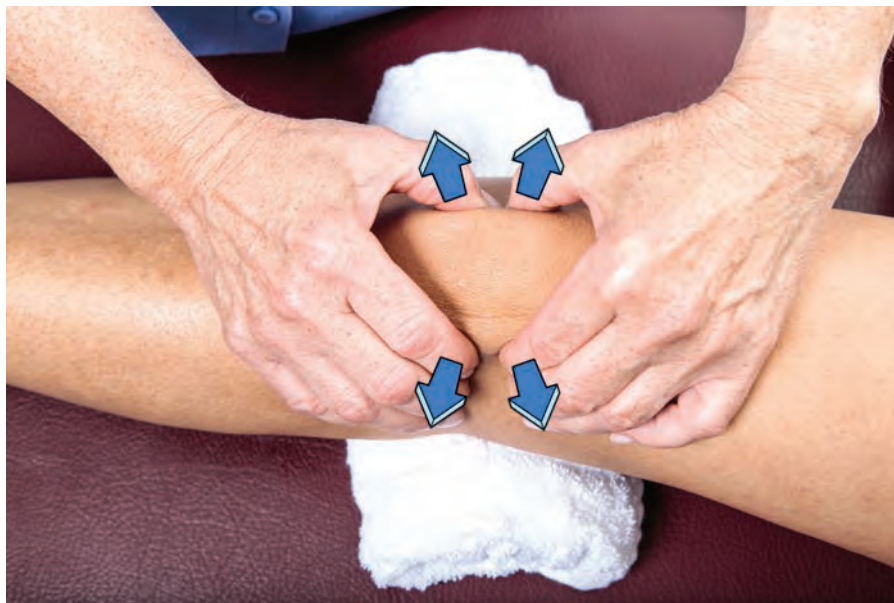

Рисунок 12.49 Дистракция надколенника — исследование подвижности.

и сместите его в медиальном направлении одновременно обеими руками (рис. 12.50). Скольжение в латеральном направлении можно выполнить, положив пальцы кисти на медиальную поверхность надколенника. При разогнутом коленном суставе надколенник должен сдвигаться приблизительно на половину своей ширины, как в медиальном, так и в латеральном направлении. Наружное скольжение выполнить легче, и оно имеет больший размах, чем медиальное (рис. 12.51). Для исследования скольжения в нижнем

направлении поверните лицом к стопам пациента. Положите проксимальную часть ладони на верхний полюс надколенника таким образом, чтобы Ваше предплечье лежало на передней поверхности бедра пациента. Положите кисть другой руки поверх первой и смещайте надколенник книзу (в каудальном направлении) (рис. 12.52). Этот прием позволит исследовать подвижность надколенника в нижнем направлении. Важно помнить, что во время скольжения нельзя создавать компрессию надколенника.

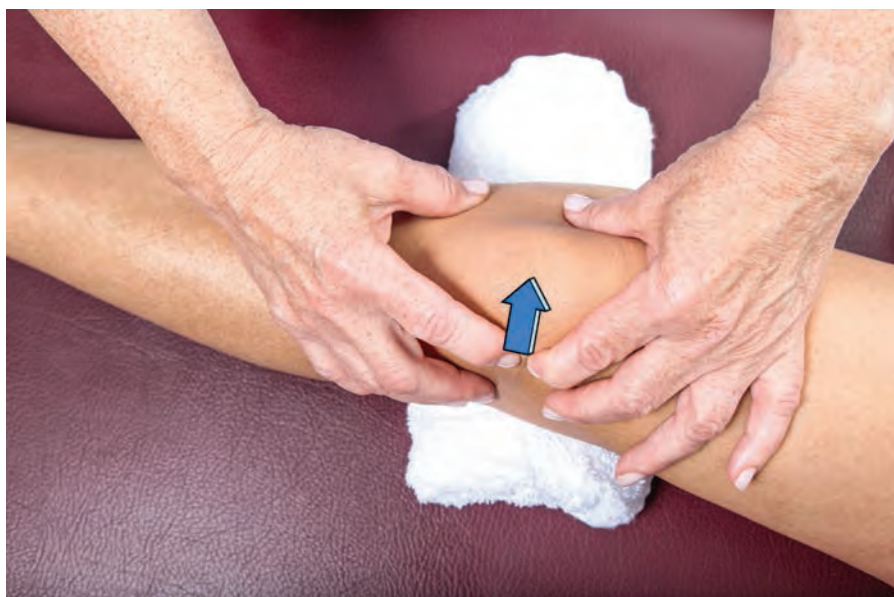

Рисунок 12.50 Медиальное скольжение надколенника — исследование подвижности.

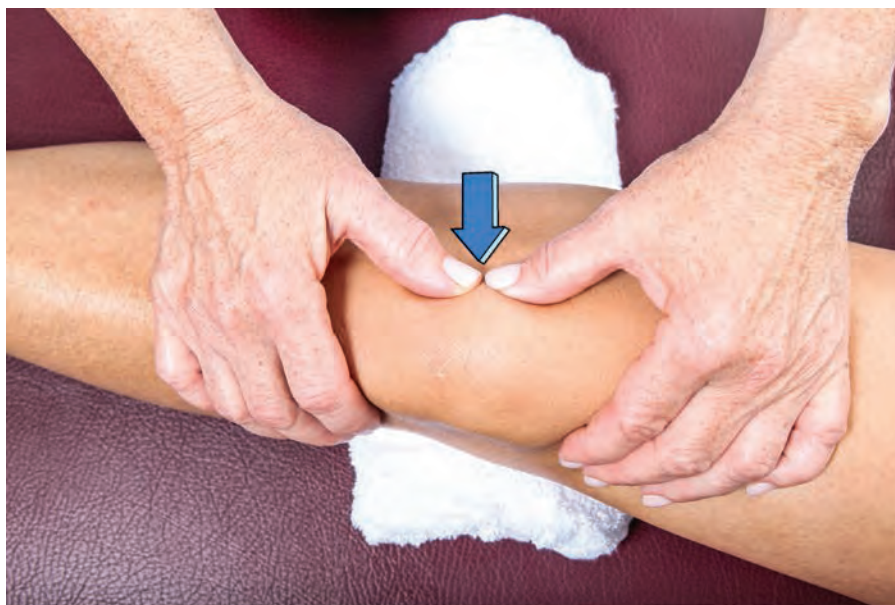

Рисунок 12.51 Латеральное скольжение надколенника — исследование подвижности.

Тесты на сопротивление

Основными движениями коленного сустава, которые необходимо исследовать, являются сгибание и разгибание. При создании сопротивления можно также оценить внутреннюю и наружную ротацию голени. Способность сопротивляться ротационным силам особенно важна для выявления повреждения связок, стабилизирующих коленный сустав.

Сгибание

Сгибателями коленного сустава является задняя группа мышц — полусухожильная мышца, двуглавая мышца бедра и полуперепончатая мышца (рис. 12.53). Им помогают также портняжная, тонкая и надколенная мышцы. За исключением надколенной мышцы все мышцы-сгибатели коленного сустава пересекают также тазобедренный сустав. По мере

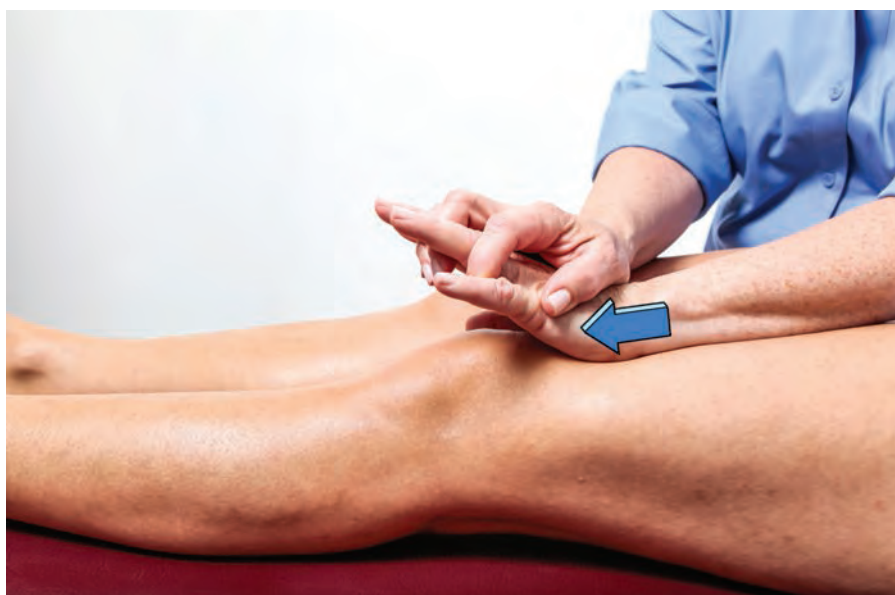

Рисунок 12.52 Скольжение надколенника книзу — исследование подвижности. Помните, что надколенник нельзя сдавливать.

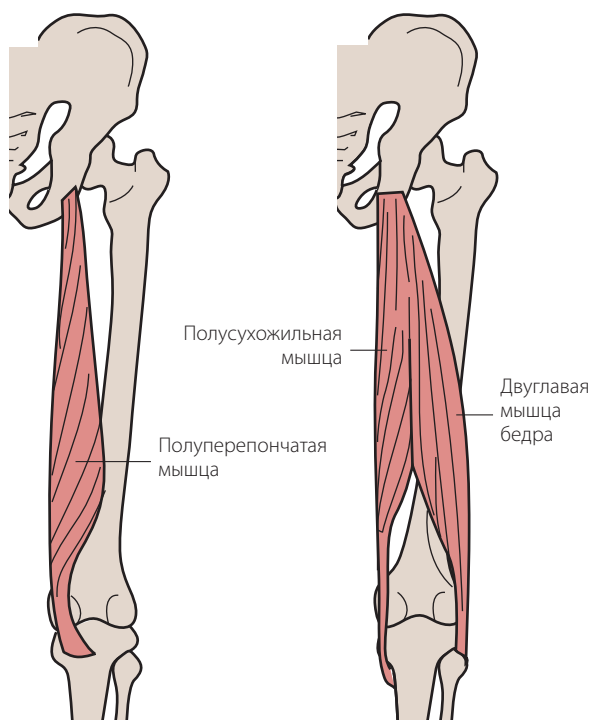


Рисунок 12.53 Основные сгибатели голени. Обратите внимание, что длинная головка двуглавой мышцы бедра иннервируется большеберцовой ветвью седалищного нерва, а короткая головка двуглавой мышцы бедра — его малоберцовой ветвью.

сгибания тазобедренного сустава сила задней группы мышц бедра как сгибателей коленного сустава увеличивается.

- Положение пациента: лежа на животе, тазобедренный сустав в нейтральном положении (рис. 12.54).
- Тест на сопротивление: попросите пациента согнуть коленный сустав так, чтобы пятка приблизилась к ягодицам. Оказывайте сопротивление его движению, положив свою руку на заднюю поверхность голеностопного сустава пациента. Другой рукой стабилизируйте его бедро. Обратите внимание, что внутренние и наружные мышцы задней группы можно отчасти изолировать при ротации бедра и голени в медиальном направлении, что позволит исследовать внутренние мышцы задней группы, а также в латеральном направлении, что позволит исследовать наружные мышцы задней группы.

Исследование сгибания коленного сустава при устранении силы тяжести выполняется таким же образом, за исключением того, что пациент лежит на боку (рис. 12.55).

Болезненное сгибание коленного сустава при сопротивлении может быть обусловлено тендинитом задней группы мышц бедра или мышц «гусиной лап-

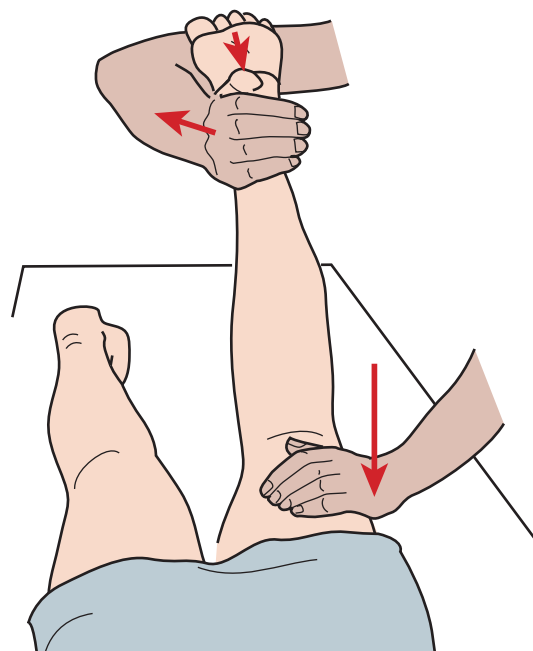


Рисунок 12.54 Исследование сгибания коленного сустава.

ки». Подколенная киста (киста Беккера) также может вызывать боль при сгибании в коленном суставе.

Слабость мышц-сгибателей коленного сустава приводит к нарушению походки. В результате недостаточной динамической стабильности может возникать переразгибание коленного сустава (вогнутое колено, рекурвация коленного сустава). Изолированная слабость внутренней и наружной порции задней группы мышц бедра приводит к нестабильности

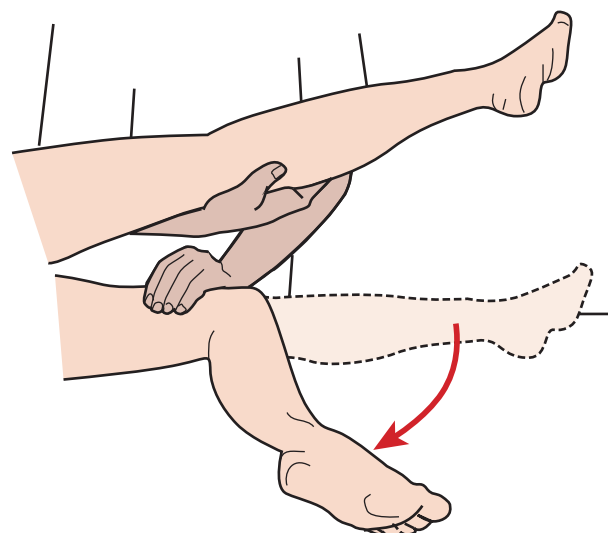


Рисунок 12.55 Исследование сгибания коленного сустава при устранении силы тяжести.

коленного сустава на стороне слабости мышц. Например, слабость наружных мышц задней группы способствует развитию варусной деформации коленного сустава при опоре.

Разгибание

Основной мышцей, осуществляющей разгибание в коленном суставе, является четырехглавая мышца бедра (рис. 12.56). Прямая мышца бедра также пересекает тазобедренный сустав и помогает при сгибании тазобедренного сустава.

- Положение пациента: сидя, голени свешиваются с края стола. Положите скрученное полотенце или небольшую подушку под коленный сустав и дистальный отдел бедра (рис. 12.57).
- Тест на сопротивление: попросите пациента разогнуть коленный сустав, одновременно оказывая на голеностопный сустав давление, направленное книзу.

Исследование разгибания коленного сустава при устранении силы тяжести выполняется в положении пациента лежа на боку с согнутым коленным суставом. Пациент пытается разогнуть коленный сустав, не поднимая ногу со стола (рис. 12.58).

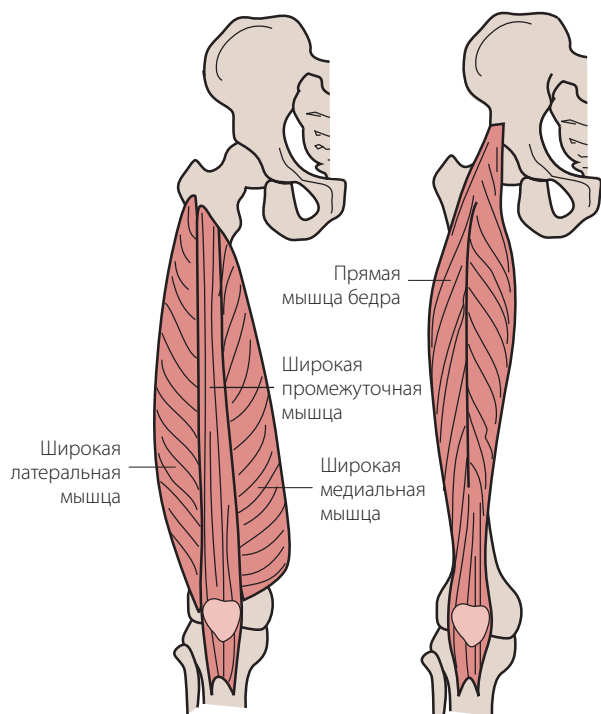


Рисунок 12.56 Основные разгибатели голени. Обратите внимание, что прямая мышца бедра также пересекает тазобедренный сустав и действует и как сгибатель бедра, и как разгибатель голени.

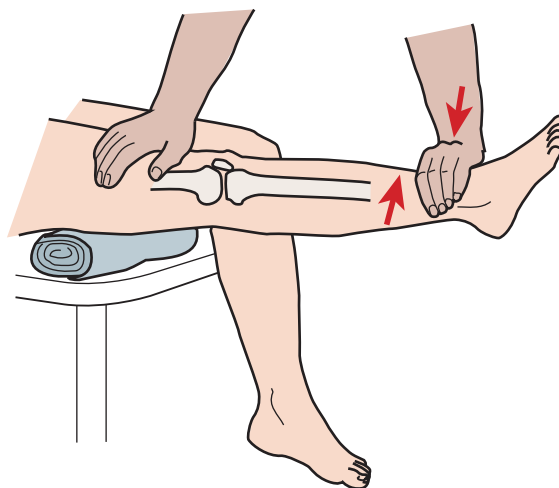


Рисунок 12.57 Исследование разгибания в коленном суставе.

Болезненное разгибание коленного сустава может быть следствием пателлярного тендинита, известного как «колено прыгуна». Изменения в надколенниково-бедренном суставе также могут приводить к болезненному разгибанию коленного сустава из положения его крайнего сгибания. Это положение увеличивает воздействие на надколенниково-бедренный сустав.

Слабость разгибания коленного сустава создает трудности при вставании с кресла, подъеме по лестнице и ходьбе по наклонной плоскости, а также приводит к нарушению походки.

Ротация

Медиальные мышцы задней группы — портняжная, тонкая и надколенная — ротируют голень кнутри.

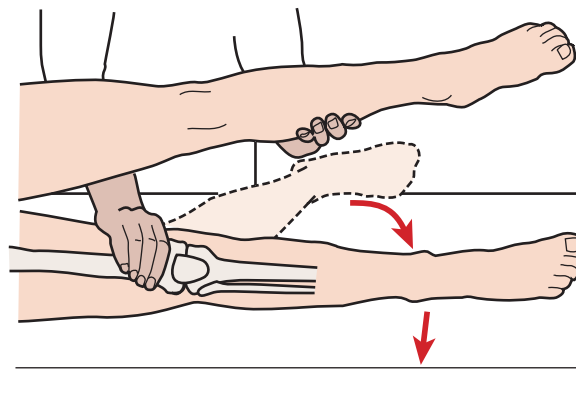


Рисунок 12.58 Исследование разгибания в коленном суставе при устранении силы тяжести.

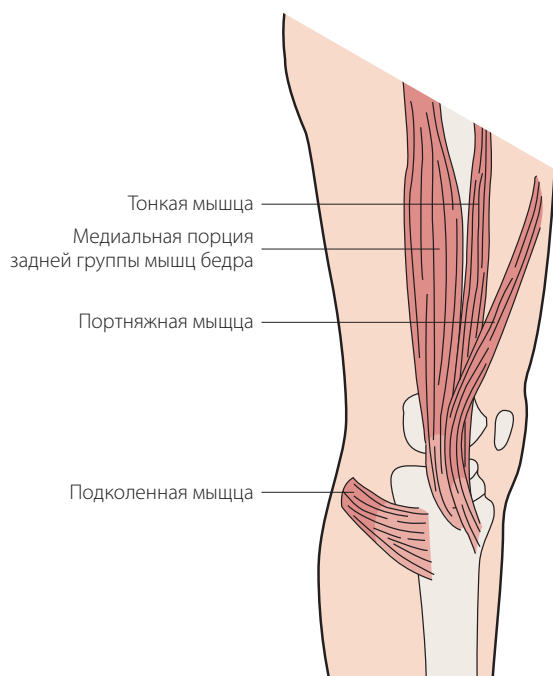


Рисунок 12.59 Мышцы, ротирующие голень кнутри.

Такая ротация происходит, когда коленный сустав выходит из положения разгибания в первоначальный момент сгибания.

Двуглавая мышца бедра и напрягатель широкой фасции выполняют ротацию голени кнаружи (рис. 12.59). Все ротаторы коленного сустава действуют совместно со связками как динамические стабилизаторы.

- Положение пациента: сидя прямо, коленные суставы согнуты, голени свисают с края стола (рис. 12.60).
- Тест на сопротивление: удерживайте голень двумя руками и попросите пациента повернуть ее кнутри и кнаружи, оказывая сопротивление этим движениям.

Неврологическое исследование

Двигательная функция

В таблице 12.1 перечислены мышцы, обеспечивающие движения в коленном суставе, а также указана их иннервация.

Рефлексы

Коленный рефлекс

Коленный рефлекс вызывается для исследования нервных корешков на уровне L3 и L4 (рис. 12.61).

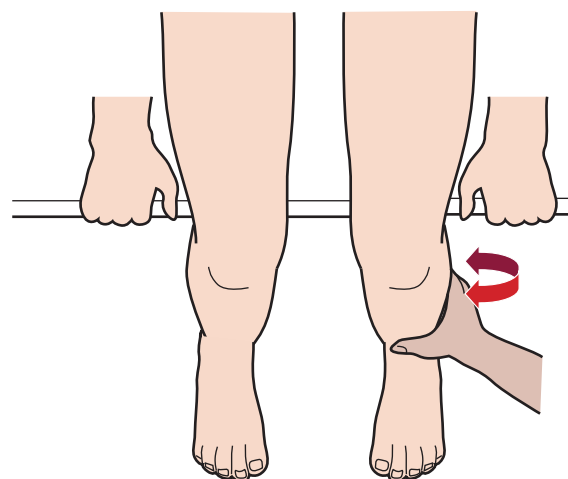


Рисунок 12.60 Исследование медиальной и латеральной ротации голени.

Рефлекс может воспроизводиться в положении пациента лежа на спине. Одной рукой поднимите ногу пациента за колено, так чтобы коленный сустав согнулся приблизительно на 20–30°. Неврологическим молоточком нанесите удар по сухожилию ниже надколенника. Отметьте сокращение четырехглавой мышцы с отрывом или без отрыва стопы от поверхности стола. Для сравнения вызовите рефлекс с другой стороны. Потеря этого рефлекса может явиться результатом радикулопатии L3 и L4, либо повреждения бедренного нерва или четырехглавой мышцы.

Рефлексы задних мышц бедра

Рефлексы медиальной и латеральной порции задней группы мышц бедра воспроизводятся для проверки нервных корешков на уровнях L5–S1 (медиальная группа) и S1–S2 (латеральная группа) (рис. 12.62). Пациент лежит на животе, коленный сустав согнут, нога поддерживается. Положите большой палец своей руки на сухожилие медиальной или латеральной группы мышц пациента и ударьте по пальцу неврологическим молоточком. Отметьте сокращение мышц, проявляемое сгибанием в коленном суставе. Сравните результаты, полученные с обеих сторон.

Чувствительность

После исследования двигательной функции с помощью прикосновений или легких булавочных уколов выполняется исследование чувствительности. Дерматомы передней поверхности коленного сустава соответствуют уровням L2 и L3. Пожалуйста, обратитесь к рисунку 12.63 для получения информации

Таблица 12.1 Мышцы, обеспечивающие движения в коленном суставе, и их иннервация.

Движение	Мышцы	Нервы	Уровни корешков
Сгибание в коленном суставе	1. Двуглавая	Седалищный	L5, S1, S2
	2. Полусухожильная	Седалищный	L5, S1, S2
	3. Полуперепончатая	Седалищный	L5, S1
	4. Тонкая	Запирательный	L2, L3
	5. Портняжная	Бедренный	L2, L3
	6. Подколенная	Большеберцовый	L4, L5, S1
	7. Икроножная	Большеберцовый	S1, S2
Разгибание в коленном суставе	1. Прямая мышца бедра	Бедренный	L2, L3, L4
	2. Широкая медиальная	Бедренный	L2, L3, L4
	3. Широкая промежуточная	Бедренный	L2, L3, L4
	4. Широкая латеральная	Бедренный	L2, L3, L4
Внутренняя ротация согнутой ноги	1. Подколенная	Большеберцовый	L4, L5, S1
	2. Полуперепончатая	Седалищный	L5, S1
	3. Портняжная	Бедренный	L2, L3
	4. Тонкая	Запирательный	L2, L3
	5. Полусухожильная	Седалищный	L5, S1, S2
Наружная ротация согнутой ноги	1. Двуглавая	Седалищный	L5, S1, S2

о локализации основных чувствительных зон этих дерматомов. Периферические нервы, обеспечивающие чувствительность в области коленного сустава, показаны на рисунке 12.64.

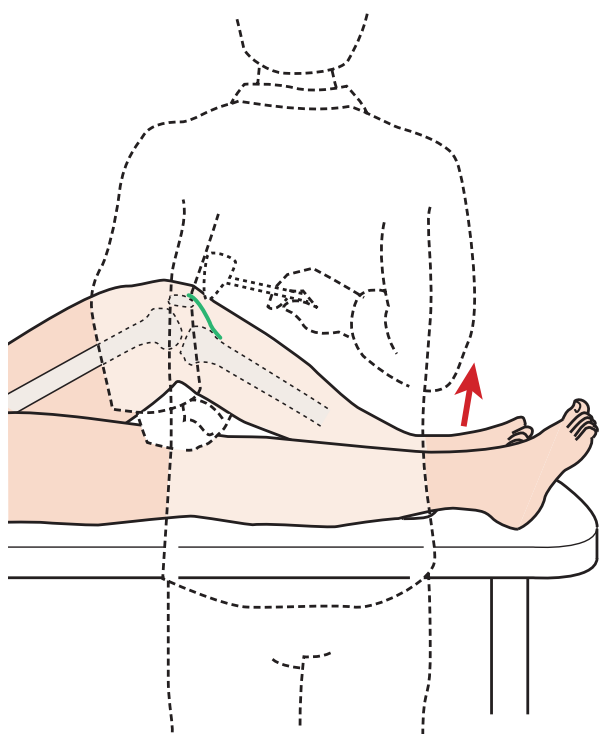


Рисунок 12.61 Положение пациента при исследовании надколенникового рефлекса. Рефлекс также можно вызвать в положении пациента сидя. Для этого ударьте неврологическим молоточком по сухожилию надколенника при согнутом коленном суставе.

Повреждение поднадколенниковой ветви

Во время оперативного вмешательства на коленном суставе может быть пересечена поднадколенниковая ветвь подкожного нерва. Симптом Тинеля (Tinel) можно воспроизвести при поколачивании неврологическим молоточком по внутренней поверхности бугристости большеберцовой кости (рис. 12.65). Положительным ответом считается появление характерного покалывания или болезненности.

Иррадиация болей

Боль из голеностопного и тазобедренного суставов может иррадиировать в область коленного сустава. Боль в коленном суставе, иррадирующая из тазобедренного сустава, обычно ощущается в медиальном отделе. Радикулопатия L3, L4 или L5 может также проявляться болью в коленном суставе (рис. 12.66).

Специальные тесты

Тесты на пластичность

Оценка пластичности четырехглавой мышцы может быть выполнена, если попросить пациента обхватить свою ногу рукой и согнуть коленный сустав и стопу кзади так, чтобы дотронуться пяткой до ягодиц (рис. 12.67). Пациент может компенсировать напряжение прямой мышцы бедра, ротируя таз кпереди и сгибая тазобедренный сустав. Оценка пластичности задних мышц бедра описана в главе 11.

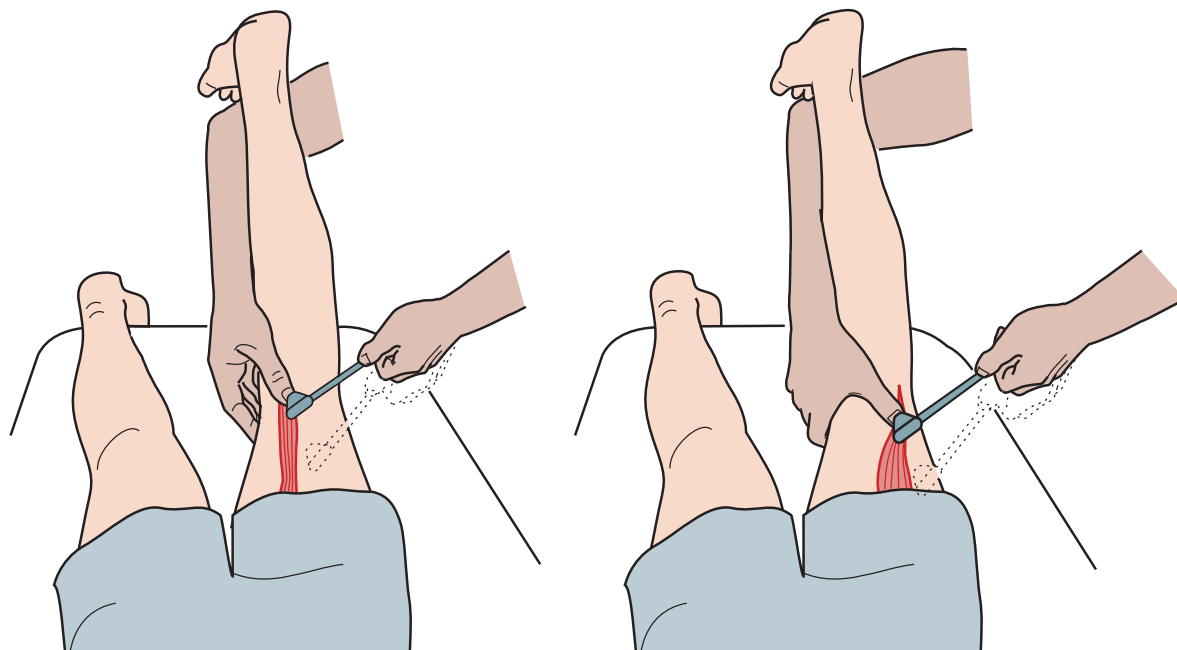


Рисунок 12.62 Положение пациента при проверке рефлексов задних медиальных и латеральных мышц бедра.

Тесты на стабильность и структурную целостность

Существует множество тестов, разработанных с целью оценки стабильности передней и задней кресто-

образных связок в различных плоскостях. Некоторые, наиболее часто используемые тесты, описаны в данном разделе. Для понимания целей различных тестов необходимо хорошо знать функциональную анатомию крестообразных связок. Многие тесты

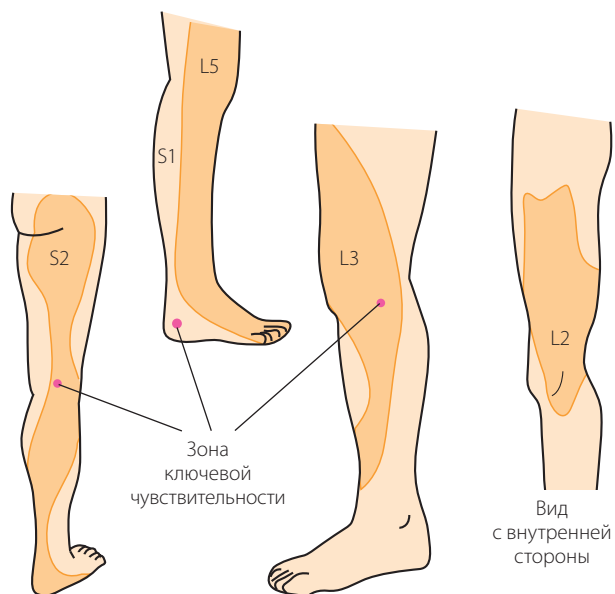


Рисунок 12.63 Дерматомы в области коленного сустава. Обратите внимание, что зона ключевой чувствительности для L3 расположена медиальнее надколенника. Зона ключевой чувствительности для S2 находится в подколенной ямке, для S1 — дистальнее латеральной лодыжки и пяточной кости.

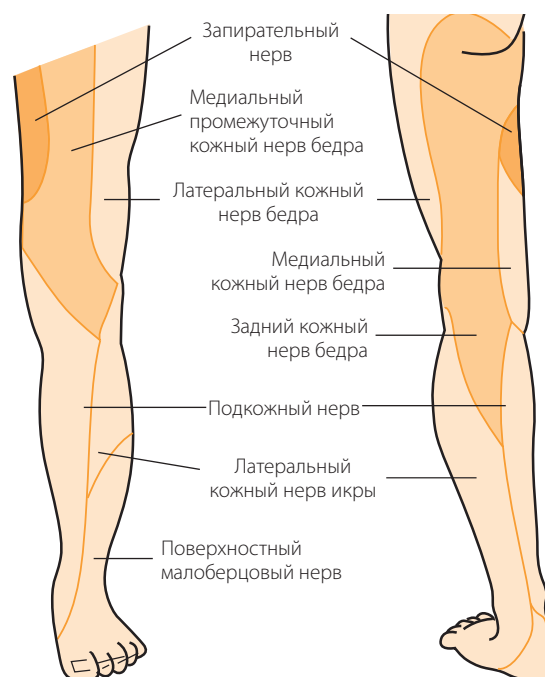


Рисунок 12.64 Ход нервов по передней и задней поверхности бедра и голени.