

Ультразвуковая диагностика

Голова и шея

Diagnostic Ultrasound

Head and Neck

SECOND EDITION

Anil T. Ahuja

MBBS (Bom), MD (Bom), FRCR, FHKCR, FHKAM (Radiology)

Professor of Diagnostic Radiology & Organ Imaging
Department of Imaging and Interventional Radiology
Faculty of Medicine
The Chinese University of Hong Kong
Hong Kong (SAR), China

Eunice Y. L. Dai, MBBS, MRes(Med), FRCR, FHKCR, FHKAM (Radiology)

Honorary Clinical Assistant Professor
Department of Imaging and Interventional Radiology
Prince of Wales Hospital
The Chinese University of Hong Kong
Hong Kong (SAR), China

Evelyn W. K. Tang, MBBS, MRes(Med), FRCR

Honorary Clinical Tutor
Department of Imaging and Interventional Radiology
Prince of Wales Hospital
The Chinese University of Hong Kong
Hong Kong (SAR), China

Carmen C. Cho, MBBS, FRCR, FHKCR, FHKAM (Radiology)

Honorary Clinical Associate Professor
Department of Imaging and Interventional Radiology
Prince of Wales Hospital
The Chinese University of Hong Kong
Hong Kong (SAR), China

K. T. Wong, MBChB, FRCR, FHKCR, FHKAM (Radiology)

Honorary Clinical Associate Professor
Department of Imaging and Interventional Radiology
Prince of Wales Hospital
The Chinese University of Hong Kong
Hong Kong (SAR), China

Ультразвуковая диагностика Голова и шея

ПЕРЕВОД ВТОРОГО ИЗДАНИЯ

Анил Т. Ахуджа

Юнис Ю. Л. Дай

Эвелин У. К. Тан

Кармен К. Чо

К. Т. Вонг

Перевод с английского

под редакцией д-ра мед. наук С. А. Панфилова



Москва, 2021

УДК 616-073.7
ББК 53.6
У51

Ахуджа, Анил Т. и др.
У51 Ультразвуковая диагностика. Голова и шея / Ахуджа, Анил Т., Дай, Юнис Ю.Л., Тан, Эвелин У.К. и др.; перев. с англ. – М.: Издательство Панфилова, 2021. – 540 с.: илл.
ISBN 978-5-91839-120-4

Это практическое руководство основано на систематизированной по органам и заболеваниям корреляции ультразвукографических данных с клиническими и патоморфологическими данными, а также с данными КТ и МРТ. Особое внимание уделено специализированным разделам по ультразвуковой анатомии, дифференциальной диагностике различных опухолей околоушной и щитовидной желез, оценке лимфатических узлов. В издание включено более 1500 высококачественных иллюстраций.

Книга предназначена для специалистов по ультразвуковой диагностике, онкологов и отоларингологов.

УДК 616-073.7
ББК 53.6

Перевод на русский язык

А.А. Вишняков

Предупреждение

Современная медицина находится в процессе непрерывного развития, поэтому все данные, особенно для диагностики и лечения, соответствуют уровню научных знаний лишь на момент выхода книги из печати. Все аспекты диагностических рекомендаций были проработаны максимально тщательно. В свою очередь, читатели не должны пренебрегать прилагаемыми инструкциями и информацией в целях контроля, чтобы в сомнительных случаях обратиться за консультацией к специалисту. Читатель сам несет ответственность за любое диагностическое или терапевтическое применение. Зарегистрированные торговые знаки (защищенные торговые марки) в данном издании специально не оговаривались. Однако отсутствие соответствующей ссылки не дает оснований для вывода о свободном торговом наименовании. Каждый раздел данной книги защищен авторскими правами. Любое ее использование вне положений закона об авторском праве при отсутствии письменного согласия издательства недопустимо и наказуемо. Ни одна из частей данной книги не может быть воспроизведена в какой-либо форме без письменного разрешения издательства.

В соответствии с действующим законодательством Elsevier не несет ответственности за любой ущерб лицам и/или имуществу в результате фактического или предполагаемого использования материалов этого издания, нарушения прав интеллектуальной собственности или права на конфиденциальность, а также ненадлежащего применения или эксплуатации в результате халатности или иным образом при использовании идей, инструкций, описания процедур, средств или методов, содержащихся в этой книге.

This edition of *Diagnostic Ultrasound Head and Neck, 2nd Edition by Anil T. Ahuja* is published by arrangement with Elsevier Inc.

Это издание *Diagnostic Ultrasound Head and Neck, 2nd Edition by Anil T. Ahuja* публикуется на русском языке по соглашению с Elsevier Inc

Copyright © 2019 by Elsevier. All rights reserved.
ISBN 978-0-323-62572-2

ISBN 978-5-91839-120-4

© 2021 Перевод на русский язык, подготовка оригинал-макета, верстка, оформление
ООО «Издательство Панфилова»

Соавторы

**Eric K. C. Law, Hons BSc, MBChB, FRCR,
FHKCR, FHKAM (Radiology)**

Associate Consultant
Department of Imaging
and Interventional Radiology
Prince of Wales Hospital
The Chinese University of Hong Kong
Hong Kong (SAR), China

Chris S. C. Tsai, MBChB

Resident
Department of Imaging
and Interventional Radiology
Prince of Wales Hospital
Hong Kong (SAR), China

Carita Tsoi, MBChB

Resident
Department of Imaging
and Interventional Radiology
Prince of Wales Hospital
Hong Kong (SAR), China

**Simon S. M. Wong, MBBS, FRCR, FHKCR,
FHKAM (Radiology)**

Honorary Clinical Assistant Professor
Department of Imaging
and Interventional Radiology
Prince of Wales Hospital
The Chinese University of Hong Kong
Hong Kong (SAR), China

При участии

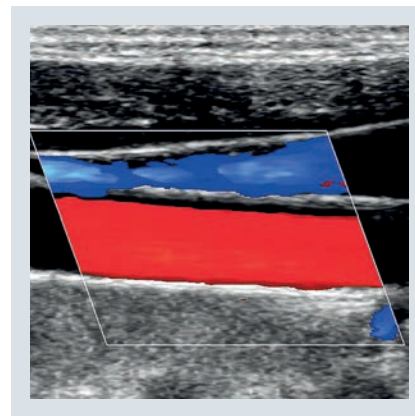
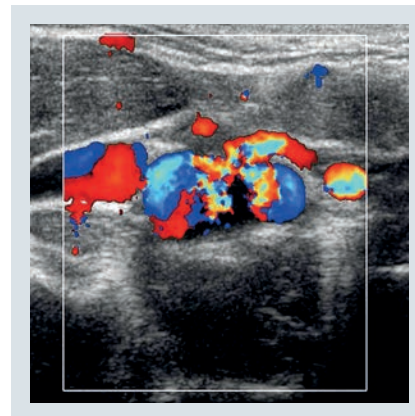
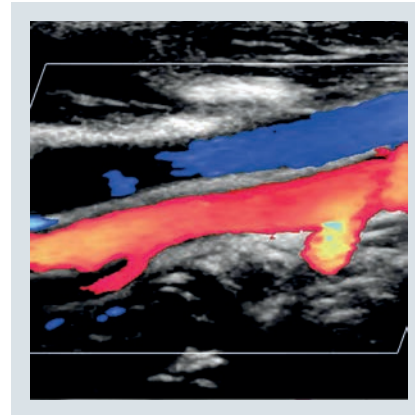
Kunwar S. S. Bhatia, MBBS, FRCR

Simon S. M. Ho, MBBS, FRCR

Stella Sin Yee Ho, RDMS, RVT, PhD

Yolanda Y. P. Lee, MBChB, FRCR

H. Y. Yuen, MBChB, FRCR



Благодарности

Ведущий редактор

Megg Morin, BA

Редакторы текста

Arthur G. Gelsinger, MA

Rebecca L. Bluth, BA

Nina I. Bennett, BA

Terry W. Ferrell, MS

Joshua Reynolds, PhD

Редакторы иллюстраций

Jeffrey J. Marmorstone, BS

Lisa A. M. Steadman, BS

Иллюстрации

Richard Coombs, MS

Lane R. Bennion, MS

Laura C. Wissler, MA

Художественное руководство и дизайн

Tom M. Olson, BA

Координаторы проекта

Emily C. Fassett, BA

Angela M. G. Terry, BA

Предисловие

Роль ультразвуковой диагностики в оценке аномалий развития головы и шеи хорошо известна. При диагностике заболеваний щитовидной железы это исследование является методом выбора, в то время как при многих других заболеваниях (слюнных желез, парашитовидных желез, шейных лимфатических узлов и узелковых новообразованиях) оно дополняет другие методы визуализации. Метод, который первоначально был основан на статической визуализации структур в оттенках серого (преимущественно для дифференцировки кистозных образований от солидных опухолей), был усовершенствован до доплерографии, эластографии и визуализации с контрастным усилением. Эти технологические достижения позволили использовать ультразвуковое исследование для описания состояния мягких тканей, точного выявления и дифференцировки опухолевидных образований головы и шеи. Кроме того, ультразвуковой контроль выполнения тонкоигольной биопсии значительно повысил ее безопасность и диагностическую эффективность.

Современное ультразвуковое исследование является идеальным инструментом в руках клиницистов. Оно значительно точнее, чем пальпация, и при его нынешних возможностях позволяет легко диагностировать заболевания уже при первом визите пациента. Поэтому практика ультразвукового исследования давно расширилась за пределы диагностического отделения; в настоящее время оно широко используется эндокринологами, хирургами и онкологами для оценки течения заболеваний, наблюдения за пациентами и контроля интервенционных процедур при заболеваниях головы и шеи (например, при химической или термической абляции опухолей).

Эта книга была написана для предоставления необходимой информации тем, кто практикует или рассматривает возможность применения УЗИ головы и шеи в качестве своей специальности. Она фокусируется на ультразвуковой эластографии, но читатели найдут здесь изображения, полученные при других методах визуализации, что важно для мультимодального подхода к визуализации в современной клинической практике.

Второе издание было бы невозможно без постоянной помощи и вклада наших друзей (авторов, сонографистов, графических дизайнеров и т. д.), разделяющих наши идеи. Это дало всем нам возможность расширить наши собственные знания, поделиться опытом и внести свой вклад в создание иллюстративного материала. Прежде всего, мы благодарны авторам первого издания, которые заложили основу этой книги и без чьих усилий ни одна из наших нынешних работ не была бы возможна. Мы по-прежнему в долгу перед ними за их трудолюбие и щедрость, с которыми они делятся своим бесценным опытом.

Мы благодарим также издательский коллектив Elsevier в Солт-Лейк-Сити за их огромное терпение, постоянную поддержку, профессионализм и руководство нами при решении сложных задач.

**Anil T. Ahuja,
MBBS (Bom), MD (Bom), FRCR, FHKCR, FHKAM (Radiology)**

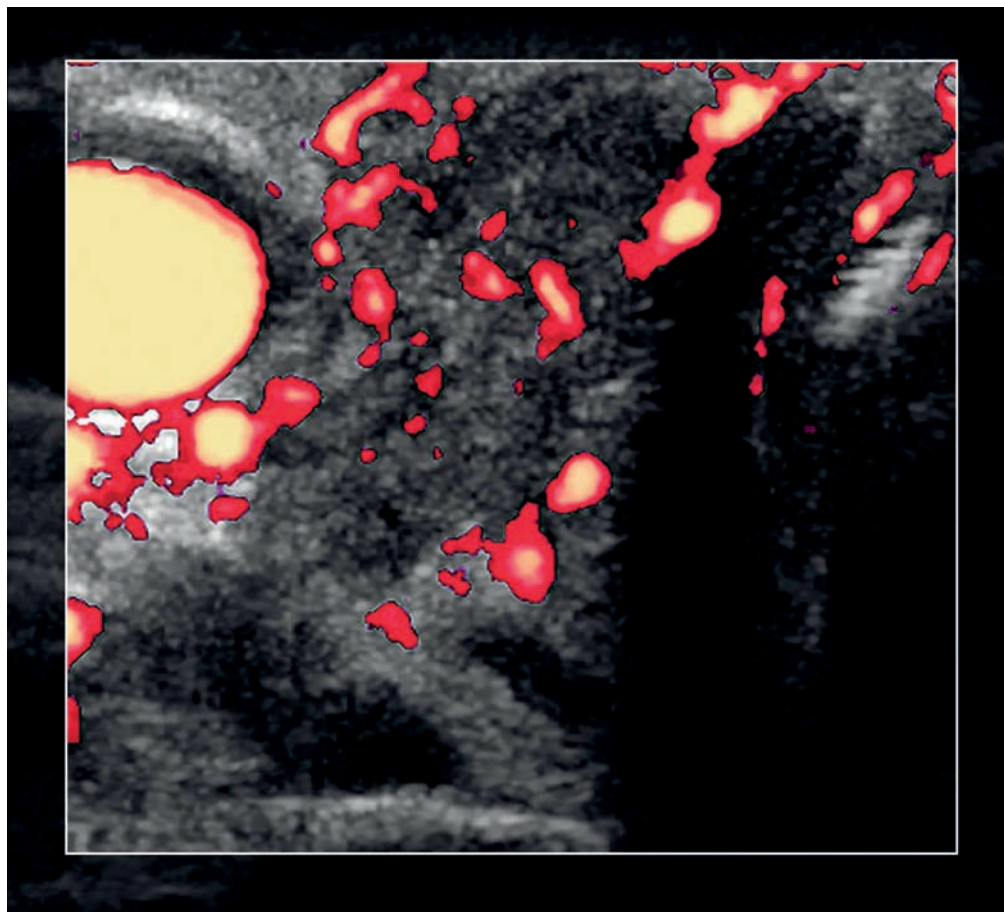
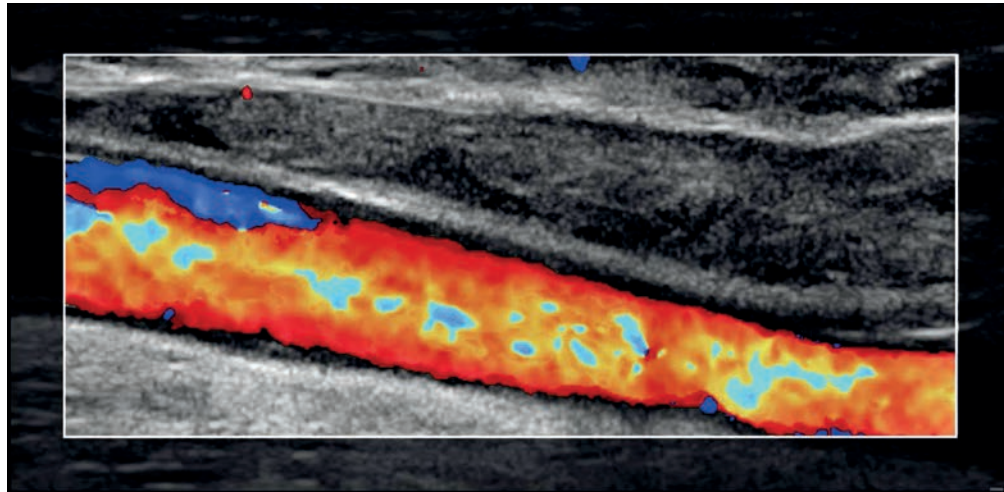
Professor of Diagnostic Radiology & Organ Imaging
Department of Imaging and Interventional Radiology
Faculty of Medicine
The Chinese University of Hong Kong
Hong Kong (SAR), China

**Eunice Y. L. Dai,
MBBS, MRes(Med), FRCR, FHKCR,
FHKAM (Radiology)**

Honorary Clinical Assistant Professor
Department of Imaging and Interventional Radiology
Prince of Wales Hospital
The Chinese University of Hong Kong
Hong Kong (SAR), China

**Evelyn W. K. Tang,
MBBS, MRes(Med), FRCR**

Honorary Clinical Tutor
Department of Imaging and Interventional Radiology
Prince of Wales Hospital
The Chinese University of Hong Kong
Hong Kong (SAR), China



Краткое содержание

ЧАСТЬ I. АНАТОМИЯ

РАЗДЕЛ 1: Голова и шея

ЧАСТЬ II. ДИАГНОСТИКА

РАЗДЕЛ 1: Введение и обзор

РАЗДЕЛ 2: Щитовидная железа и паращитовидные железы

РАЗДЕЛ 3: Лимфатические узлы

РАЗДЕЛ 4: Слюнные железы

РАЗДЕЛ 5: Объемные образования

РАЗДЕЛ 6: Заболевания сосудов

РАЗДЕЛ 7: Изменения после лечения

РАЗДЕЛ 8: Интервенционные процедуры

ЧАСТЬ III. ДИФФЕРЕНЦИАЛЬНАЯ ДИАГНОСТИКА

РАЗДЕЛ 1: Голова и шея

РАЗДЕЛ 2: Щитовидная железа и паращитовидные железы

СОДЕРЖАНИЕ

ЧАСТЬ I. Анатомия

РАЗДЕЛ 1: ГОЛОВА И ШЕЯ

Шея	4
<i>Evelyn W. K. Tang, MBBS, FRCR, K. T. Wong, MBChB, FRCR, Carita Tsoi, MBChB</i>	
Подъязычная/подбородочная область	10
<i>Evelyn W. K. Tang, MBBS, FRCR, K. T. Wong, MBChB, FRCR, Carita Tsoi, MBChB</i>	
Поднижнечелюстная область	16
<i>Evelyn W. K. Tang, MBBS, FRCR, K. T. Wong, MBChB, FRCR, Carita Tsoi, MBChB</i>	
Околоушная область	22
<i>Evelyn W. K. Tang, MBBS, FRCR, K. T. Wong, MBChB, FRCR, Chris S. C. Tsai, MBChB</i>	
Верхняя треть шеи	30
<i>Evelyn W. K. Tang, MBBS, FRCR, K. T. Wong, MBChB, FRCR, Chris S. C. Tsai, MBChB</i>	
Средняя треть шеи	36
<i>Evelyn W. K. Tang, MBBS, FRCR, K. T. Wong, MBChB, FRCR, Chris S. C. Tsai, MBChB</i>	
Нижняя треть шеи и надключичная ямка	42
<i>Evelyn W. K. Tang, MBBS, FRCR, K. T. Wong, MBChB, FRCR, Anil T. Ahuja, MD, FRCR</i>	
Задний треугольник	48
<i>Evelyn W. K. Tang, MBBS, FRCR, K. T. Wong, MBChB, FRCR, Anil T. Ahuja, MD, FRCR</i>	
Щитовидная железа	54
<i>Evelyn W. K. Tang, MBBS, FRCR, K. T. Wong, MBChB, FRCR, Anil T. Ahuja, MD, FRCR</i>	
Паращитовидные железы	60
<i>Evelyn W. K. Tang, MBBS, FRCR, K. T. Wong, MBChB, FRCR, Anil T. Ahuja, MD, FRCR</i>	
Гортань и гортаноглотка	66
<i>Evelyn W. K. Tang, MBBS, FRCR, K. T. Wong, MBChB, FRCR, Anil T. Ahuja, MD, FRCR</i>	
Шейный сегмент трахеи и пищевода	74
<i>Evelyn W. K. Tang, MBBS, FRCR, K. T. Wong, MBChB, FRCR, Anil T. Ahuja, MD, FRCR</i>	
Плечевое сплетение	80
<i>Evelyn W. K. Tang, MBBS, FRCR, K. T. Wong, MBChB, FRCR, Anil T. Ahuja, MD, FRCR</i>	
Блуждающий нерв	86
<i>Evelyn W. K. Tang, MBBS, FRCR, K. T. Wong, MBChB, FRCR, Anil T. Ahuja, MD, FRCR</i>	
Шейные сегменты сонных артерий	92
<i>Evelyn W. K. Tang, MBBS, FRCR, K. T. Wong, MBChB, FRCR, Anil T. Ahuja, MD, FRCR</i>	

Позвоночные артерии	104
----------------------------	------------

Evelyn W. K. Tang, MBBS, FRCR, K. T. Wong, MBChB, FRCR, Anil T. Ahuja, MD, FRCR

Вены шеи	110
-----------------	------------

Evelyn W. K. Tang, MBBS, FRCR, K. T. Wong, MBChB, FRCR, Anil T. Ahuja, MD, FRCR

Лимфатические узлы шеи	118
-------------------------------	------------

Evelyn W. K. Tang, MBBS, FRCR, K. T. Wong, MBChB, FRCR, Anil T. Ahuja, MD, FRCR

ЧАСТЬ II. Диагностика

РАЗДЕЛ 1: ВВЕДЕНИЕ И ОБЗОР

Принципы УЗИ головы и шеи	126
----------------------------------	------------

Evelyn W. K. Tang, MBBS, FRCR, K. T. Wong, MBChB, FRCR, Anil T. Ahuja, MD, FRCR

РАЗДЕЛ 2: ЩИТОВИДНАЯ ЖЕЛЕЗА И ПАРАЩИТОВИДНЫЕ ЖЕЛЕЗЫ

ВВЕДЕНИЕ И ОБЗОР

Дифференцированный рак щитовидной железы	134
---	------------

Eunice Y. L. Dai, MBBS, FRCR, K. T. Wong, MBChB, FRCR, Anil T. Ahuja, MD, FRCR

Медуллярный рак щитовидной железы	138
--	------------

Eunice Y. L. Dai, MBBS, FRCR, K. T. Wong, MBChB, FRCR, Anil T. Ahuja, MD, FRCR

Анапластический рак щитовидной железы	142
--	------------

Eunice Y. L. Dai, MBBS, FRCR, K. T. Wong, MBChB, FRCR, Anil T. Ahuja, MD, FRCR

Метастатическое поражение щитовидной железы	146
--	------------

Eunice Y. L. Dai, MBBS, FRCR, Yolanda Y. P. Lee, MBChB, FRCR, Anil T. Ahuja, MD, FRCR

Неходжкинская лимфома щитовидной железы	150
--	------------

Eunice Y. L. Dai, MBBS, FRCR, K. T. Wong, MBChB, FRCR, Anil T. Ahuja, MD, FRCR

Многоузловой зоб	154
-------------------------	------------

Eunice Y. L. Dai, MBBS, FRCR, K. T. Wong, MBChB, FRCR, Anil T. Ahuja, MD, FRCR

Аденома щитовидной железы	158
----------------------------------	------------

Eunice Y. L. Dai, MBBS, FRCR, Yolanda Y. P. Lee, MBChB, FRCR, Anil T. Ahuja, MD, FRCR

Коллоидная киста щитовидной железы	162
---	------------

Eunice Y. L. Dai, MBBS, FRCR, Yolanda Y. P. Lee, MBChB, FRCR, Anil T. Ahuja, MD, FRCR

СОДЕРЖАНИЕ

Геморрагическая киста щитовидной железы	166	Поражение лимфоузлов при неходжкинской лимфоме	228
<i>Eunice Y. L. Dai, MBBS, FRCR, Yolanda Y. P. Lee, MBChB, FRCR, Anil T. Ahuja, MD, FRCR</i>		<i>Eunice Y. L. Dai, MBBS, FRCR, K. T. Wong, MBChB, FRCR, Anil T. Ahuja, MD, FRCR</i>	
Постаспирационный узел щитовидной железы	170	Болезнь Кастрлемана	232
<i>Eunice Y. L. Dai, MBBS, FRCR, Yolanda Y. P. Lee, MBChB, FRCR, Anil T. Ahuja, MD, FRCR</i>		<i>Eunice Y. L. Dai, MBBS, FRCR, Yolanda Y. P. Lee, MBChB, FRCR, Anil T. Ahuja, MD, FRCR</i>	
Тиреоидит Хашимото	172		
<i>Eunice Y. L. Dai, MBBS, FRCR, K. T. Wong, MBChB, FRCR, Anil T. Ahuja, MD, FRCR</i>			
Болезнь Грейвса	176		
<i>Eunice Y. L. Dai, MBBS, FRCR, K. T. Wong, MBChB, FRCR, Anil T. Ahuja, MD, FRCR</i>			
Тиреоидит де Кервена	180		
<i>Eunice Y. L. Dai, MBBS, FRCR, Yolanda Y. P. Lee, MBChB, FRCR, Anil T. Ahuja, MD, FRCR</i>			
Острый гнойный тиреоидит	184		
<i>Eunice Y. L. Dai, MBBS, FRCR, Yolanda Y. P. Lee, MBChB, FRCR, Anil T. Ahuja, MD, FRCR</i>			
Эктопированная щитовидная железа	188		
<i>Eunice Y. L. Dai, MBBS, FRCR, Yolanda Y. P. Lee, MBChB, FRCR, Anil T. Ahuja, MD, FRCR</i>			
Аденома парашитовидной железы в висцеральном пространстве	192		
<i>Eunice Y. L. Dai, MBBS, FRCR, K. T. Wong, MBChB, FRCR, Anil T. Ahuja, MD, FRCR</i>			
Рак парашитовидной железы	196		
<i>Eunice Y. L. Dai, MBBS, FRCR, Yolanda Y. P. Lee, MBChB, FRCR, Anil T. Ahuja, MD, FRCR</i>			
РАЗДЕЛ 3: ЛИМФАТИЧЕСКИЕ УЗЛЫ		РАЗДЕЛ 4: СЛЮННЫЕ ЖЕЛЕЗЫ	
Реактивная лимфаденопатия	200	ОКОЛОУШНОЕ ПРОСТРАНСТВО	
<i>Eunice Y. L. Dai, MBBS, FRCR, K. T. Wong, MBChB, FRCR, Anil T. Ahuja, MD, FRCR</i>			
Гнойный лимфаденит	204	Доброкачественная смешанная опухоль околоушной железы	236
<i>Eunice Y. L. Dai, MBBS, FRCR, Yolanda Y. P. Lee, MBChB, FRCR, Anil T. Ahuja, MD, FRCR</i>		<i>Carmen C. Cho, MBBS, FRCR, H. Y. Yuen, MBChB, FRCR, Anil T. Ahuja, MD, FRCR</i>	
Туберкулезная лимфаденопатия	208	Опухоль Уортина околоушной железы	240
<i>Eunice Y. L. Dai, MBBS, FRCR, K. T. Wong, MBChB, FRCR, Anil T. Ahuja, MD, FRCR</i>		<i>Carmen C. Cho, MBBS, FRCR, H. Y. Yuen, MBChB, FRCR, Anil T. Ahuja, MD, FRCR</i>	
Гистиоцитарный некротический лимфаденит (болезнь Кикучи–Фуджимото)	212	Мукоэпидермоидный рак околоушной железы	244
<i>Eunice Y. L. Dai, MBBS, FRCR, Yolanda Y. P. Lee, MBChB, FRCR, Anil T. Ahuja, MD, FRCR</i>		<i>Carmen C. Cho, MBBS, FRCR, H. Y. Yuen, MBChB, FRCR, Anil T. Ahuja, MD, FRCR</i>	
Поражение лимфоузлов при плоскоклеточном раке	216	Аденокистозный рак околоушной железы	248
<i>Eunice Y. L. Dai, MBBS, FRCR, K. T. Wong, MBChB, FRCR, Anil T. Ahuja, MD, FRCR</i>		<i>Carmen C. Cho, MBBS, FRCR, H. Y. Yuen, MBChB, FRCR, Anil T. Ahuja, MD, FRCR</i>	
Поражение лимфоузлов при дифференцированном раке щитовидной железы	220	Ацинарноклеточный рак околоушной железы	252
<i>Eunice Y. L. Dai, MBBS, FRCR, Yolanda Y. P. Lee, MBChB, FRCR, Anil T. Ahuja, MD, FRCR</i>		<i>Carmen C. Cho, MBBS, FRCR, H. Y. Yuen, MBChB, FRCR, Anil T. Ahuja, MD, FRCR</i>	
Системное метастатическое поражение лимфоузлов	224	Неходжкинская лимфома околоушной железы	256
<i>Eunice Y. L. Dai, MBBS, FRCR, K. T. Wong, MBChB, FRCR, Anil T. Ahuja, MD, FRCR</i>		<i>Carmen C. Cho, MBBS, FRCR, H. Y. Yuen, MBChB, FRCR, Anil T. Ahuja, MD, FRCR</i>	
		Метастатическое поражение лимфоузлов околоушной железы	260
		<i>Carmen C. Cho, MBBS, FRCR, H. Y. Yuen, MBChB, FRCR, Anil T. Ahuja, MD, FRCR</i>	
		Липома околоушной железы	264
		<i>Carmen C. Cho, MBBS, FRCR, H. Y. Yuen, MBChB, FRCR, Anil T. Ahuja, MD, FRCR</i>	
		Шваннома околоушной железы	268
		<i>Carmen C. Cho, MBBS, FRCR, H. Y. Yuen, MBChB, FRCR, Anil T. Ahuja, MD, FRCR</i>	
		Лимфатическая мальформация околоушной железы	272
		<i>Carmen C. Cho, MBBS, FRCR, H. Y. Yuen, MBChB, FRCR, Anil T. Ahuja, MD, FRCR</i>	
		Венозная мальформация околоушной железы	276
		<i>Carmen C. Cho, MBBS, FRCR, H. Y. Yuen, MBChB, FRCR, Anil T. Ahuja, MD, FRCR</i>	
		Младенческая гемангиома околоушной железы	280
		<i>Carmen C. Cho, MBBS, FRCR, H. Y. Yuen, MBChB, FRCR, Anil T. Ahuja, MD, FRCR</i>	
		Доброкачественные лимфоэпителиальные поражения (ВИЧ)	284
		<i>Carmen C. Cho, MBBS, FRCR, H. Y. Yuen, MBChB, FRCR, Anil T. Ahuja, MD, FRCR</i>	
		Острый паротит	288
		<i>Carmen C. Cho, MBBS, FRCR, Eunice Y. L. Dai, MBBS, FRCR, Anil T. Ahuja, MD, FRCR</i>	

СОДЕРЖАНИЕ

ПОДНИЖНЕЧЕЛЮСТНОЕ ПРОСТРАНСТВО

- Доброкачественная смешанная опухоль поднижнечелюстной железы** 292
Carmen C. Cho, MBBS, FRCR, Eunice Y. L. Dai, MBBS, FRCR, Anil T. Ahuja, MD, FRCR
- Рак поднижнечелюстной железы** 296
Carmen C. Cho, MBBS, FRCR, Eunice Y. L. Dai, MBBS, FRCR, Anil T. Ahuja, MD, FRCR
- Метастатическое поражение поднижнечелюстной железы** 300
Carmen C. Cho, MBBS, FRCR, Eunice Y. L. Dai, MBBS, FRCR, Anil T. Ahuja, MD, FRCR
- Лимфоэпителиомоподобный рак слюнной железы** 302
Carmen C. Cho, MBBS, FRCR, Eunice Y. L. Dai, MBBS, FRCR, Anil T. Ahuja, MD, FRCR
- Поднижнечелюстной сиаладенит** 306
Carmen C. Cho, MBBS, FRCR, Evelyn W. K. Tang, MBBS, FRCR, Anil T. Ahuja, MD, FRCR

ГЕНЕРАЛИЗОВАННЫЕ ПОРАЖЕНИЯ

- Туберкулез слюнных желез** 310
Carmen C. Cho, MBBS, FRCR, Kunwar S. S. Bhatia, MBBS, FRCR, Anil T. Ahuja, MD, FRCR
- Синдром Шегрена** 314
Carmen C. Cho, MBBS, FRCR, Evelyn W. K. Tang, MBBS, FRCR, Anil T. Ahuja, MD, FRCR
- IgG4-ассоциированное заболевание головы и шеи** 318
Carmen C. Cho, MBBS, FRCR, Evelyn W. K. Tang, MBBS, FRCR, Anil T. Ahuja, MD, FRCR
- MALT-лимфома слюнной железы** 322
Carmen C. Cho, MBBS, FRCR, Kunwar S. S. Bhatia, MBBS, FRCR, Anil T. Ahuja, MD, FRCR
- Амилоидоз слюнной железы** 326
Carmen C. Cho, MBBS, FRCR, Kunwar S. S. Bhatia, MBBS, FRCR, Anil T. Ahuja, MD, FRCR
- Болезнь Кимуры** 328
Carmen C. Cho, MBBS, FRCR, Evelyn W. K. Tang, MBBS, FRCR, Anil T. Ahuja, MD, FRCR

РАЗДЕЛ 5: ОБЪЕМНЫЕ ОБРАЗОВАНИЯ

КИСТОЗНЫЕ

- Ранула** 334
Eunice Y. L. Dai, MBBS, FRCR, H. Y. Yuen, MBChB, FRCR, Anil T. Ahuja, MD, FRCR
- Дермоид и эпидермоид** 338
Eunice Y. L. Dai, MBBS, FRCR, H. Y. Yuen, MBChB, FRCR, Anil T. Ahuja, MD, FRCR
- Лимфатическая мальформация** 342
Eunice Y. L. Dai, MBBS, FRCR, H. Y. Yuen, MBChB, FRCR, Anil T. Ahuja, MD, FRCR
- Киста первой жаберной щели** 346
Eunice Y. L. Dai, MBBS, FRCR, Yolanda Y. P. Lee, MBChB, FRCR, Simon S. M. Wong, MBBS, FRCR

- Киста второй жаберной щели** 350
Eunice Y. L. Dai, MBBS, FRCR, H. Y. Yuen, MBChB, FRCR, Anil T. Ahuja, MD, FRCR
- Киста щитовязычного протока** 354
Eunice Y. L. Dai, MBBS, FRCR, H. Y. Yuen, MBChB, FRCR, Anil T. Ahuja, MD, FRCR
- Шейная киста тимуса** 358
Eunice Y. L. Dai, MBBS, FRCR, Yolanda Y. P. Lee, MBChB, FRCR, Simon S. M. Wong, MBBS, FRCR

СОЛИДНЫЕ

- Парагангиома каротидного тельца** 360
Eunice Y. L. Dai, MBBS, FRCR, H. Y. Yuen, MBChB, FRCR, Anil T. Ahuja, MD, FRCR
- Вагальная шваннома в подподъязычном сонном пространстве** 364
Eunice Y. L. Dai, MBBS, FRCR, H. Y. Yuen, MBChB, FRCR, Anil T. Ahuja, MD, FRCR
- Симпатическая шваннома** 368
Eunice Y. L. Dai, MBBS, FRCR, Yolanda Y. P. Lee, MBChB, FRCR, Simon S. M. Wong, MBBS, FRCR
- Шваннома плечевого сплетения** 372
Eunice Y. L. Dai, MBBS, FRCR, H. Y. Yuen, MBChB, FRCR, Anil T. Ahuja, MD, FRCR
- Липома** 376
Eunice Y. L. Dai, MBBS, FRCR, H. Y. Yuen, MBChB, FRCR, Anil T. Ahuja, MD, FRCR
- Пиломатриксосома** 380
Eunice Y. L. Dai, MBBS, FRCR, Yolanda Y. P. Lee, MBChB, FRCR, Simon S. M. Wong, MBBS, FRCR

РАЗНЫЕ

- Синусный гистиоцитоз (Розаи–Дорфмана)** 382
Evelyn W. K. Tang, MBBS, FRCR, Yolanda Y. P. Lee, MBChB, FRCR, Simon S. M. Wong, MBBS, FRCR
- Доброкачественная гипертрофия жевательной мышцы** 386
Eunice Y. L. Dai, MBBS, FRCR, H. Y. Yuen, MBChB, FRCR, Anil T. Ahuja, MD, FRCR
- Объемные образования жевательной мышцы** 388
Evelyn W. K. Tang, MBBS, FRCR, Yolanda Y. P. Lee, MBChB, FRCR, Simon S. M. Wong, MBBS, FRCR
- Фиброматоз шеи** 392
Evelyn W. K. Tang, MBBS, FRCR, Yolanda Y. P. Lee, MBChB, FRCR, Simon S. M. Wong, MBBS, FRCR
- Пищеводно-глоточный дивертикул (Ценкера)** 394
Evelyn W. K. Tang, MBBS, FRCR, Yolanda Y. P. Lee, MBChB, FRCR, Simon S. M. Wong, MBBS, FRCR
- Ларингоцеле** 398
Evelyn W. K. Tang, MBBS, FRCR, Yolanda Y. P. Lee, MBChB, FRCR, Simon S. M. Wong, MBBS, FRCR
- Рак шейного сегмента пищевода** 402
Evelyn W. K. Tang, MBBS, FRCR, Yolanda Y. P. Lee, MBChB, FRCR, Simon S. M. Wong, MBBS, FRCR
- Паралич голосовой связки** 404
Evelyn W. K. Tang, MBBS, FRCR, Yolanda Y. P. Lee, MBChB, FRCR, Simon S. M. Wong, MBBS, FRCR

СОДЕРЖАНИЕ

РАЗДЕЛ 6: ЗАБОЛЕВАНИЯ СОСУДОВ

- Заболевания сосудов околоушной железы** 410
Eric K. C. Law, MBChB, FRCR, Carmen C. Cho, MBBS, FRCR, Yolanda Y. P. Lee, MBChB, FRCR
- Венозная мальформация** 414
Eric K. C. Law, MBChB, FRCR, H. Y. Yuen, MBChB, FRCR, Eunice Y. L. Dai, MBBS, FRCR
- Тромбоз яремной вены** 418
Eric K. C. Law, MBChB, FRCR, Carmen C. Cho, MBBS, FRCR, Evelyn W. K. Tang, MBBS, FRCR
- Расслоение сонной артерии в области шеи** 422
H. Y. Yuen, MBChB, FRCR, K. T. Wong, MBChB, FRCR, Carmen C. Cho, MBBS, FRCR
- Стеноз/окклюзия сонной артерии** 426
Stella Sin Yee Ho, RDMS, RVT, PhD, Simon S. M. Ho, MBBS, FRCR
- Стеноз/окклюзия позвоночной артерии** 432
Stella Sin Yee Ho, RDMS, RVT, PhD, Simon S. M. Ho, MBBS, FRCR

РАЗДЕЛ 7: ИЗМЕНЕНИЯ ПОСЛЕ ЛЕЧЕНИЯ

- Ожидаемые изменения шеи после лучевой терапии** 440
Evelyn W. K. Tang, MBBS, FRCR, H. Y. Yuen, MBChB, FRCR, Anil T. Ahuja, MD, FRCR
- Послеоперационные изменения шеи** 446
Evelyn W. K. Tang, MBBS, FRCR, H. Y. Yuen, MBChB, FRCR, Anil T. Ahuja, MD, FRCR

РАЗДЕЛ 8: ИНТЕРВЕНЦИОННЫЕ ПРОЦЕДУРЫ

- Интервенционные процедуры под контролем УЗИ** 454
Eunice Y. L. Dai, MBBS, FRCR, Simon S. M. Wong, MBBS, FRCR, K. T. Wong, MBChB, FRCR

ЧАСТЬ III. Дифференциальная диагностика

РАЗДЕЛ 1: ГОЛОВА И ШЕЯ

- Срединные объемные образования шеи** 462
Evelyn W. K. Tang, MBBS, FRCR, Eric K. C. Law, MBChB, FRCR, Yolanda Y. P. Lee, MBChB, FRCR
- Кистозные объемные образования шеи** 468
Evelyn W. K. Tang, MBBS, FRCR, Yolanda Y. P. Lee, MBChB, FRCR, Eric K. C. Law, MBChB, FRCR
- Нелимфатические солидные объемные образования шеи** 474
Evelyn W. K. Tang, MBBS, FRCR, Yolanda Y. P. Lee, MBChB, FRCR, Eric K. C. Law, MBChB, FRCR
- Солидные шейные лимфоузлы** 480
Evelyn W. K. Tang, MBBS, FRCR, Yolanda Y. P. Lee, MBChB, FRCR, Eric K. C. Law, MBChB, FRCR
- Некроз шейных лимфоузлов** 486
Evelyn W. K. Tang, MBBS, FRCR, Yolanda Y. P. Lee, MBChB, FRCR, Eric K. C. Law, MBChB, FRCR

- Диффузное увеличение слюнных желез** 488

Evelyn W. K. Tang, MBBS, FRCR, Yolanda Y. P. Lee, MBChB, FRCR, Eric K. C. Law, MBChB, FRCR

- Очаговые образования слюнных желез** 494

Evelyn W. K. Tang, MBBS, FRCR, Yolanda Y. P. Lee, MBChB, FRCR, Eric K. C. Law, MBChB, FRCR

РАЗДЕЛ 2: ЩИТОВИДНАЯ ЖЕЛЕЗА И ПАРАЩИТОВИДНЫЕ ЖЕЛЕЗЫ

- Диффузное увеличение щитовидной железы** 502

Evelyn W. K. Tang, MBBS, FRCR, Yolanda Y. P. Lee, MBChB, FRCR, Eric K. C. Law, MBChB, FRCR

- Изо-/гиперэхогенный узел щитовидной железы** 508

Evelyn W. K. Tang, MBBS, FRCR, Yolanda Y. P. Lee, MBChB, FRCR, Eric K. C. Law, MBChB, FRCR

- Гипоэхогенный узел щитовидной железы** 510

Evelyn W. K. Tang, MBBS, FRCR, Yolanda Y. P. Lee, MBChB, FRCR, Eric K. C. Law, MBChB, FRCR

- Кистозный узел щитовидной железы** 516

Evelyn W. K. Tang, MBBS, FRCR, Yolanda Y. P. Lee, MBChB, FRCR, Eric K. C. Law, MBChB, FRCR

- Обызвествленный узел щитовидной железы** 520

Evelyn W. K. Tang, MBBS, FRCR, Yolanda Y. P. Lee, MBChB, FRCR, Eric K. C. Law, MBChB, FRCR

- Увеличение паращитовидных желез** 524

Evelyn W. K. Tang, MBBS, FRCR, Yolanda Y. P. Lee, MBChB, FRCR, Eric K. C. Law, MBChB, FRCR