

С. С. Страфун, А. А. Безуглый

Двухэтапная пластика сухожилий сгибателей пальцев кисти / С.С.Страфун, А.А. Безуглый. – К. : ОЛБИ, 2013. – 200 с. : илл. – Библиогр.: 189-200

Рецензенты:

Бурьянов Александр Анатольевич - доктор медицинских наук, профессор, заведующий кафедрой ортопедии и травматологии Национального медицинского университета им. акад. А.А.Богомольца

Семенкин Олег Михайлович - кандидат медицинских наук, доцент кафедры травматологии, ортопедии и поликлинической хирургии Института последипломного образования Самарского государственного медицинского университета, член Европейского (FESSH), Австрийского (ÖGH), Немецкоговорящего (DAG) и Российского обществ кистевых хирургов

ISBN 978-617-7028-00-7

В монографии на современном уровне знаний изложены основные аспекты хирургического лечения повреждений сухожилий сгибателей пальцев кисти путем двухэтапной пластики. Приведен анализ современной литературы и обобщен личный опыт авторов по данной методике, а также по проведению послеоперационного восстановительного лечения. Детально описан ультрасонографический метод исследования применительно к двухэтапной пластике. Книга предназначена для врачей занимающихся хирургией кисти.

«Книжкова палата України імені Івана Федорова»

ББК 54.97 Х91

ОТ АВТОРОВ	13
ИСТОРИЯ РАЗВИТИЯ ДВУХЭТАПНОЙ ПЛАСТИКИ СУХОЖИЛИЙ СГИБАТЕЛЕЙ	16
ФУНКЦИОНАЛЬНАЯ АНАТОМИЯ СГИБАТЕЛЕЙ	21
КЛАССИФИКАЦИИ И МЕТОДИКИ ОЦЕНКИ ФУНКЦИИ	24
КЛАССИФИКАЦИИ И МЕТОДИКИ ОЦЕНКИ ФУНКЦИИ	24
<i>Классификация давности травмы</i>	24
<i>Зоны повреждения</i>	25
<i>Оценка тяжести</i>	28
<i>Оценка функции пальцев</i>	33
<i>Классификация осложнений</i>	38
<i>Оценка психологического состояния пациента</i>	40
ОСОБЕННОСТИ ДИАГНОСТИКИ В ЗАСТАРЕЛЫХ И ОСЛОЖНЕННЫХ СЛУЧАЯХ	42
КЛИНИЧЕСКАЯ ДИАГНОСТИКА	42
ИНСТРУМЕНТАЛЬНАЯ ДИАГНОСТИКА	47
УЛЬТРАСОНОГРАФИЧЕСКОЕ ОБСЛЕДОВАНИЕ СУХОЖИЛИЙ ...	49
ОБЩИЕ ВОПРОСЫ ОПЕРАТИВНОГО ЛЕЧЕНИЯ	67
ПЛАНИРОВАНИЕ	67
<i>Условия, позволяющие планировать двухэтапную пластику</i>	67
<i>Разработка тактики при множественных повреждениях</i>	69
<i>Критерии планирования в раннем периоде после травмы</i>	69
<i>Условные критерии включения на поздних этапах</i>	71
<i>Безусловные критерии включения в застарелых случаях</i>	74
<i>Критерии исключения</i>	74
<i>Влияние различных факторов на результаты восстановления сухожилий</i>	75
<i>Роль возраста пациента</i>	80
<i>Социальные и другие аспекты</i>	81
ОБЕЗБОЛИВАНИЕ	82
ОБЕСКРОВЛИВАНИЕ	83
ХИРУРГИЧЕСКИЕ ДОСТУПЫ	85
<i>О неприкосновенности анулярных связок</i>	85
<i>Доступ на первом этапе пластики</i>	87
<i>Применение холода в послеоперационном периоде</i>	92
<i>Доступ на втором этапе пластики</i>	93
РОЛЬ ХИРУРГА И АСИСТЕНТА	93

ОБУЧЕНИЕ ПАЦИЕНТА ОСОБЕННОСТЯМ РАЗРАБОТКИ	95
МЕЖЭТАПНЫЕ СРОКИ	97
МЕТОДИКА	98
ПЕРВЫЙ ЭТАП	99
Подбор имплантата	99
Фиксация силиконового стержня	100
Пластика кольцевидных связок	101
Профилактика эффекта тенотомии	102
ВОЗМОЖНЫЕ СОСТАВЛЯЮЩИЕ ПЕРВОГО ЭТАПА ПЛАСТИКИ	107
Замещение дефектов покровных тканей	107
Восстановительные операции на нервах	107
ВТОРОЙ ЭТАП	108
Выбор сухожильного аутотрансплантата	108
Проведение аутотрансплантата сухожилия	112
Дистальная фиксация аутотрансплантата	113
Проксимальный шов аутотрансплантата	129
Создание точки фиксации для резиновой тяги	134
Двухэтапная пластика глубоких сгибателей при их изолированном повреждении	134
ОСЛОЖНЕНИЯ	137
Нарушение целостности восстановленного сухожилия	137
Ограничение движений в суставах пальцев	140
Деформация ногтевой пластинки	146
Феномен парадоксальной экстензии	146
Миграция имплантата	147
Струновидная деформация	148
Гнойно-некротические осложнения	149
Выраженные рубцовые изменения	151
ОСНОВНЫЕ ОШИБКИ	151
ЛЕЧЕНИЕ ОСНОВНЫХ ОСЛОЖНЕНИЙ	154
Тенолиз	154
Коррекция длины сухожилия	156
Мобилизация суставов пальцев	156
ОСНОВЫ БИОЛОГИЧЕСКИХ ВОССТАНОВИТЕЛЬНЫХ ПРОЦЕССОВ В ХИРУРГИИ СУХОЖИЛИЙ	157
Регенерация сухожилий	157
Адгезия, как основной патогенетический процесс осложнений	163
Способы предотвращения адгезии сухожилий	166
ПОСЛЕОПЕРАЦИОННОЕ ВОССТАНОВИТЕЛЬНОЕ ЛЕЧЕНИЕ ..	170

Исторические аспекты	170
Изолированное шинирование пальцев	178
Разработка движений после первого этапа пластики	180
Разработка движений после второго этапа	181
ЗАКЛЮЧЕНИЕ	187
СПИСОК ЛИТЕРАТУРЫ	189

канала вместе с кожным лоскутом на первом этапе лечения и применения малоинвазивной хирургической техники, а также надежного чрескостного шва сухожилия на втором этапе. Отобранный по крупицам личный опыт авторы перенесли в подробное описание послеоперационного ведения больных – не менее важную составляющую успеха. В книге указаны возможные тактические и технические ошибки и осложнения, а также пути их профилактики и лечения. Применяемый авторами метод ультразвуковой сонографии позволяет своевременно диагностировать повреждение или миграцию имплантата, оценить состояние сухожильного шва и аутотрансплантата. В целом разработанный и предложенный авторами четкий и ясный алгоритм лечения больных с застарелыми повреждениями сухожилий сгибателей пальцев в «критической» зоне с применением двухэтапной техники дает читателю новый импульс в освоении этой нелегкой темы, а представленный труд может стать настольной книгой для тех, кто не ищет легких путей.

От авторов

Двухэтапная пластика является предпочтительным способом восстановления функции, в случаях застарелых повреждений сухожилий сгибателей пальцев кисти в критической зоне, а также при полиструктурной травме. С тех пор, когда зародились предпосылки к формированию современной методики прошло около века. Её возникновение приходится на тот период времени, когда не только не было определено понятие первичного шва, но и требования к нему были еще очень нечеткими. В те времена о хороших результатах восстановления сухожилий сгибателей в критической зоне могли только мечтать многие хирурги кисти, даже самые великие.

Многое изменилось с тех пор: правильно построенная ургентная помощь в развитых странах, быстрота и качество первичного шва, адекватно проведенная ранняя двигательная реабилитация, которая невозможна без преемственности хирургов и терапевтов кисти, позволяет получить отличные результаты первичного шва сухожилия. В связи с этим, когда то прогрессивный способ двухэтапной пластики, негласно стал маркером низкого уровня развития медицины в стране.

Равняясь на развитую медицину, мы незаслуженно мало внимания уделяем двухэтапной пластике, пытаюсь забыть этот этап развития, даже не пройдя его – в публикациях советского времени и

постсоветского пространства встречается не так уж много сообщений о двухэтапной пластике.

В то же время, возникает парадокс, поскольку применение методики требует значительных капиталовложений. Причем эти капиталовложения настолько неприбыльны, что даже зарубежные фирмы, которые ранее выпускали специализированные силиконовые стержни для восстановления сухожильных каналов, закрывают данную линию производства, сохраняя выпуск другой подобной, но более прибыльной продукции, к примеру, силиконовых имплантатов, имитирующих женскую грудь. Поэтому возникает сложность с поиском зарегистрированных силиконовых стержней даже в развитых странах. Попытки заменить их подобными по форме, но отличающимися свойствами стержнями или трубками, созданными из подручных средств, чреваты различными осложнениями, дискредитируют методику и снижают ценность достижений, полученных за вековую историю.

Анализ публикаций журнала Hand Surgery за последние три десятилетия приводит к выводу, что существенно снизился интерес хирургов кисти к данной методике в США и Европе. Безусловно, это является следствием перечисленных выше факторов, но позвольте высказать сомнение в том, что в развитых странах нет пострадавших, нуждающихся в двухэтапной пластике. Несмотря на все прочие особенности, есть человеческий фактор, который приводит к поздним обращениям, а также осложнениям, связанным с нарушениями программы

разработки движений. Кроме того, существуют более глобальные проблемы такие, как политравма и тяжелая полиструктурная травма кисти, которые отводят второстепенную роль проблеме сухожилий сгибателей пальцев кисти, до тех пор, пока они не выйдут на первый план. Вот тогда самое время вспомнить, что такое двухэтапная пластика.

Количество операций, выполненных по двухэтапной методике, в нашей клинике увеличивается с каждым годом. Материалы книги основаны на тридцатилетнем опыте клиники, занимающейся проблемой восстановления функции кисти, в практике которой около 20 лет используется двухэтапная пластика. За это время нами внесены многочисленные рационализаторские предложения, значительно снизившие количество осложнений, расширены показания к применению, разрушены некоторые догмы.

для отдаливания крови, обычно применяется резиновый жгут.

Уровень наложения жгута может быть различным, в зависимости от задач, поставленных на операции. Миф о том, что нельзя сдавить межкостные сосуды на предплечьи не подтверждается практикой. Наложение жгута у основания пальцев часто доставляет неудобства хирургу во время операции. При двухэтапной пластике оптимальным сегментом для наложения жгута является средняя треть предплечья на первом этапе и плечо – на втором этапе. Это обусловлено тем, что сдавление мышц предплечья на втором этапе нарушает их эластичные свойства, которые очень важны при выборе натяжения восстанавливаемых сухожилий.

Перед бинтованием конечность поднимается вверх на 3-5 мин. Этим достигается некоторое уменьшение кровенаполнения за счет снижения гидростатического давления. В это же время на необходимый сегмент конечности под кровоостанавливающий жгут нужно плотно наложить несколько туров стерильного бинта на несколько сантиметров шире участка, на который будет наложен кровоостанавливающий жгут. Эта процедура устраняет вероятность появления складок кожи под жгутом, особенно у людей с низким тургором кожи.

Отдавливающий эластичный бинт накладывается равномерно от кончиков пальцев к центру, доведя обескровливание конечности до нужного уровня.

Длина кровоостанавливающего эластического жгута должна быть не менее 2-3 метров в свободном состоянии. Его нужно накладывать равномерно натянутыми турами, в 3 слоя. Первый слой должен быть самым мягким и максимально широким, не доходящим до костных выступов. Второй и третий слой должны быть наложены с умеренным натяжением. Короткий же жгут приводит к сильному плохо регулируемому сдавлению тканей.

Кожа после наложения жгута должна быть бледной. Появление синюшности и усиленного кровотечения из раны свидетельствует о венозном застое, который возникает вследствие того, что передавлены вены, но не артерии. В таком случае жгут нужно снять и процедуру повторить сначала с большей силой.

Противопоказаниями к наложению жгута служат: гнойные процессы, инфильтраты, лимфангоиты, тромбозы, заболевания сосудов (склероз, самопроизвольная гангрена, флебиты) и пр.

ХИРУРГИЧЕСКИЕ ДОСТУПЫ

О неприкосновенности анулярных связок

При мобилизации сухожилия в ходе операции неизбежно нарушается апоневротический туннель, если даже он не был разрушен в результате травмы. В таких случаях при сокращении мышцы сухожилие натягивается в виде струны. Со временем такая деформация становится устойчивой, что приводит к

значительному ограничению движений в межфаланговых суставах пальца. Наиболее сложным анатомически и хирургически участком сухожильного влагалища является его проксимальный участок, располагающийся на проксимальной фаланге пальца. Повреждение всех связок на уровне проксимальной фаланги (С1+А2+С2+А3) приводит к статистически достоверному увеличению дефицита сгибания пальца на 26% [12].

Не смотря на несомненную важность анулярных связок, при двухэтапной пластике нам иногда приходится рассекать анулярные связки А3, А4, А5. Рассечение производится у самого основания, а не посередине связки. Обязательным условием при этом есть то, что в последствии стенка канала несколькими узловыми швами подшивается на место и пальцу обеспечивается покой в послеоперационном периоде на 5-7 дней.

Многokrатно проведенные нами операции двухэтапной пластики с поднятием сухожильного канала, т.е. с рассечением анулярных связок на первом этапе показали, что при соблюдении определенных правил (см. ниже) в последствии не возникает никаких серьезных осложнений.

Таким образом, мы пришли к мнению, что при двухэтапной пластике кольцевидные связки можно отсекал для удобства имплантации силиконового спейсера, после чего их обязательно следует восстановить, путем наложения узловых швов.

Доступ на первом этапе пластики

Теоретические аспекты

Доступ к поврежденному сухожилию при его одномоментной пластике был разработан Буннелем [84, 85]. Он использовал среднебоковой доступ. Позже линия этого доступа была названа нейтральной [32], поскольку силы, действующие на кожу при движениях в суставах пальцев, взаимно нейтрализуются на этой линии, что способствует оптимальному течению рубцового процесса в коже.

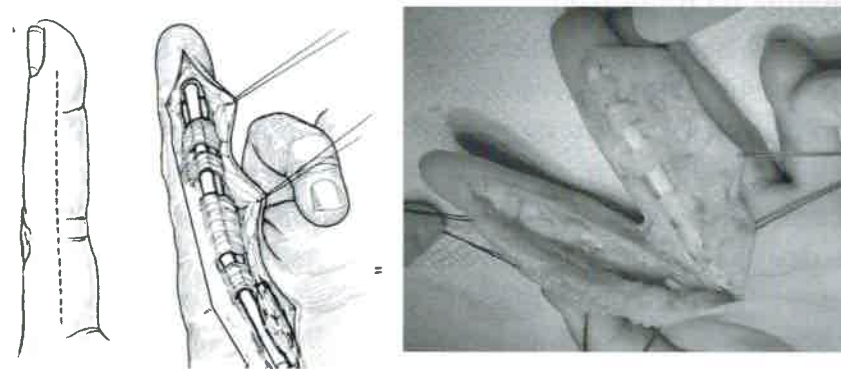


Рис. 17 Доступ к сухожилию, разработанный Буннелем для одномоментной пластики сухожилия

Недостатком доступа Буннеля является поднятие кожи над сухожильным каналом, которое необходимо для того, чтобы создать окна в стенке канала для удаления измененных тканей из просвета самого канала. Анатомические исследования, посвященные особенностям смещения подкожной клетчатки при движениях сухожилия и сгибании пальца, проведенные на секционном материале,

показали, что подкожная ткань отделена от сухожильного канала тонкой фиброзной прослойкой, четко просматриваемой над анулярными связками и наиболее выраженной на уровне А2 и А4. Сетчатая фиброзная ткань обеспечивает смещение подкожной клетчатки изолированно от связок при различных положениях в суставах пальцев. Повреждение нормальных структурных соотношений выявленных прослоек играет значительную роль в нарушении функции сгибания пальцев в периоде реабилитации [126]. В связи с этим кожу над каналом сухожилия лучше не поднимать.

Мы несколько модифицировали доступ Буннеля. Используя тот же разрез кожи, мы не поднимаем кожу над каналом, а проходя по диафизу средней фаланги, проникаем в полость сухожильного канала, отсекая его стенку у основания и поднимая кожу вместе со стенкой канала (Рис. 19, Рис. 20).

Чтобы не нанести вред анатомии канала и восстановлению функции в дальнейшем при отсечении анулярных связок необходимо пользоваться следующими принципами:

- Отсечению подлежат связки А3, А4, А5;
- Отсечение связки следует производить у самого ее основания;
- Поднятие канала следует начинать со связки А4;
- При отсечении связок А3 и А5 нужно четко контролировать просвет канала, чтобы не отсечь ладонные пластинки межфаланговых суставов;

- После установки имплантата необходимо наложить по 1-2 узловых шва на основание каждой из отсеченной связок рассасывающимся материалом.
- В течение недели после операции обеспечить разгибательное положение пальца.

Что же нам позволяет поднятие стенки канала? Во-первых, при этом можно достаточно быстро удалить рубцовые ткани из его просвета. Во-вторых, доступ дает возможность сохранить достаточно важные скользящие слои, находящиеся над каналом сухожилия по ладонной поверхности.

Пластику основных (А2, А4) анулярных связок по стандартным методикам следует выполнять лишь в случаях явного провисания сухожилия. Обычно такая необходимость возникает при ятрогенном повреждении связок и, как правило, это сочетается с линейными рубцовыми дефектами кожи и необходимостью кожной пластики.

Разрез кожи и подкожного жира производится от кончика пальца до средней трети основной фаланги.

! *В проекции межфаланговых суставов следует осторожно рассечь кожу и подкожную жировую клетчатку, не доходя до суставных связок.*

На уровне средней фаланги следует углубиться до надкостницы. Продвигаясь по поверхности средней фаланги необходимо идентифицировать и

отсечь связки А4, С2 и С3 у их основания, войдя, таким образом, в канал сухожилия.

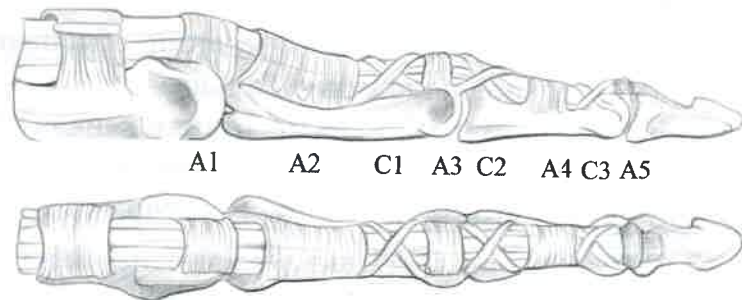


Рис. 18 Связочный аппарат, поддерживающий сухожилия сгибателей пальцев кисти

Рассечение сухожильного канала производится со стороны его просвета короткобраншевыми (сосудистыми) ножницами – при этом у места перехода в ладонную пластинку отсекаются анулярные связки А5, А3 и С1.

! *В этот момент очень важно не повредить сами ладонные пластинки и связочный аппарат межфаланговых суставов.*

Повреждение структур сустава может быть чревато, как нестабильностью, так и контрактурами в поврежденном суставе в послеоперационном периоде.

! Анулярные связки А2, А1 и кожу над ними следует сохранить, освободив канал с помощью специальных инструментов.

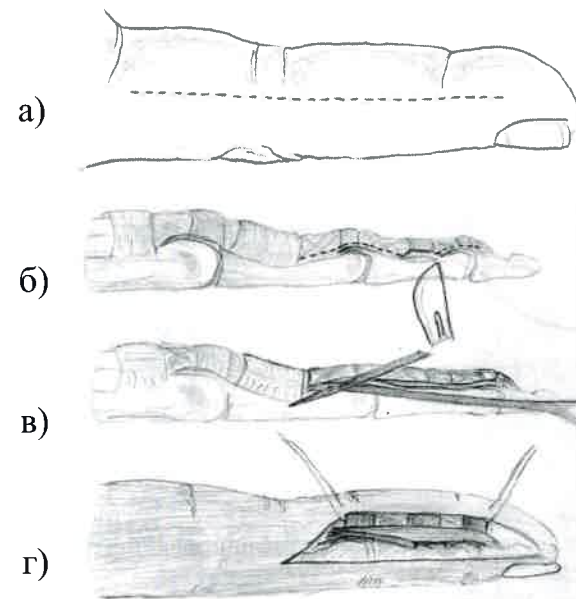


Рис. 19 Модифицированный доступ при первом этапе пластики сухожилия глубокого сгибателя, на примере имплантации силиконового стержня с сохранением сухожилия поверхностного сгибателя

- а) разрез кожи;
- б) линия рассечения канала сухожилия;
- в) раскрытие канала изнутри короткобраншевыми ножницами (связка А2 не рассекается!!!);
- г) вид пальца после вскрытия сухожильного канала.

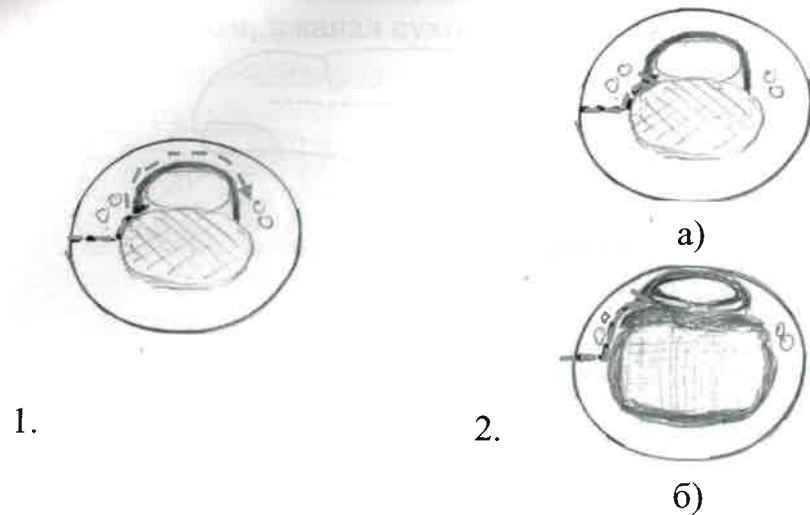


Рис. 20 Отличие доступа Буннеля и модифицированного доступа на поперечном срезе

1. Доступ по Буннелю – кожа поднимается над каналом, при этом страдают скользящие слои, отделяющие кожу от сухожильного канала;
2. Модифицированный доступ а) поперечное сечение на уровне средней и дистальной фаланги – канал отсекается прямо над костью; б) поперечное сечение на уровне межфаланговых суставов – канал отсекается над ладонной пластинкой сустава

Применение холода в послеоперационном периоде

Если исключить медикаментозную остановку кровотечения, то влиять на гемостаз в послеоперационной ране мы можем за счет замедления скорости кровотока. Это можно обеспечить возвышенным положением конечности, а также, применяя локальное охлаждение.

Следует помнить, что более эффективно охлаждать магистральные сосуды несколько

проксимальнее послеоперационной раны. Непосредственная аппликация холода к операционной ране может быть причиной переохлаждения, особенно в случае местной и проводниковой анестезии – это, в свою очередь, может осложнить заживление раны.

Доступ на втором этапе пластики

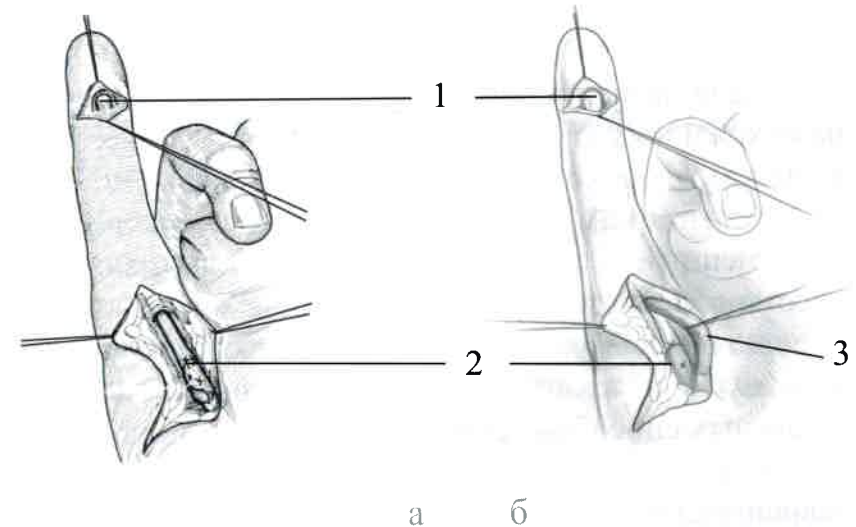


Рис. 21 Разрезы кожи при втором этапе пластики сухожилия глубокого сгибателя а) без и б) с сохранением сухожилия поверхностного сгибателя

- 1 - точка дистальной фиксации трансплантата;
- 2 - шов проксимального шва трансплантата и сухожилия глубокого сгибателя пальца кисти;
- 3 - сухожилие поверхностного сгибателя пальца кисти (отведено в сторону).

РОЛЬ ХИРУРГА И АСИСТЕНТА

Первым из выдающихся хирургов, призвавших к соблюдению определенных принципов в хирургии кисти, был S. Bunnell в 1918 году [84]. Для

Ограничение движений в суставах пальцев

Основными элементами, которые определяют подавляющее большинство осложнений, являются контрактуры в суставах пальцев. Происхождение контрактур устанавливается, как на основе клинических данных, так и с помощью интраоперационных наблюдений. По причинам происхождения контрактуры могут быть артрогенными, тенодесмогенными, а также дерматогенными.

Достаточно влиятельным фактором отягощения является время, прошедшее с момента травмы. Формирование контрактур происходит очень быстро. Так, например, при иммобилизации в положении сгибания прооперированного пальца с полным исходным объемом пассивных движений в течение суток возникает ригидность движений, а уже через 3 дня формируются стойкие сгибательные контрактуры. После иммобилизации кисти в течение 3-4 недель в положении физиологического сгибания пальцев подавляющее большинство больных не в состоянии консервативными методами устранить сгибательные контрактуры в межфаланговых суставах пальцев. Такие контрактуры без рубцовых дефектов кожи и тенодесмогенных компонентов встречаются у 53% больных.

Постоянное наблюдение за больными в послеоперационном периоде позволило нам разделить ограничение движений в суставах пальцев на несколько групп.

Ригидность движений в суставах после выполнения 1 этапа пластики сухожилия является пусковым механизмом в развитии контрактуры после второго этапа пластики. Не смотря на то, что во время первого этапа пластики на операционном столе практически всегда достигается полный объем пассивных движений, ригидность или даже контрактуры иногда рецидивируют. Основной причиной контрактур и ригидности движений после первого этапа пластики была недостаточная активность больных в реабилитационном процессе, спровоцированная низким порогом болевой чувствительности. С целью профилактики данного вида осложнений обязательно нужно определять индивидуальные особенности пациентов, которые проявляются во время перевязок и срочно реагировать на них, путем рационального обезболивания в раннем послеоперационном периоде.

Теногенный дефицит движений (мягкие контрактуры) промежуточный этап после выполнения пластики или шва сухожилия, который может длиться 2-5 месяцев от дня операции. Это физиологичное ограничение активных движений пальца, которое граничит с разного рода осложнениями, такими, как стойкие сгибательные контрактуры, нарушение целостности восстановленного сухожилия.

Теногенным дефицитом движений является состояние, при котором нет дефицита пассивных движений в каждом из суставов пальца, взятом отдельно, однако есть значительный дефицит при