

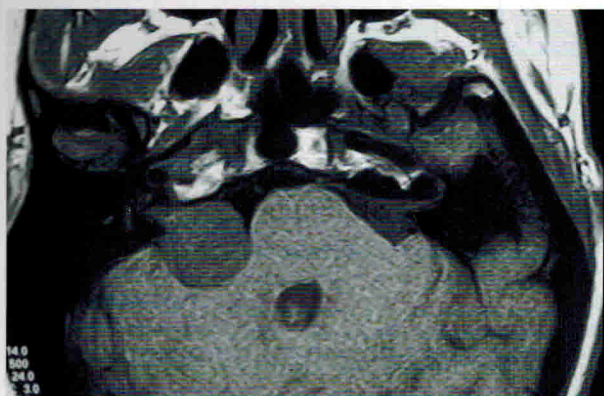
Содержание

1 Акустическая невринома: общие аспекты	1	Биполярная коагуляция	37
Патогенез	1	Микроинструментарий	38
Эпидемиология	1	Послеоперационный уход	39
Развитие заболевания	1	Послеоперационные назначения	40
Симптоматика	1	Реабилитация	40
Снижение слуха	1		
Шум	2	5 Хирургия в области мостомозжечкового угла:	
Расстройство равновесия	2	общие аспекты	41
Мозжечковая дисфункция	2	Хирургические ориентиры в области	
Вовлечение в процесс тройничного нерва	2	мостомозжечкового угла	41
Вовлечение в процесс лицевого нерва	3	Внутренний слуховой проход	41
Нижние черепные нервы и ствол мозга	3	Мостомозжечковый угол	42
Гидроцефалия и головная боль	3	Лицевой нерв	44
		Хирургическая техника в области	
2 Рентгенологическое исследование	4	мостомозжечкового угла	45
Оценка параметров опухоли	4	Общие рекомендации по сверлению	46
Магнитно-резонансная томография	4	Остановка кровотечения	46
Компьютерная томография	15	Правила работы с мозговой тканью	
Дифференциальный диагноз	15	и другими нейроваскулярными структурами	47
Нейрофиброматоз тип 2	15	Получение лучшего доступа к опухоли	48
Другие опухоли	15	Техника диссекции и удаления опухоли	49
Резидуальные опухоли	18		
Амбулаторное наблюдение	22	6 Интраоперационное мониторирование	54
Послеоперационное исследование	22	Мониторинг лицевого нерва	54
Выжидательная тактика	22	Введение	54
		Оснащение	54
3 Выбор тактики лечения в хирургии		Техника	55
акустической невриномы	25	Цели интраоперационного мониторирования	
Введение	25	лицевого нерва	56
Хирургическое лечение в сравнении		Локализация лицевого нерва (картирование)	56
с консервативным	25	Идентификация лицевого нерва	56
Мелкие невриномы	25	Минимизация травмы нерва	57
Акустическая невринома		Артефакты	58
при односторонней тугоухости	25	Подтверждение функциональной целостности нерва	58
Акустическая невринома у пациентов		Выводы	59
с неудовлетворительным общим состоянием	26	Мониторирование слухового нерва	59
Радиохирургия	26	Введение	59
Лечение пациентов с серьезными		Протокол	59
неврологическими расстройствами	26	Заключение	62
Лечение пожилых пациентов	26		
Выбор хирургического подхода	27	7 Транслабиринтный подход	63
Сравнение транслабиринтного подхода		Расширенный транслабиринтный подход	63
со слухосохраняющими операциями	27	Рациональность	63
Сравнение вариантов тотального		Показания	63
и субтотального удаления опухоли	29	Противопоказания	63
		Хирургическая анатомия	64
4 Оснащение операционной и уход за пациентом	32	Хирургическая техника	65
Оснащение операционной	32	Случаи из практики	90
Рациональность	32	Ключевые моменты и возможные ошибки	93
Расположение	32	Выводы	96
Инструменты	36	Расширенный транслабиринтный подход	
Ирригационная система	36	с трансапикальным распространением	97
Боры	36	Рациональность	97

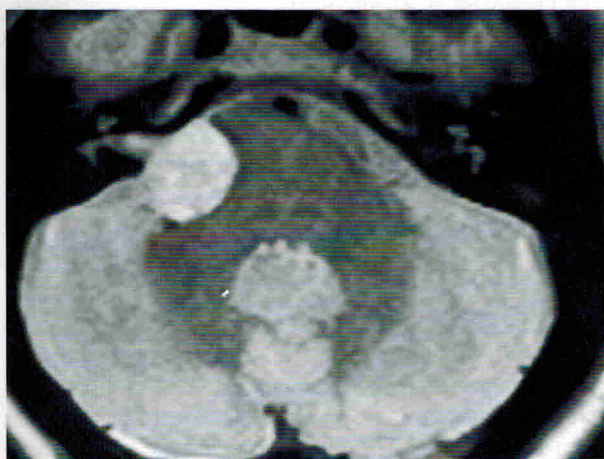Показания	98	10 Транскохлеарные подходы	212
Ограничения	98	Введение	212
Хирургическая анатомия (правое ухо)	98	Чрезушный (трансотический) подход	212
Хирургическая техника	99	Рациональность	212
Клинические случаи	103	Показания	212
Ключевые моменты и возможные ошибки	118	Противопоказания	212
Выводы	118	Хирургическая анатомия (правое ухо)	213
Транслабиринтный подход: особые случаи	119	Хирургические этапы и техника закрытия по типу «слепого мешка» (левое ухо)	216
Анатомические вариации	119	Хирургическая техника	217
Тактика при осложнениях во время операции	128	Клиническое применение	220
Выделение нервов и сосудов вокруг опухоли	129	Ключевые моменты и возможные ошибки	238
Специфические случаи удаления опухолей	141	Выводы	239
Ключевые моменты и возможные ошибки	145	Модифицированный транскохлеарный подход	239
8 Комбинированный ретросигмоидально-ретролабиринтный подход	147	Рациональность	239
Рациональность	147	Показания	239
Показания	147	Противопоказания	240
Противопоказания	148	Хирургическая анатомия (правое ухо)	240
Хирургическая анатомия	148	Хирургическая техника	243
Хирургическая диссекция, демонстрирующая комбинированный ретросигмоидально-ретролабиринтный подход (левое ухо)	149	Клиническое применение	243
Хирургическая техника	153	Ключевые моменты и возможные ошибки	250
Доступ к опухоли (правое ухо)	153	Выводы	251
Резекция опухоли (левое ухо)	155	11 Аспекты ведения пациентов в особенных случаях	252
Клиническое применение	160	Современная стратегия для лечения пациентов с нейрофиброматозом тип 2: тотальное удаление опухоли с одномоментной кохлеарной или стволомозговой имплантацией	252
Ключевые моменты и возможные ошибки	177	Нейрофиброматоз тип 2	252
Выводы	180	Клиническая диагностика	252
Преимущества метода	180	Клиническая манифестация заболевания	253
Недостатки метода	181	Лечение	253
Ограничения	181	Тактика	256
9 Расширенный подход через среднюю черепную ямку	182	Стволомозговая имплантация при нейрофиброматозе тип 2	257
Рациональность	182	Клиническое применение	260
Показания	182	Особенности ведения пациентов с акустической невриномой единственного слышащего уха	272
Противопоказания	182	Стратегия	272
Хирургическая анатомия	182	Клиническое применение	273
Способы визуализации внутреннего слухового прохода	185	Резюме о стволомозговой имплантации	275
Метод Хауса (House)	185	Ключевые моменты и возможные ошибки	275
Метод Фиша (Fisch)	185	12 Реанимация лицевого нерва	277
Метод Гарсия-Ибанеза (Garcia-Ibanez)	185	Введение	277
Наш метод (Sanna)	185	Показания	277
Хирургическая диссекция, демонстрирующая подход через среднюю черепную ямку (левое ухо)	186	Наложение анастомоза конец-в-конец	277
Хирургическая техника	191	Пути достижения успешных результатов	277
Положение пациента	191	Интерпозиция трансплантата	279
Хирургические шаги для достижения внутреннего слухового прохода (правое ухо)	191	Клиническое применение	279
Обнажение внутреннего слухового прохода (правое ухо)	194	Забор трансплантата икроножного нерва	291
Удаление опухоли (правое ухо)	195	Анастомоз с подъязычным нервом	292
Закрытие (правое ухо)	197	Анатомия подъязычного нерва	292
Клиническое применение	198	Хирургический подход	292
Ключевые моменты и возможные ошибки	208	Ключевые моменты и возможные ошибки	294
Выводы	211	13 Роль эндоскопических методов в хирургии акустической неврины	295
Преимущества метода	211	Введение	295
Недостатки метода	211	Инструменты	295
Ограничения	211	Стерилизация	295

Эндоскопическая хирургическая анатомия	295	Инфаркт	307
Задняя сторона височной кости:		Ликворея	308
ретросигмоидальный подход	295	Менингит	309
Верхняя поверхность височной кости: расширенный		Отек мозга	310
подход через среднюю черепную ямку	297	Нарушение функции черепно-мозговых нервов	310
Техника эндоскопии	298	Атаксия	311
Область применения	298	Воздушная эмболия	311
Транслабиринтный подход	298	Пневмоцефалия	311
Ретросигмоидальный подход	303	Гидроцефалия	311
Расширенный подход через среднюю черепную ямку	303	Головная боль	311
Факторы риска при проведении эндоскопического		Послеоперационные расстройства равновесия	311
обследования области мостомозжечкового угла	304	Шум	311
14 Осложнения и способы борьбы с ними	305	Неспецифические осложнения	312
Введение	305	Ателектаз и пневмония	312
Послеоперационные осложнения, возникающие		Тромбоз глубоких вен и ТЭЛА	312
при хирургических вмешательствах в области		Раневая инфекция и гематома	312
мостомозжечкового угла	305	Переливание крови	312
Кровотечения	305	Библиография	313

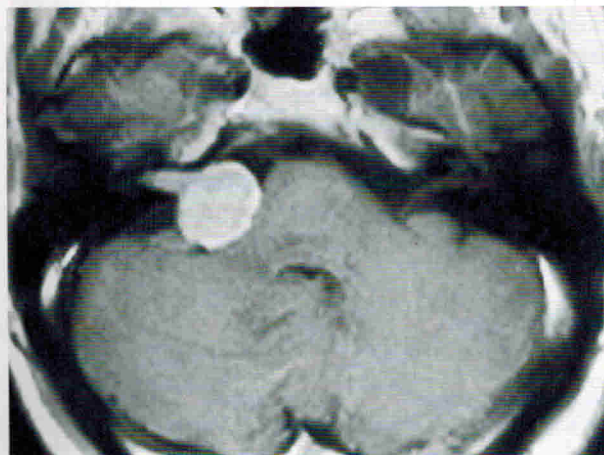
2 Рентгенологическое исследование



a



b



c

Рис. 2.1 а МРТ-изображение, T1-режим, показано гипоинтенсивное образование. б T2-режим, показано гиперинтенсивное образование, занимающее весь объем ММУ. с T1-режим, с контрастированием препаратами гадолиния, показывает кистозный характер данной опухоли.

■ Оценка параметров опухоли

■ Магнитно-резонансная томография

Магнитно-резонансная томография является методом выбора в диагностике акустической невриномы. На снимках акустическая невринома определяется как изоинтенсивный или гипоинтенсивный очаг при T1-режиме МРТ и как гиперинтенсивный очаг при T2-режиме МРТ (рис. 2.1 а, б). Контрастность опухоли усиливается после введения контрастного вещества – солей гадолиния (гадолиний диэтилентриаминпентауксусная кислота), это позволяет визуализировать опухоли даже 2-3 мм в диаметре. Аксиальная (рис. 2.2 а) и коронарная (рис. 2.2 б) проекции являются наиболее информативными, поэтому их используют чаще, в то время как сагитальная проекция обычно применяется лишь в случае необходимости.

В последние несколько лет начало широко применяться новое исследование в T2-режиме с высоким разрешением, которое стало дополнительным инструментом в диагностике акустической невриномы. В данном методе высокая контрастность между цереброспинальной жидкостью и другими структурами обеспечивает прекрасную визуализацию нервов и других структур области ММУ (рис. 2.3).

Кроме того, МРТ помогает не только обнаружить опухоль достаточно небольших размеров, но и обеспечивает невролога дополнительной информацией, позволяющей ему скорректировать тактику лечения.

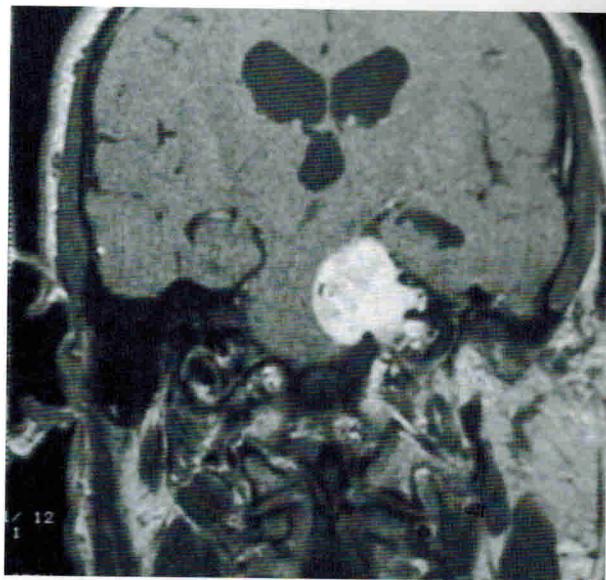
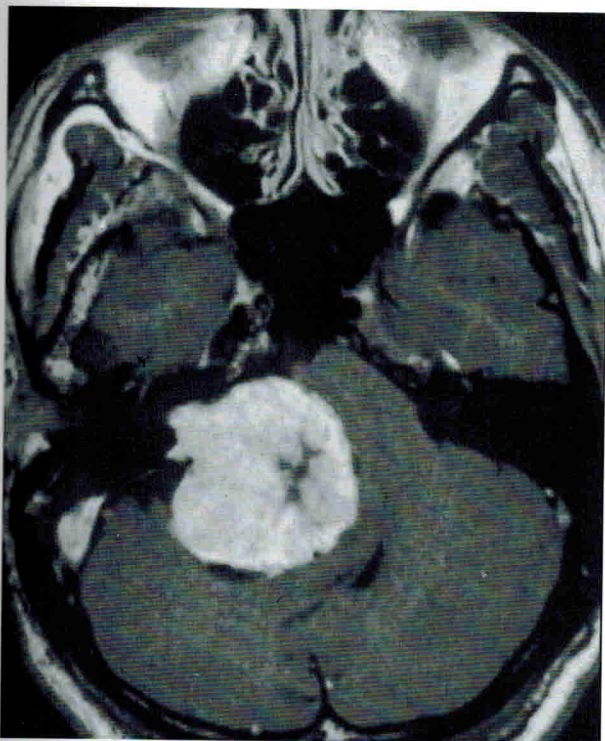


Рис. 2.2 **а** Аксиальная проекция, большая акустическая невринома; **б** Коронарная проекция, большая акустическая невринома.

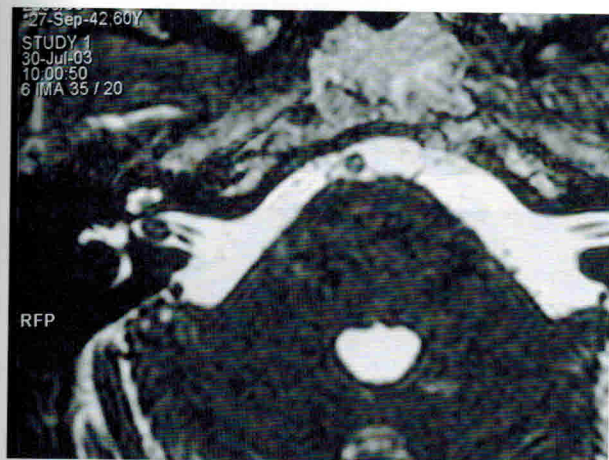


Рис. 2.3 Высокое разрешение, T2-режим, мелкая акустическая невринома.

Размеры опухоли

Несмотря на то, что новые технические возможности в получении и обработке изображения позволяют четко определить размеры опухоли, в принятых стандартах размеры опухоли измеряются в соответствии со степенью ее распространения за пределы внутреннего слухового прохода. Интрамеатальные опухоли рассматриваются нами как опухоли степени 0 (рис. 2.4 а-ф). Мы различаем 6 основных групп по степени разрастания опухоли:

- Степень 0: интраканаликулярный рост (рис. 2.4 а)
- Степень 1: не более 1 см в диаметре (рис. 2.4 б)
- Степень 2: 1-2 см в диаметре, (рис. 2.4 с)
- Степень 3: 2-3 см в диаметре, (рис. 2.4 д)
- Степень 4: 3-4 см в диаметре (рис. 2.4 е)
- Степень 5: более 4 см в диаметре, (рис. 2.4 ф)

Форма опухоли

Форма опухоли, как показывает МРТ, имеет важное значение в планировании тактики лечения у некоторых пациентов. Существуют опухоли с более или менее благоприятной для сохранения целостности лицевого нерва и полного удаления опухоли формой (рис. 2.5).

Инвазия опухоли во внутренний слуховой проход

Очень важно оценить инвазию опухоли в дно внутреннего слухового прохода (IAC), особенно когда планируется слухосохраняющая операция, поскольку вероятность успешного сохранения слуховой функции значительно выше, когда дно внутреннего слухового прохода свободно (рис. 2.6).

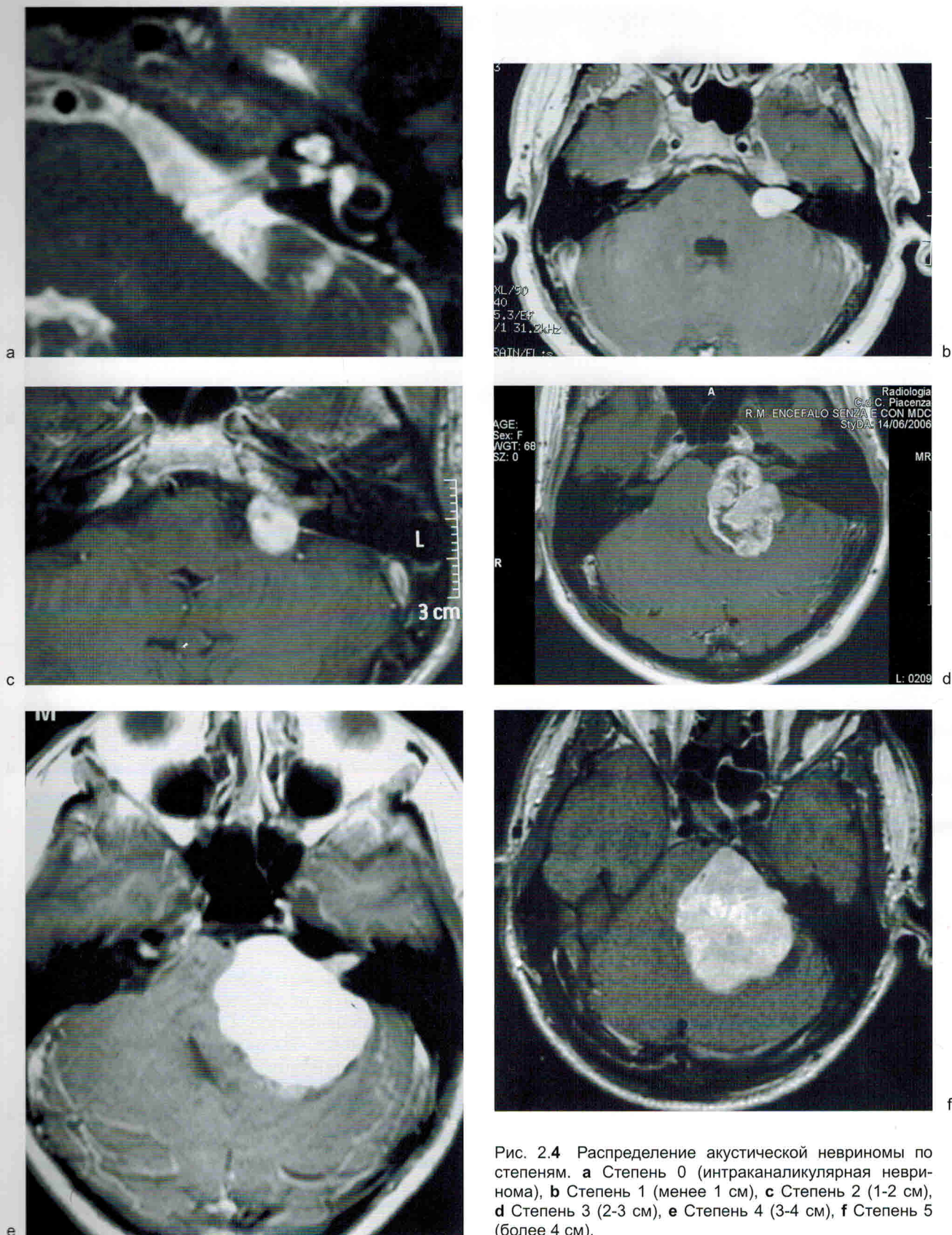


Рис. 2.4 Распределение акустической невриномы по степеням. а Степень 0 (интраканаликулярная невринома), б Степень 1 (менее 1 см), с Степень 2 (1-2 см), д Степень 3 (2-3 см), е Степень 4 (3-4 см), ф Степень 5 (более 4 см).

5 Хирургия в области мостомозжечкового угла: общие аспекты

В данной главе рассматриваются особенности анатомии, касающиеся хирургии акустической невриномы, а также первичная хирургическая техника в области мостомозжечкового угла.

■ Хирургические ориентиры в области мостомозжечкового угла

■ Внутренний слуховой проход

Костная структура

Внутренний слуховой проход, это канал длиной около 1 см, идущий в латеральном направлении от мостомозжечкового угла в каменистой кости. Его начало, именуемое *roqus*, можно обнаружить на задней поверхности пирамиды височной кости. Его задний край формирует острый угол, в то время как передняя часть более плоская. Твердая мозговая оболочка задней черепной ямки продолжается во внутренний слуховой проход, выстилая его и в конце покрывает нервы, входящие в него через соответствующее отверстие (рис. 5.1). Длинная ось внутреннего слухового прохода лежит на одной линии с длинной осью наружного слухового прохода.

Лицевой и вестибуло-кохлеарный нервы

Данные нервы покидают ствол мозга в области понтомедулярного сочленения и следуют через мостомозжечковую цистерну. Они входят в *roqus acusticus* внутреннего слухового прохода как две

раздельные структуры: лицевой и вестибуло-кохлеарный нервы. Форма лицевого нерва при этом цилиндрическая. Вестибулярный и кохлеарный компоненты VIII пары ЧМН обычно входят во внутренний слуховой проход как одно целое, и уже в последующем внутри внутреннего слухового прохода они разделяются. Точка разделения является строго индивидуальной. Но в любом случае, только в последних 3-4 мм внутреннего слухового прохода возможно различить эти нервы, как индивидуальные структуры. Кохлеарная порция продолжает свой ход в переднее-нижнем квадранте прохода, ниже лицевого нерва и вестибулярного нерва, расположенного позади двух вышеперечисленных структур в задней части канала.

В области дна внутреннего слухового прохода, в латеральной части канала, вестибулярный нерв посредством *crista falciformis* горизонтального костного гребня разделяется на две порции, верхнюю и нижнюю (рис. 5.2). Верхняя часть образовавшегося канала в последующем посредством вертикального гребня (перегородка Bill) разделяется на передний и задний отделы. Лицевой нерв располагается кпереди от перегородки Bill, а верхняя порция вестибулярного нерва проходит в заднем отделе. Кзади и книзу от нижнего вестибулярного нерва лежит канал для нерва, подходящего к ампуле заднего полукружного канала (рис. 5.3, 5.4).

Четыре нерва, проходящие во внутреннем слуховом проходе, являются отдельными образованиями лишь в латеральной порции прохода. И именно в этой точке локализацию нервов во внутреннем слуховом проходе можно назвать постоянной. Кроме того, во внутреннем слуховом проходе

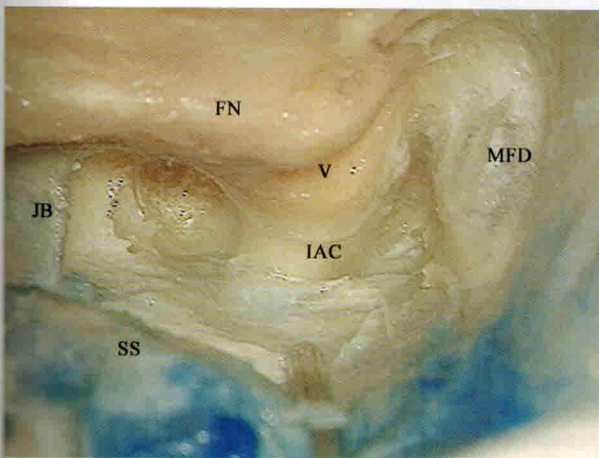


Рис. 5.1 (Левое ухо) Скелетированный внутренний слуховой проход (IAC). V – преддверие, FN – лицевой нерв, MFD – твердая мозговая оболочка средней черепной ямки, JB – луковица яремной вены, SS – сигмовидный синус.

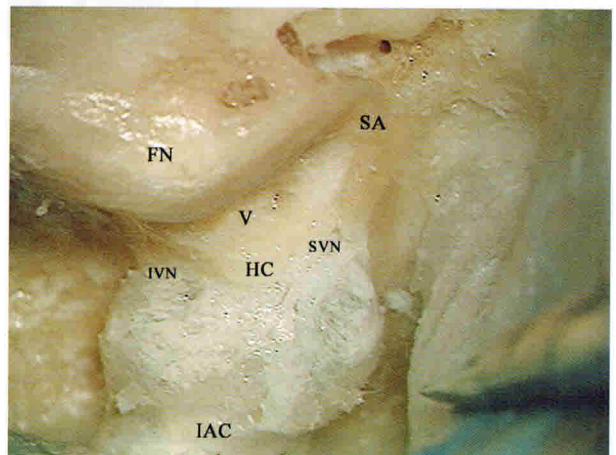


Рис. 5.2 (Левое ухо) Полностью обнаженный внутренний слуховой проход (IAC). V – преддверие, FN – лицевой нерв, HC – горизонтальный гребень, SVN – верхний вестибулярный нерв, IVN – нижний вестибулярный нерв, SA – верхняя ампула.

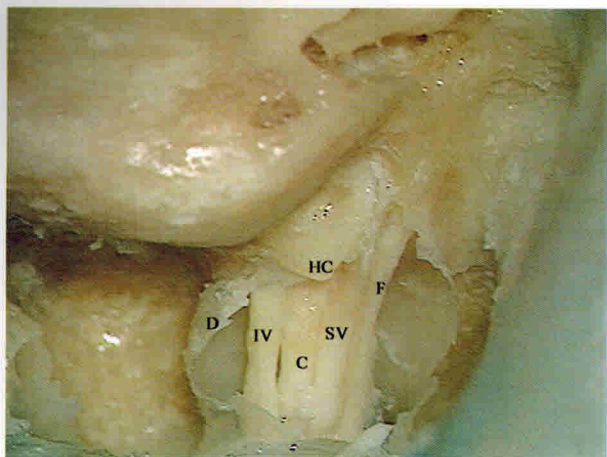


Рис. 5.3 (Левое ухо) Содержимое внутреннего слухового прохода после вскрытия твердой мозговой оболочки. **F** – лицевой нерв, **SV** – верхний вестибулярный нерв, **C** – улитковый нерв, **IV** – нижний вестибулярный нерв, **D** – твердая мозговая оболочка прохода, **HC** – горизонтальный гребень.

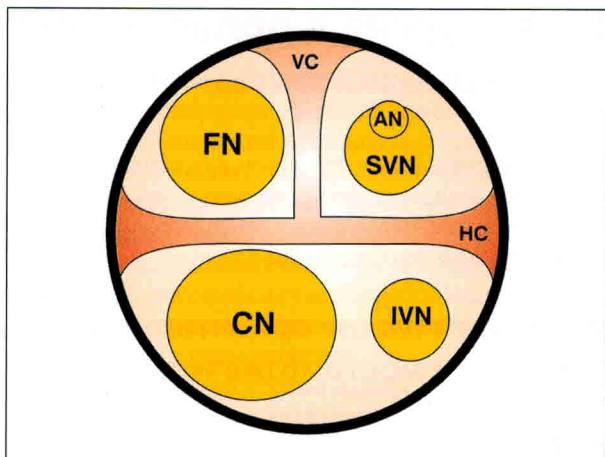


Рис. 5.4 (Правое ухо). Диаграмма внутреннего слухового прохода в области дна. Верхний ампулярный нерв (**AN**) проходит поверх верхнего вестибулярного нерва (**SVN**). **CN** – улитковый нерв, **FN** – лицевой нерв, **HC** – горизонтальный гребень, **IVN** – нижний вестибулярный нерв, **VC** – вертикальный гребень (перегородка Bill).

могут быть представлены артерия и вена внутреннего слухового прохода, а также петля передне-нижней мозжечковой артерии.

■ Мостомозжечковый угол

(См. рис. 5.5-5.12.)

Мостомозжечковая щель является угловым V-образным образованием, формирующимся в об-

ласти сочленения мозжечка с латеральной частью моста (средняя мозжечковая ножка) и его верхушкой, расположенной кзади. По направлению кверху и вперед от верхушки ММУ имеет верхний край, а по направлению книзу и вперед – нижний край. Пространство, находящееся между этими двумя краями и описывают, как мостомозжечковый угол. Средняя мозжечковая ножка проходит в пространстве между двумя краями.

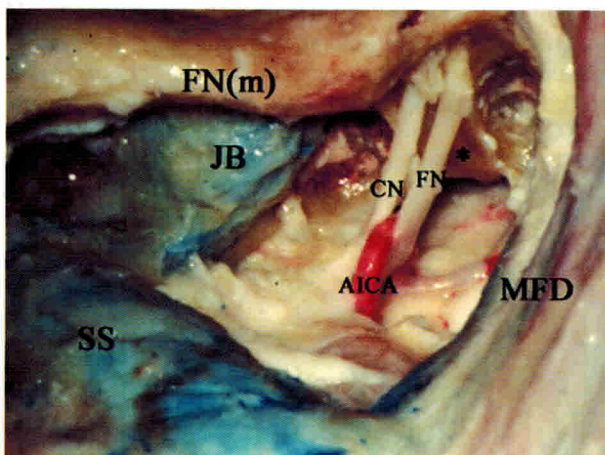


Рис. 5.5 (Левое ухо) Диссекция на трупе, показаны интраканаликулярные структуры. Обратите внимание, что **AICA** проходит между лицевым и улитковым нервом в данном случае. **FN(m)** – мастоидальная порция лицевого нерва, **MFD** – твердая мозговая оболочка средней черепной ямки, **JB** – луковичка яремной вены, **SS** – сигмовидный синус, **AICA** – передненижняя мозжечковая артерия, **CN** – улитковый нерв, **FN** – интраканаликулярная порция лицевого нерва, * – передняя стенка внутреннего слухового прохода.

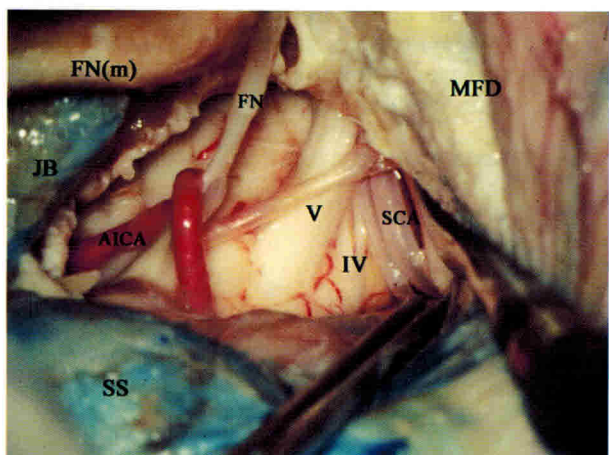


Рис. 5.6 (Левое ухо) Верхняя часть хирургического поля при расширенном транслабиринтном подходе к области ММУ. Блоковый нерв (**IV**), тройничный нерв (**V**), и верхняя мозжечковая артерия (**SCA**). **FN(m)** – мастоидальная порция лицевого нерва, **FN** – лицевой нерв, **JB** – луковичка яремной вены, **SS** – сигмовидный синус, **AICA** – передненижняя мозжечковая артерия.

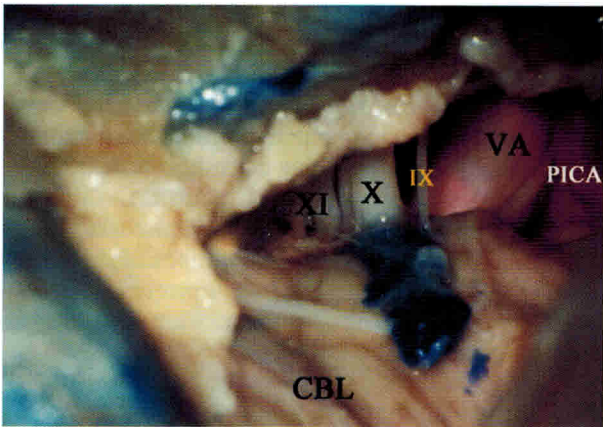


Рис. 5.7 (Левое ухо) Нижняя часть хирургического поля при расширенном транслабиринтном подходе к области ММУ. Визуализируются языкоглоточный нерв (IX), блуждающий нерв (X), добавочный нерв (XI), задненижняя мозжечковая артерия (PICA), позвоночная артерия (VA), мозжечок (CBL).

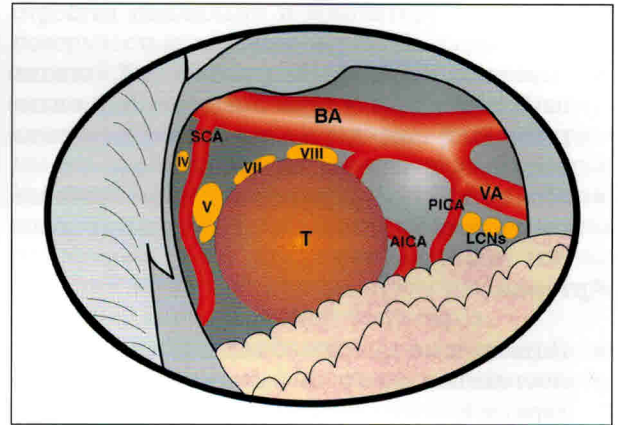


Рис. 5.8 Отношение акустической невриномы к окружающим нервам и крупным сосудам в области ММУ. AICA – передненижняя мозжечковая артерия, базилярная артерия (BA), задненижняя мозжечковая артерия (PICA), верхняя мозжечковая артерия (SCA), позвоночная артерия (VA), блоковый нерв (IV), тройничный нерв (V), VII – лицевой нерв, VIII – вестибуло-кохлеарный нерв, LCNs – нижние черепные нервы.

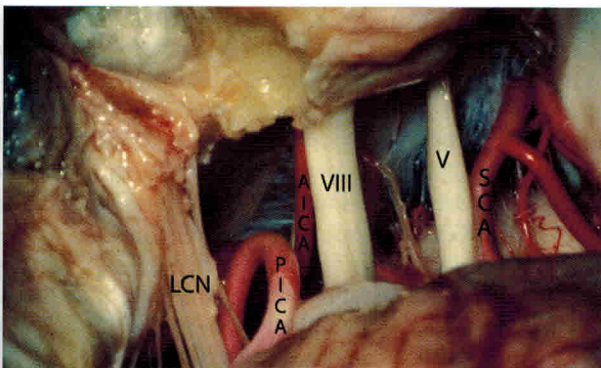


Рис. 5.9 ММУ, общий вид: показаны три главные мозжечковые артерии и их отношение к черепным нервам. LCN – нижние черепные нервы, задненижняя мозжечковая артерия (PICA), AICA – передненижняя мозжечковая артерия, тройничный нерв (V), VIII – вестибуло-кохлеарный нерв, верхняя мозжечковая артерия (SCA).

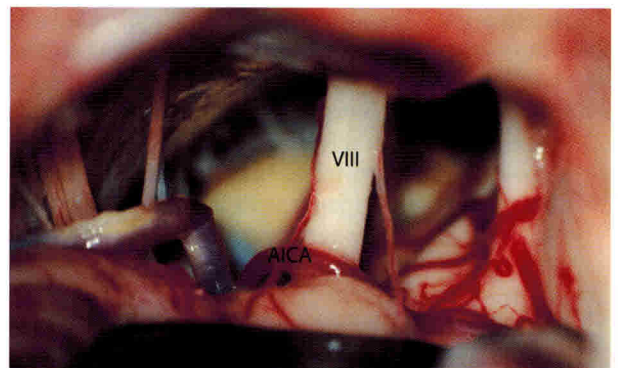


Рис. 5.10 Петля передненижней мозжечковой артерии вокруг акустиколицевого ганглия. AICA – передненижняя мозжечковая артерия, VIII – вестибуло-кохлеарный нерв.

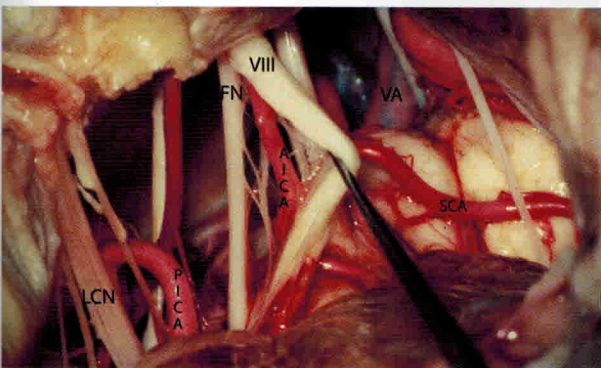


Рис. 5.11 Передне-медиальное смещение лицевого нерва по отношению к вестибуло-кохлеарному нерву. Передненижняя мозжечковая артерия может проходить между двумя нервами. LCN – нижние черепные нервы, задненижняя мозжечковая артерия (PICA), AICA – передненижняя мозжечковая артерия, VIII – вестибуло-кохлеарный нерв, верхняя мозжечковая артерия (SCA), позвоночная артерия (VA), FN – лицевой нерв.

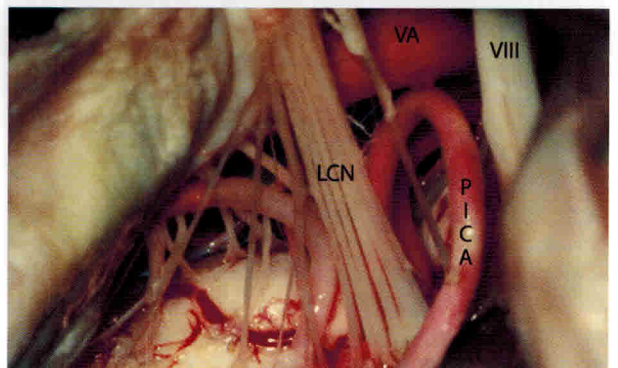


Рис. 5.12 Вид книзу, задненижняя мозжечковая артерия берет свое начало от позвоночной артерии. Обратите внимание на тесное взаиморасположение между артерией и нижними черепными нервами. LCN – нижние черепные нервы, задненижняя мозжечковая артерия (PICA), VIII – вестибуло-кохлеарный нерв, позвоночная артерия (VA).

Нервы

- Черепные нервы V-IX (тройничный, отводящий, лицевой, вестибуло-кохлеарный, и языкоглоточный) проходят в данной области, ограниченной двумя краями.
- Между VIII и IX черепными нервами располагается латеральный карман IV желудочка мозга.

Артерии

- Позвоночные артерии объединяются на уровне мостомозжечкового соединения, образуя базилярную артерию. От вертебробазилярной системы берут начало 3 пары мозжечковых артерий.
- Верхняя мозжечковая артерия отходит от базилярной артерии и сопровождает тройничный и блоковый нервы. Артерия проходит выше тройничного нерва и в большинстве случаев разделяется на 2 ветви.
- Передне-нижняя мозжечковая артерия отходит от базилярной артерии. Это одна из наиболее важных структур области ММУ. Обычно она начинается одним стволом, но может распаться на 2 отдельные ветви. У своего начала она сопровождает отводящий нерв. Далее она проходит позади и делает оборот вокруг акустико-фациального узла. Чаще всего данная артерия образует характерную латеральную петлю, которая затем разворачивается медиально и назад по направлению к стволу мозга. Взаимоотношение между передне-нижней мозжечковой артерией, лицевым и вестибулярным нервами бывает различным. Наиболее часто арте-

рия располагается ниже, но она может проходить и выше, а также между нервами. Она оканчивается, достигая поверхности срединной мостомозжечковой щели, где кровоснабжает каменистую поверхность мозжечка. Здесь она отдает внутреннюю слуховую артерию (лабиринтную артерию).

- Задне-нижняя мозжечковая артерия отходит от позвоночной артерии. Она сопровождает нижние черепные нервы, и оканчивается на субоципитальной поверхности мозжечка, которую и кровоснабжает.

■ Лицевой нерв

Лицевой нерв, проходя в височной кости, делится на три сегмента: лабиринтный, тимпанальный (горизонтальный), и мастоидальный сегменты.

Лабиринтный сегмент

Лабиринтный сегмент самый тонкий и короткий сегмент лицевого нерва. Он идет по дну внутреннего слухового прохода к коленчатому ганглию (GG). Границы узкого канала, по которому проходит данный сегмент нерва, формируют: спереди – улитка, верхний полукружный канал – сзади, преддверие – снизу, и сверху – тонкая пластинка костной ткани, отделяющая лицевой нерв от твердой мозговой оболочки средней черепной ямки. GG – это возвышение, обозначающее первое колено лицевого нерва, и содержащее тела нейронов всех чувствительных волокон лицевого нерва. Тонкая пластинка костной ткани, отделяющая GG от твер-

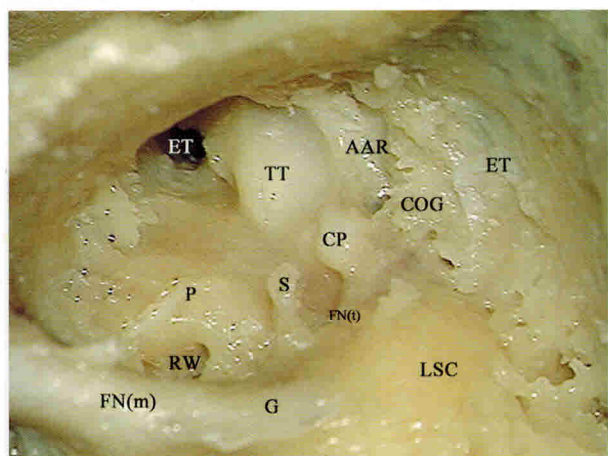


Рис. 5.13 (Левое ухо) Барабанная полость после удаления верхней и задней стенок прохода; наковальни и молоточка. **AAR** – передний аттиковый карман, **COG** – зубец, **CP** – улитковидный отросток, **ET** – эптитимпанум, **ET** – евстахиева труба, **FN(m)** – мастоидальная порция лицевого нерва, **FN(t)** – тимпанальный сегмент лицевого нерва, **G** – второе колено, **LSC** – латеральный полукружный канал, **P** – мыс, **RW** – круглое окно, **S** – головка стремени, **TT** – мышца, напрягающая барабанную перепонку.

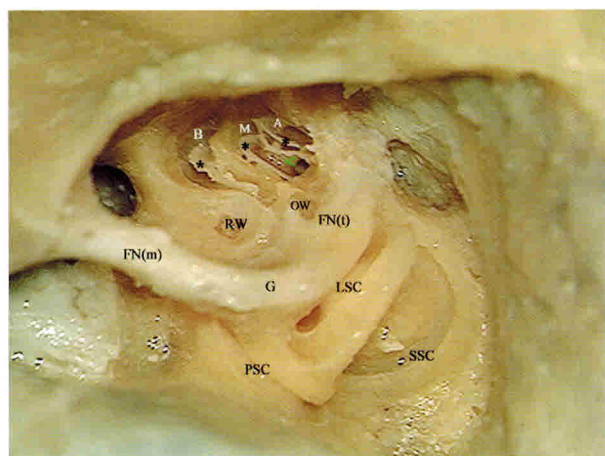


Рис. 5.14 (Левое ухо) Раскрыт лабиринт. Обратите внимание на отношение лицевого нерва к ампулам полукружных каналов. **A** – апикальный завиток улитки, **B** – базальный завиток улитки, **M** – средний завиток улитки, ***** – базилярная мембрана, **<** – модиолус, **FN(m)** – мастоидальная порция лицевого нерва, **FN(t)** – тимпанальный сегмент лицевого нерва, **G** – второе колено, **LSC** – латеральный полукружный канал, **PSC** – задний полукружный канал, **SSC** – верхний полукружный канал, **OW** – овальное окно, **RW** – круглое окно.

■ Ключевые моменты и возможные ошибки

1. Мы предпочитаем оперировать пациента в положении лежа на спине, когда его голова ротирована контралатеральной стороной, в отличие от также существующих методов, когда пациент находится в положении сидя или полусидя. Последние два метода имеют высокий риск развития воздушной эмболии и требуют специальных анестезиологического пособия и предоперационной подготовки. Вдобавок, хирург вынужден работать в неудобной позиции. Кроме того, тучных пациентов с короткой шеей оперируют только в положении лежа на боку.
2. Большинство хирургов делают вертикальный или слегка изогнутый разрез кожи. Необходимая ширина операционного поля достигается с помощью ретракторов, которые в свою очередь делают его более неудобным и глубоким, а рабочий угол обзора более острым. Мы предпочитаем широкий С-образный разрез и подшиваем края раны. Это отнимает больше времени, но избавляет от необходимости использования ретракторов.
3. Полное обнажение сигмовидного синуса позволяет сместить его вперед вместе с дуральным лоскутом, тем самым, обеспечивая широкий доступ. Обнажение поперечного синуса позволяет хирургу с точностью определиться с верхней границей подхода.
4. В дополнение ко всему, ретролабиринтный подход позволяет сместить сигмовидный синус кпереди и посредством этого еще более усилить обнажение. Перед рассечением твердой мозговой оболочки позади синуса выполняется небольшой разрез в области пресигмоидальной твердой оболочки (рис. 8.42), обеспечивающий дренаж ликвора и последующее снижение внутричерепного давления. В дальнейшем, это

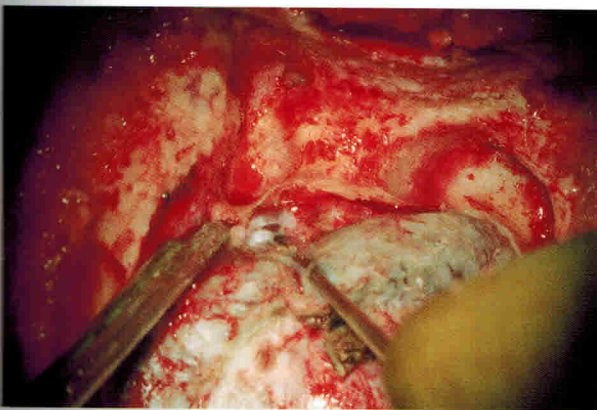


Рис. 8.42 В твердой мозговой оболочке задней черепной ямки между лабиринтом и сигмовидным синусом создано небольшое отверстие.

- позволит обеспечить меньшую ретракцию мозжечка. Более того, в случаях расположения опухоли далеко кпереди, пресигмоидальный разрез твердой мозговой оболочки позволяет обнажить передний полюс опухоли, который может быть захвачен инструментом, что избавляет от необходимости ретракции мозжечка.
5. Посредством ретролабиринтного подхода обнажаются и высверливаются все воздухоносные клетки сосцевидного отростка, которые в последующем облитерируются с помощью костного воска и абдоминального жира. Это значительно сокращает число эпизодов послеоперационной ликвореи, которая часто возникала при использовании классического ретросигмоидального подхода.
 6. Перед вскрытием твердой мозговой оболочки анестезиологом пациенту должна быть проведена гипервентиляция.
 7. Твердая мозговая оболочка задней черепной ямки может быть рассечена разными способами. Мы в данном случае обычно формируем дуральный лоскут С-образной формы с основанием спереди во избежание трудностей при закрытии. Для ретракции лоскута в его передней части накладываются швы-держалки.
 8. В качестве первого шага перед резекцией опухоли, с большой осторожностью производят раскрытие цистерны и дренирование цереброспинальной жидкости. Раскрытие цистерны снижает давление спинномозговой жидкости. При этом мозжечок уходит назад, и уменьшается необходимость его последующей ретракции во время удаления опухоли. Это вскрытие при осуществлении комбинированного ретросигмоидально-ретролабиринтного подхода может быть выполнено в области пресигмоидальной твердой мозговой оболочки, описанным выше способом.
 9. Ретракция мозжечка должна выполняться аккуратно и умеренно. Мы не используем неподвижные мозжечковые ретракторы. Вместо этого, мы применяем подвижные ретракторы с отсосом, и для защиты мозжечка используем Mergesel. Грубые манипуляции и пролонгированная ретракция мозжечка могут привести к его выбуханию и отеку, к последующему ограничению доступа и необходимости его большей ретракции или даже частичной резекции. Впоследствии могут проявиться серьезные мозжечковые нарушения.
 10. Перед сверлением задней стенки внутреннего слухового прохода необходимо удалить все кусочки Mergesel, дабы предупредить запутывание в них бора. Для предупреждения попадания в цистерну костной стружки, в область мостомозжечкового угла и вокруг внутреннего слухового прохода (преимущественно ниже него) помещается гемостатическая губка.

11. Мозжечок аккуратно отводится, и производится сверление большим алмазным бором под непрерывающимся орошением. Сверление осуществляется параллельно ходу внутреннего слухового прохода в направлении от медиального к латеральному. Широкий массив костной ткани выше и ниже прохода должен быть удален, прежде, чем обнажат его заднюю стенку. Все это обеспечивает больше пространства для безопасной работы по удалению опухоли, а также снижает риск травмы лицевого нерва.
12. Для того, чтобы избежать повреждения лабиринта во время сверления задней стенки внутреннего слухового прохода, необходимо придерживаться различных ориентиров. А именно, выдающегося в просвет канала, поперечного гребешка и водопровода преддверия. Нами определен постоянный ориентир, водопровод преддверия, который лежит непосредственно медиальнее и ниже общей ножки полукружных каналов. Однако во время операции, визуализация водопровода может быть зачастую затруднительна. В таких случаях в качестве опознавательного ориентира мы используем границу проявления общей ножки полукружных каналов. Но при данном методе увеличивается риск вскрытия лабиринта.
13. Другой способ, следовать за твердой мозговой оболочкой внутреннего слухового прохода и сверлить латеральнее (на 6-7 мм), пока не приблизитесь к ней. Недостатком является отсутствие ориентиров, сигнализирующих об окончании сверления. Это не обеспечивает максимально возможного обнажения внутреннего слухового прохода, но снижает риск повреждения лабиринта. Опухоль, оставшаяся на дне слухового прохода, может быть найдена посредством эндоскопии (см. Глава 13).
14. Предоперационная КТ может помочь в определении участка сверления задней стенки внутреннего слухового прохода, работа на котором не чревата повреждением лабиринта.
15. Существует альтернативный метод, применяющийся при сверлении задней стенки внутреннего слухового прохода. Суть его заключается в смещении дурального лоскута, прикрепленного к отверстию прохода, медиальнее, для защиты нерва от повреждения бором (рис. 8.43). Как только сверление завершается, лоскут удаляется.
16. Высокое стояние луковицы яремной вены, достигающее нижней границы внутреннего слухового прохода, встречается в 10% случаев. (рис. 8.44). В таких случаях во время сверления задней стенки внутреннего слухового прохода можно повредить луковицу, что повлечет за собой возникновение массивного кровотечения, которое может послужить причиной для завершения операции.
17. Передненижняя мозжечковая артерия находится в разных взаимоотношениях с опухолью. Наиболее часто она делает петлю ниже улиткового нерва (рис. 8.45, 8.46).
18. Сохранение слуха требует сохранения анатомической и функциональной целостности улиткового нерва. Сохранение целостности внутренней слуховой артерии (конечной артерии) наиболее важный момент в данном отношении. С целью попытки улучшения уровня слуха производятся следующие манипуляции:
 - Диссекция опухоли осуществляется в направлении от медиального к латеральному, для сохранения целостности внутренней слуховой артерии и во избежание повреждения тонких волокон слухового нерва, в области дна.

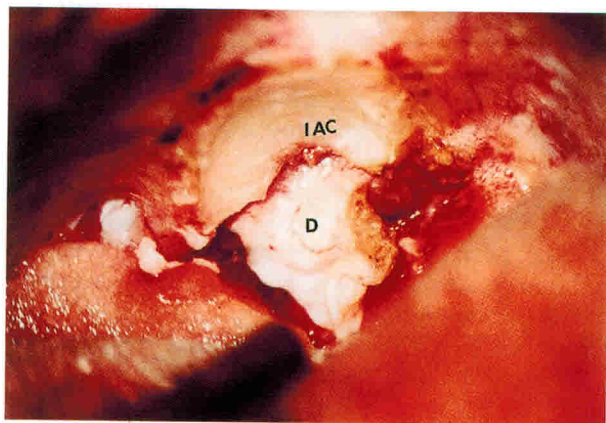


Рис. 8.43 Дуральный лоскут вокруг внутреннего слухового прохода. Лоскут может быть смещен и уложен на нервы. D – твердая мозговая оболочка, IAC – внутренний слуховой проход.

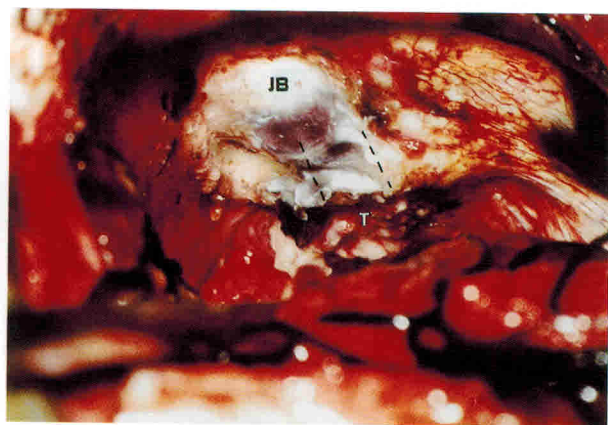


Рис. 8.44 Высокое стояние луковицы яремной вены, выше уровня внутреннего слухового прохода. Высоко стоящая луковица затрудняет доступ к внутреннему слуховому проходу (пунктирная линия). JB – луковица яремной вены, T – опухоль.

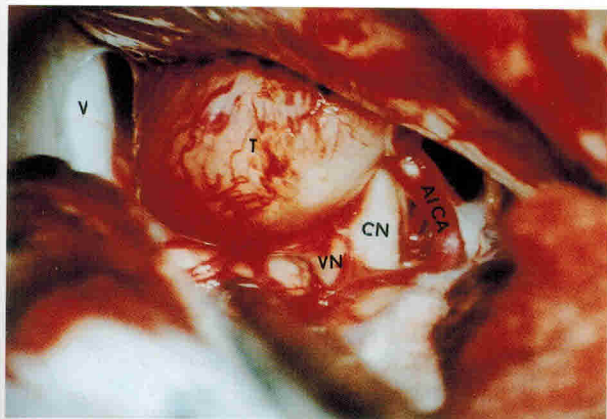


Рис. 8.45 Переднижняя мозжечковая артерия, проходящая ниже улиткового нерва. AICA – переднижняя мозжечковая артерия, CN – улитковый нерв, T – опухоль, VN – вестибулярный нерв, V – тройничный нерв.

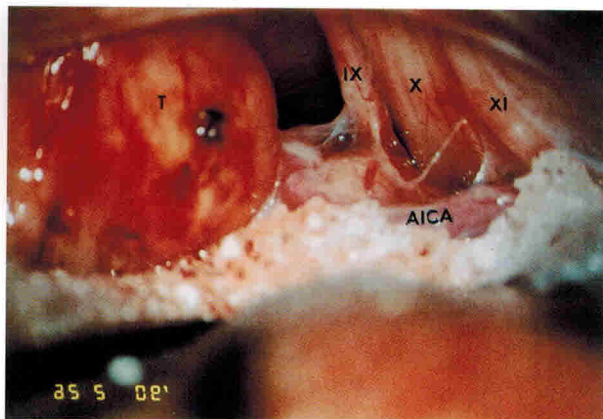


Рис. 8.46 Переднижняя мозжечковая артерия, дугой проходящая ниже и медиальнее опухоли. Обратите внимание на взаимоотношения между опухолью и нижними черепными нервами. AICA – переднижняя мозжечковая артерия, T – опухоль, IX – языкоглоточный нерв, X – блуждающий нерв, XI – добавочный нерв.

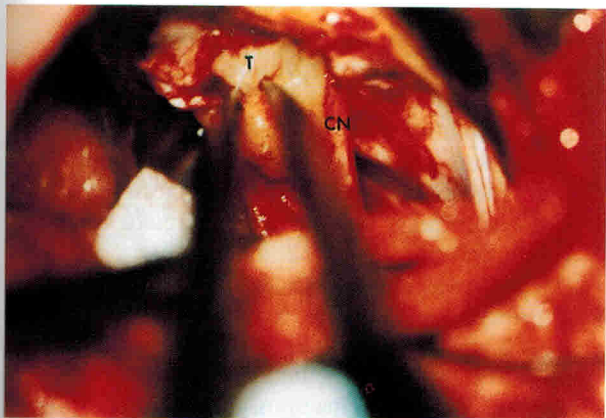


Рис. 8.47 Биполярная коагуляция задней поверхности опухоли, вдали от улиткового нерва. CN – улитковый нерв, T – опухоль.

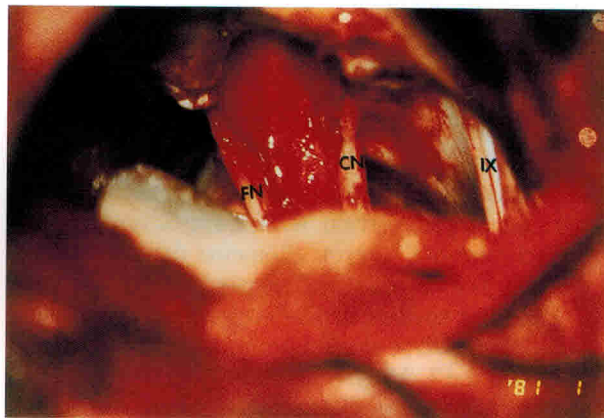


Рис. 8.48 Для достижения гемостаза на лицевой и улитковом нервах помещена гемостатическая губка. CN – улитковый нерв, FN – лицевой нерв, IX – языкоглоточный нерв.

- Биполярная коагуляция применяется только на поверхности капсулы опухоли (рис. 8.47). Применение биполярной коагуляции на границе раздела между опухолью и улитковым нервом – недопустимо, поскольку это может привести к коагуляции внутренней слуховой артерии, а значит и к полной потере слуха. Кроме того, использование данной техники связано с риском повреждения лицевого нерва.
- Кровотечение из лицевого или улиткового нерва лучше останавливать посредством гемостатической губки (рис. 8.48).
- Интраоперационно производят мониторингирование сигнала ответа ствола мозга. В своей практике мы обычно используем обе методики: регистрация слуховых вызванных потенциалов и CNAP (регистрация потенциалов действия со слухового нерва). Манипу-

ляции, изменяющие сигнал (экстенсивная ретракция мозжечка), должны быть прекращены.

- В результате грубых манипуляций может возникнуть спазм внутренней слуховой артерии.

19. При распространении опухоли в латеральном направлении по внутреннему слуховому проходу и при выходе ее за пределы визуального контроля, удаление образования осуществляется следующими способами:

- Использование изогнутых инструментов, с сопутствующим риском повреждения лицевого или улиткового нервов, либо возможностью оставления резидуальной опухоли (рис. 8.49). Это требует дополнительного эндоскопического контроля (30°) для выявления оставшейся части опухоли.