

Оглавление

Предисловие.....	5	5.2. Методы местно-пластических операций с применением тканей наружного носа.....	100
Список сокращений и условных обозначений... 7		5.3. Методы местной пластики при формировании внутренней выстилки.....	102
ГЛАВА 1. История развития реконструктивной хирургии лица.....	8	5.4. Методы местной пластики с использованием близлежащих тканей.....	105
Литература.....	19	5.5. Особенности предоперационного планирования и техника формирования парамедиального лоскута со лба.....	109
ГЛАВА 2. Современные представления об особенностях клинической анатомии лица и шеи применительно к реконструктивной хирургии.....	22	5.6. Особенности проведения второго этапа оперативного вмешательства с применением лоскута со лба.....	116
2.1. Анатомия лицевого скелета.....	22	5.7. Классификация дефектов носа и клиническое применение региональных тканей в зависимости от категории дефекта.....	122
2.2. Анатомия мышц лица.....	23	5.8. Устранение тотальных дефектов носа в комплексе с окружающими тканями.....	133
2.3. Фасции лица и шеи.....	27	Литература.....	139
2.4. Чувствительная и двигательная иннервация в области лица и шеи.....	28	ГЛАВА 6. Современные представления о перфорантных лоскутах лица и шеи.....	141
Значение топографии лицевого нерва в реконструктивной хирургии.....	29	6.1. Применение перфорантного подбородочного лоскута в реконструктивной хирургии лица и шеи.....	142
2.5. Сосудистая анатомия лица и шеи... 33		6.2. Надключичный лоскут.....	164
Литература.....	39	ГЛАВА 7. Посттравматические дефекты деформации глазницы и окологлазничных областей.....	175
ГЛАВА 3. Сущность проблемы реконструктивной хирургии лица и анализ данных предварительного обследования.....	40	7.1. Виртуальное планирование операций по устранению дефектов и деформаций скуло-носо-лобно-глазничной области.....	179
Клинические методы обследования.....	42	7.2. Взятие и моделирование аваскулярных костных ауто трансплантатов свода черепа при устранении дефектов и деформаций скуло-носо-лобно-глазничной области.....	180
Основные лабораторные и инструментальные методы обследования.....	47	7.3. Классификация посттравматической деформации скуло-носо-лобно-глазничной области.....	183
Дополнительные инструментальные методы обследования.....	47	Литература.....	214
Виртуальное планирование и послеоперационная оценка результатов микрохирургических ауто трансплантаций у пациентов с комбинированными дефектами лица.....	53	ГЛАВА 8. Суть и особенности метода микрохирургической ауто трансплантации тканей в области лица и шеи.....	217
Литература.....	67	8.1. Особенности устранения комбинированных дефектов лица в зависимости от их локализации.....	219
ГЛАВА 4. Современные аспекты местной пластики в области лица и шеи.....	68		
4.1. Принципы использования местных тканей при устранении поверхностных дефектов лица и шеи.....	68		
4.2. Тканевая дермотензия.....	77		
4.3. Применение щечного слизисто-мышечного лоскута на лицевой артерии в реконструктивной хирургии.....	84		
ГЛАВА 5. Восстановление наружного носа... 96			
5.1. Обоснование местно-пластических операций в области наружного носа с учетом его кровоснабжения.....	97		

Оглавление

8.2. Классификация комбинированных дефектов лица, подлежащих микрохирургической реконструкции	223
8.3. Классификация реваскуляризуемых костных аутотрансплантатов	234
8.4. Основы моделирования реваскуляризуемых костных аутотрансплантатов по форме лицевых изгибов	235
8.5. Виртуальное хирургическое планирование и денальная реабилитация.	242
8.6. Особенности реваскуляризации и выбора реципиентного сосуда при микрохирургической аутотрансплантации в области лица и шеи.	250
8.7. Реиннервация нижнеальвеолярного нерва при реконструкции нижней челюсти	276
Литература	280
ГЛАВА 9. Реваскуляризуемые костные аутотрансплантаты	286
Литература	288
9.1. Реваскуляризуемый малоберцовый аутотрансплантат	289
9.2. Реваскуляризуемый реберный аутотрансплантат	379
9.3. Реваскуляризуемый лопаточный аутотрансплантат	394
9.4. Реваскуляризуемый надкостнично-кортикальный бедренный аутотрансплантат	405
9.5. Реваскуляризуемый аутотрансплантат гребня подвздошной кости	420
9.6. Реваскуляризуемый кожно-фасциально-костный лучевой аутотрансплантат	439
ГЛАВА 10. Применение мягкотканых реваскуляризуемых аутотрансплантатов при устранении дефектов лица.	449
Литература	451
Кожно-фасциальные лоскуты аутотрансплантата	454
10.1. Периартикулярный аутотрансплантат	455
10.2. Кожно-фасциальные лоскуты предплечья	464
10.3. Кожно-мышечные аутотрансплантаты	496
10.4. Аутотрансплантат с переднебоковой поверхности бедра (ПБЛБ).	509
10.5. Перфорантный аутотрансплантат на глубокой нижней эпигастральной артерии	522
ГЛАВА 11. Синергизм методов пластической хирургии в достижении эстетических и функциональных результатов лечения	535
11.1. Комплексное устранение комбинированных дефектов средней и нижней зон лица и наружного носа после огнестрельного ранения	535
11.2. Устранение обширного дефекта наружного носа, верхней губы, приротовой и щечной областей	546
11.3. Одномоментная реконструкция нижней зоны лица с ортогнатическим оперативным лечением у пациентов с гемифациальной микросомией	548
11.4. Восстановление нижней зоны лица после обширной онкологической резекции с помощью двух аутотрансплантатов — реваскуляризованным аутотрансплантатом малоберцовой кости и васкуляризованным надключичным перфорантным лоскутом	554
11.5. Восстановление средней и нижней зон лица после огнестрельного ранения с помощью методов реконструктивной хирургии и косметологии.	556
Предметный указатель	562

ГЛАВА 1 История развития реконструктивной хирургии лица

Описание современных методов реконструктивной хирургии лица правомерно начать с анализа исторического спектра развития этого направления в пластической хирургии.

Поражают ответственность и скрупулезность в изучении отдельных элементов реконструктивной хирургии, подтверждение чему мы находим в дошедших до нас трудах ученых и врачей, живших в прошлых столетиях.

Анализ таких публикаций, с одной стороны, показал, что многие инновационные методы были открыты несколько веков назад (и это приятно поражает), но, с другой стороны, возникает разочарование, поскольку возможность их использования была отсрочена на сотни лет. Это объясняется тем, что медицина в давние времена носила полуофициальный характер, и ее полноценное развитие было невозможно из-за множества ограничений. Тем не менее многие анатомы и хирурги в эпоху Возрождения даже под угрозой наказаний продолжали свое дело, заложив основы изучения анатомии, топографии и реконструкции лица.

Реконструктивная хирургия лица имеет многовековую историю.

Самое раннее описание перемещения кожного лоскута содержится в рукописи «Брахма-Самхита» и принадлежит врачу Сушруте, жившему еще до нашей эры [1]. В Древней Индии врачи стали адептами использования лоскутов для реконструкции целых частей лица, чаще в средней зоне. Техника основывалась на похожем принципе современного перемещенного лоскута: прямоугольный участок кожи препарировали по трем его сторонам, при этом четвертая сторона оставалась интактной — для сохранения кровоснабжения лоскута. После того как лоскут был мобилизован, его перемещали для закрытия соответствующего дефекта.

Похожие кожные лоскуты описаны в трудах римского ученого и врача А.К. Цельса (25 г. до н.э. — 50 г. н.э.), которого E. Zeis [2, 3] считал основателем пластической хирургии на Западе. Цельс детально описал методики восстановления губ и ушей после травм в трактате «Медицина» (рис. 1.1) [4, 5]. Кроме того, он правильно заме-




Рис. 1.1. Первая страница второго издания книги Цельса «De Medicina»

тил, что при новом сформировавшемся у пациента дефекте ткань не вырастет сама спонтанно; для этого необходимо выполнить ее перемещение из окружающих тканей. Проведенная лоскутная техника Цельса по сути не отличалась от описанной Сушрутой. При этом Цельс добавил одно очень важное замечание: при планировании лоскутов для более легкого устранения дефекта необходимо преобразовывать его форму в геометрическую.

После трудов А.К. Цельса долгое время кожные лоскуты никем не описывались. Позже Орибасий (325–403 гг. н.э.) из Александрии предложил использовать их в «колобомате» (греч. — «дефект») для восстановления ушей, носа, губ и лба [6–9]. Геометрические формы были схожи с предложениями Цельса. Возможно, именно Орибасий поделился своим учением с арабами, а те уже перенесли знания в Европу.

Большой вклад в методику мобилизации кожного лоскута внес П. Эгинета (VII в.) [10]. Он хотя и не использовал технику кожных лоскутов в современном ее понимании, тем не менее

ГЛАВА 1. История развития реконструктивной хирургии лица

подробно описывал технику мобилизации краев раны при «колобомате»: впервые учитывалась необходимость мобилизации всех слоев раны, составляющих дефект, с последующим наложением послойных швов. Этот маневр в дальнейшем значительно улучшил вариации лоскутной хирургии.

Уместно вспомнить слова великого хирурга А. де Мондевилля (около 1260–1320 гг.) [11, 12] — личного врача Людовика X — и его отца Ф. ле Бея: «Ни один мастер не должен работать над предметом, не зная о нем. Поскольку человеческое тело является объектом всего медицинского искусства, одним из инструментов которого служит хирургия, очевидно, что хирург, выполняющий разрезы на различных участках тела и на его конечностях, не осознавая их анатомии, никогда не будет работать хорошо».

Важными в развитии реконструктивной хирургии стали работы К. Галена (131–221 гг. н.э.) [13], исследователя и анатома, личного лекаря императора М. Аврелия, который отмечал, что «ничего не было создано матерью-природой без причины, и поэтому каждый орган должен быть сконструирован так, чтобы наилучшим образом выполнять свою функцию, для которой он был создан» [14, 15]. В полной мере эта идея Галена была реализована лишь к концу XX — началу XXI в., когда появилась возможность оптимальной реконструкции утраченных органов лица и шеи с помощью методов микрохирургической аутотрансплантации тканей. Гален — автор первых анатомических руководств «Анатомия мышц», «Описание костей»; им впервые была создана классификация черепных нервов. Именно поэтому современные специалисты по реконструктивной хирургии должны стремиться воссоздать все анатомические особенности, соответствующие нормальному функционированию и эстетическому восприятию.

XV в. отмечен значимым явлением — началом использования отдаленных лоскутов для реконструкции отдельных частей лица. Несмотря на то, что отец сицилийского пластического хирурга А.Б. Густаво замечательно справлялся с закрытием дефектов местными лоскутами, он решил освоить новые техники. Возможно, сказалось влияние эпохи Возрождения, когда уродующие шрамы на лице после местной пластики считались неприемлемыми вследствие особо утонченного восприятия красоты. Имело значение и влияние более культурно развитых захватчиков Сицилии — греков, римлян, арабов.

А. Бранко начинает использовать для реконструкции носа преимущественно лоскуты с вну-

тренней поверхности плеча, считая их более приоритетными, чем лоскуты лица, хотя это требовало больше времени из-за необходимости адаптации лоскута и его питающей ножки. Такие же лоскуты затем использовали хирурги братья Вианео в Калабрии, а лоскуты с других частей тела применяли А. Бенедетти, профессор из Падуи [16, 17], и Г. фон Пфолспрундт из Германии [18]. Техника отдаленных лоскутов на питающем основании стала основной в европейской пластической хирургии постренессансного периода.

К сожалению, Бранко и братья Вианео были хирургами, по современным понятиям, не имеющими сертификата на профессиональную деятельность, и поэтому всячески ее скрывали. За них эту технику описал профессор анатомии, энтузиаст из университета Болоньи Г. Тальякоцци (рис. 1.2), поэтому его имя сохранилось в веках как имя автора итальянского лоскута, хотя им не было произведено ни одной операции.

Весомый вклад в развитие реконструктивной хирургии внес Ж. Жильме (1550–1613), который решил проблему больших дефектов при




Рис. 1.2. Пример реконструкции носа отдаленным лоскутом с плеча, описанный Г. Тальякоцци

РЕКОНСТРУКТИВНАЯ ХИРУРГИЯ ЛИЦА. СОВРЕМЕННЫЕ МЕТОДЫ И ПРИНЦИПЫ

врожденных расщелинах лица. Он предложил использовать билатеральные послабляющие разрезы — технику, реабилитированную впоследствии Ле Драном и ставшую основой для раздвоенного лоскута по Д. Милларду [19, 20].

Новый виток использования лоскутов в реконструктивной хирургии наступил в XVIII в. после приезда группы хирургов из Индии, где их потрясла техника выполнения реконструкции носа с использованием кожных лоскутов со лба. Описал эту технику Дж. Карпью и с успехом осуществил операции у двух пациентов. Монография «Отчет об успешных операциях по восстановлению утраченного носа» вышла в 1816 г. и стала сенсацией XIX в. [21].

Направление лоскутной хирургии получило бурное развитие в связи с изменившимся подходом лечения рака кожи и необходимостью проведения реконструктивных операций на лице из-за ран, полученных в ходе войн XIX в. Самым заметным подобным изданием стала книга И. Диффенбаха «Регенерация и трансплантация» (рис. 1.3). Заложенные автором основы в устранении дефектов лица используются онкологами и пластическими хирургами и в наши дни.

Значительную роль в обучении пластических хирургов играла книга П. Барони (1857) [22], посвященная устранению дефектов лица после

онкологических операций лоскутами на ножке с использованием местных тканей. В ней впервые были опубликованы подробные клинические рекомендации по осуществлению лоскутной пластики (рис. 1.4).



Рис. 1.4. Пример клинического решения устранения дефекта щечной области из книги П. Барони

Важным решением вплоть до сегодняшнего дня остается применение «треугольников Бурова» для коррекции «собачьих ушек» при использовании лоскута на ножке, описанное К. фон Буровым в 1855 г. [23].

Прообраз подподбородочного лоскута (ППЛ) был внедрен в 1824 г. Ч. Лаллемандом и позже (1839) модифицирован Б. фон Лангенбеком [24].

Лоскуты с носогубной складки с незначительным временным промежутком независимо друг от друга были предложены клиницистами Э. Блазиусом [25, 26], И. Диффенбахом [27–30] и В. Брунсом [31]. Часто применяемый лоскут с нижнего века был предложен в 1829 г. К.И. Фрике, а лоскут на ножке с верхнего века — в 1855 г. Л. Векером и Э. Ландольтом [32].

Впервые транспозиционная Z-пластика мягких тканей лица описана предложившим ее Р. Бергером в 1887 г. [33].

Часто применяемый в хирургии лица ротационный лоскут с предушно-заушной области был разработан во Франции Ж.-М. Дельпешем в 1820 г. Его первое клиническое применение оказалось наполовину успешным [34, 35].

Все описанные выше методики вошли в книгу Х. Фрица и О. Райха «Пластическая хирургия» (1845) (рис. 1.5) [36].

Первое издание этой книги в России вышло под редакцией Ю.К. Шимановского; на ее страницах были отражены все известные на тот момент нюансы местной пластики, особенно пластики губ после онкологических дефектов (рис. 1.6).

Использование лоскута с верхней губы на нижнюю для устранения обширных дефектов сегодня известно как метод Ю.К. Шимановского.

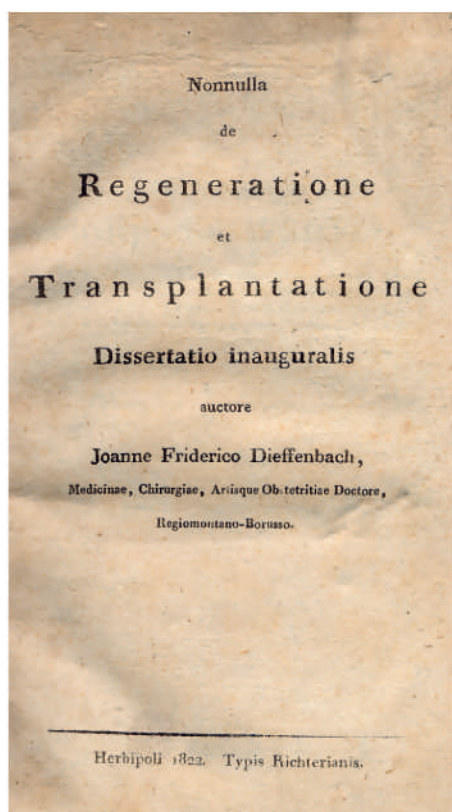


Рис. 1.3. Первое издание книги И. Диффенбаха «Регенерация и трансплантация»

ГЛАВА 1. История развития реконструктивной хирургии лица

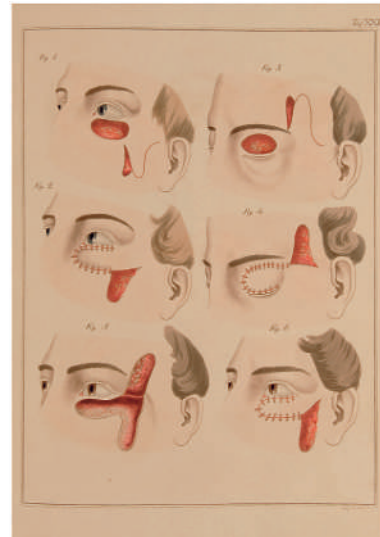


Рис. 1.5. Страницы из книги Х. Фрица и О. Райха «Пластическая хирургия»




Рис. 1.6. Немецкое издание книги Ю.К. Шимановского (1870)



Рис. 1.7. Профессор А.А. Лимберг (1894–1974)

Исходя из анализа приведенной выше литературы, можно заключить, что локальный лоскут на лице — это ограниченный участок ткани с различными тканевыми компонентами (включая кожу, подкожную клетчатку, возможно, фасцию, мышцу), кровоснабжаемый как аксиально, так и за счет перфорантов, с возможным его дальнейшим перемещением по плоскости от 30 до 180°.

Настоящим виртуозом местной пластики можно по праву считать заслуженного деятеля науки РСФСР, доктора медицинских наук, профессора А.А. Лимберга (рис. 1.7).

Помимо новых решений в стоматологии, Лимберг создал принципиально новую теорию планирования местно-пластических операций в челюстно-лицевой хирургии и ввел ее в методику преподавания (рис. 1.8). Если раньше обучающиеся могли ориентироваться исключительно на научную литературу и клинические примеры, то теперь им были предоставлены алгоритм действий и конкретное планирование операций. Написанная хирургом в блокадном Ленинграде и изданная в 1946 г. монография «Математические основы местной пластики на поверхности

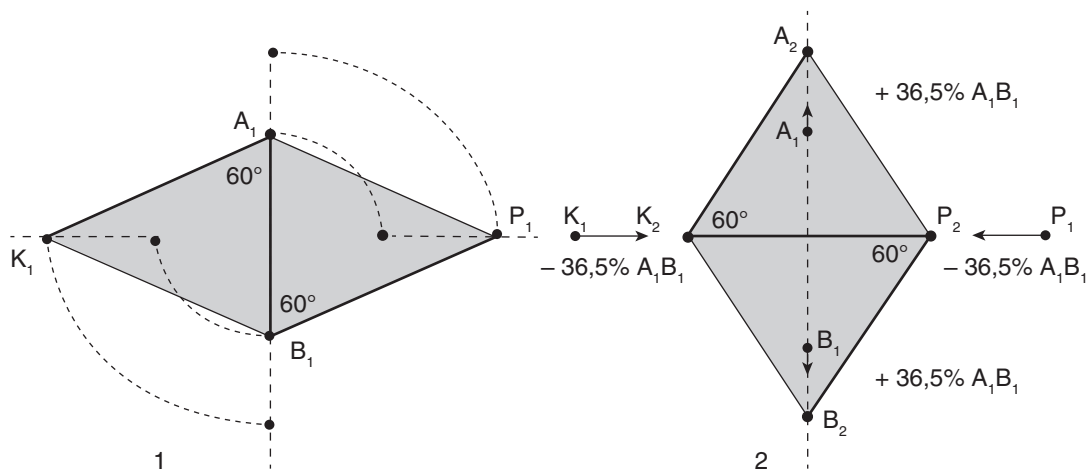


Рис. 1.8. Пример предоперационного планирования, предложенного Лимбергом (1946). Формирование треугольных лоскутов: 1 — треугольные лоскуты до перемещения $K_1A_1B_1$ — треугольник с вершиной A_1 ; $A_1B_1P_1$ — треугольник с вершиной B_1 ; 2 — треугольные лоскуты после перемещения $K_1A_1P_1B_1$ — воображаемый ромб; A_1B_1 — общая сторона, она же малая диагональ; K_1P_1 — воображаемая большая диагональ

человеческого тела» принесла автору всемирную известность; А.А. Лимберг был удостоен Государственной премии СССР.

Следующая монография А.А. Лимберга «Планирование местно-пластических операций» (1967), воплотившая более чем 40-летний клинический и научный опыт, была издана в ГДР на немецком языке, а позже вышла и на английском языке, обеспечив автору возможность стать наиболее часто цитируемым российским хирургом.

Впервые сосудистый лоскут на лице был применен для реконструкции губ П. Саботтини в 1838 г., но его клинический опыт не нашел широкого применения [37]. Американский хирург Р. Аббе спустя 60 лет предложил аналогичную методику, которая была названа его именем и активно применяется до сих пор.

Новым витком в развитии пластической хирургии лица стал использующий ткани из отдаленного участка тела круглый стебельчатый лоскут, предложенный хирургом-окулистом из Одессы В.П. Филатовым (рис. 1.9), который использовал такой лоскут для пластики века. В статье в «Вестнике офтальмологии» (1917) [38] он рекомендовал этот метод для использования на других участках лица, считая, что застебление переносимых тканей на теле в значительной степени предохраняет этот лоскут от инфекции.

За рубежом круглый стебельчатый лоскут называют стеблем Джиллиса, по имени военного хирурга Г. Джиллиса из Англии (рис. 1.10), который предложил этот способ годом позже, независимо от первооткрывателя. Описание его методики было представлено Г. Джиллисом 2 года спустя после публикации В.П. Филатова — в 1919 г. [38]. Различные варианты техники



Рис. 1.9. Хирург-окулист В.П. Филатов

стебельчатого лоскута (рис. 1.11), зарисованные ассистентом Джиллиса Г. Тонксом, до сих пор бережно хранятся в Королевском хирургическом колледже Лондона.

В России широкое клиническое применение лоскут получил в 1930–1940 гг. благодаря работам А.Э. Рауэра (1871–1948) и Н.М. Михельсона (1883–1963) (рис. 1.12).

Наиболее частое клиническое применение филатовского стебля пришлось на военные годы, когда на базе госпиталя ЦИТО, созданного в 1921 г. для лечения инвалидов Первой мировой и гражданской войн и разработки актуальных проблем ортопедии и протезирования, открылось отделение челюстно-лицевой хирургии, возглавляемое А.Э. Рауэром (рис. 1.13, 1.14).

ГЛАВА 1. История развития реконструктивной хирургии лица



Рис. 1.10. Военный хирург Г. Джиллис



Рис. 1.12. Основатели реконструктивной хирургии лица в СССР — А.Э. Рауэр и Н.М. Михельсон

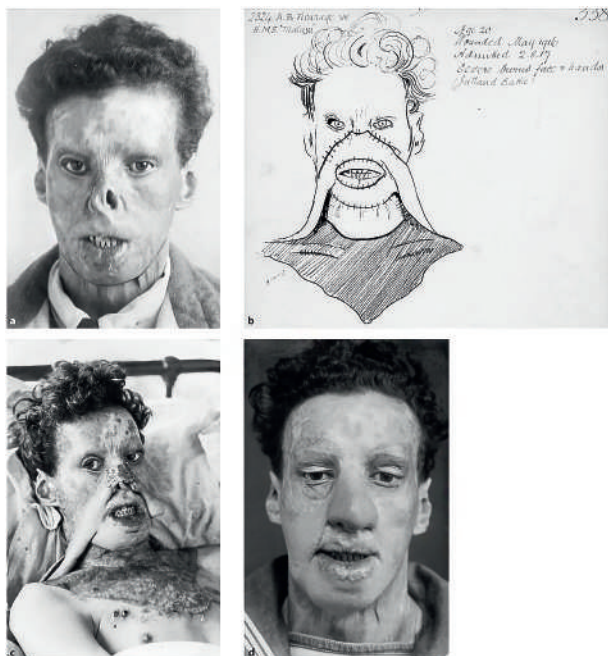


Рис. 1.11. Клинический пример использования круглого стебля в клинике Джиллиса

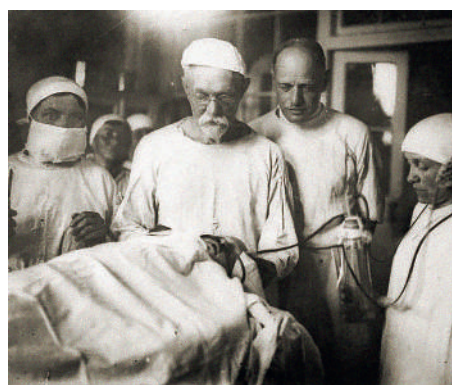

Рис. 1.13. Консилиум под руководством А.Э. Рауэра

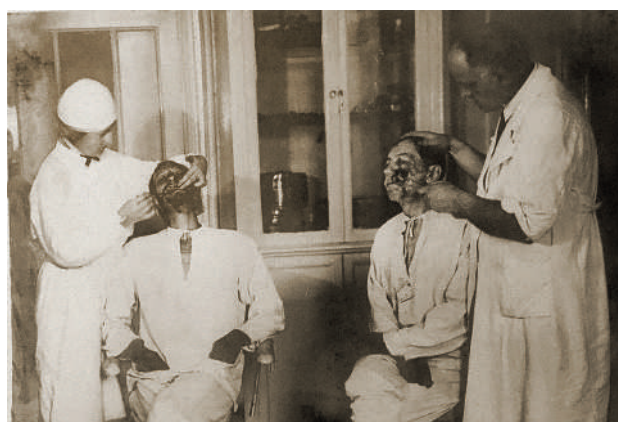

Рис. 1.14. Анализ случаев ранения лица, проводимый под руководством Н.М. Михельсона

За военный и ближайший послевоенный периоды были разработаны различные методики формирования круглого стебля Филатова для устранения дефектов глотки, пищевода, лица, щек, губ, носа. К 1940-м годам был накоплен более чем 20-летний опыт реконструктивных челюстно-лицевых операций с применением различных методик, обобщенный в книге «Пластические операции на лице», вышедшей в 1943 г. Это было первое из опубликованных в СССР изданий по реконструктивной хирургии; авторы книги, А.Э. Рауэр и его ученик Н.М. Михельсон, получили Государственную премию.

Заметный вклад в развитие этой методики внес профессор Ф.М. Хитров (рис. 1.15), с 1946 г. заведовавший клиникой челюстно-лицевой хирургии ЦИТО (ныне ЦНИИС и ЧЛХ), обладавший неординарным стереоскопическим виде-

РЕКОНСТРУКТИВНАЯ ХИРУРГИЯ ЛИЦА. СОВРЕМЕННЫЕ МЕТОДЫ И ПРИНЦИПЫ



Рис. 1.15. Профессор Ф.М. Хитров (1903–1986)

нием, позволившим ему разработать авторские рекомендации, касающиеся каждого из нюансов восстановления различных частей лица.

Особо значимым вкладом в развитие методик филатовского стебля явилась ринопластика по Ф.М. Хитрову (рис. 1.16). Все нюансы формирования концевой отдела носа используются хирургами и сегодня, хотя на смену филатовскому стеблю пришли другие тканевые аутотрансплантаты.

Ф.М. Хитров очень бережно относился к тканям лица, считая наиболее подходящими для их пластики ткани филатовского стебля. За разработку методики формирования глотки и верхнего отдела пищевода он был удостоен высшей правительственной награды — Ленинской премии.

Из приведенного клинического наблюдения (рис. 1.17) видно, что найденное решение виртуозно воссоздало полноценный облик лица. До этого лечение занимало годы жизни и требовало проведения ряда последовательных вмешательств. Долгое время (около полувека) этот

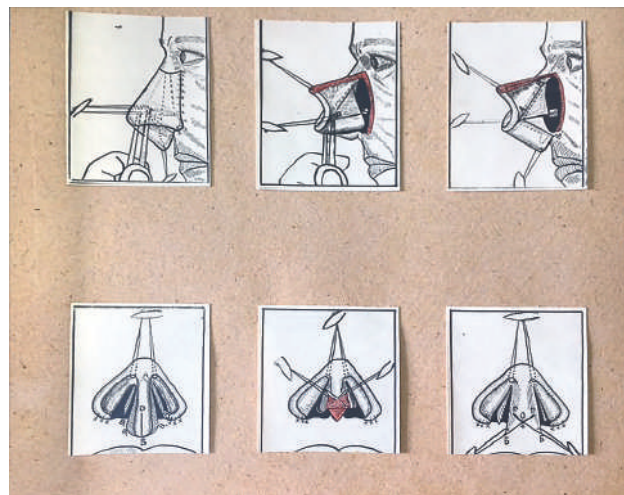


Рис. 1.16. Схема Ф.М. Хитрова для формирования наружного носа из тканей филатовского стебля

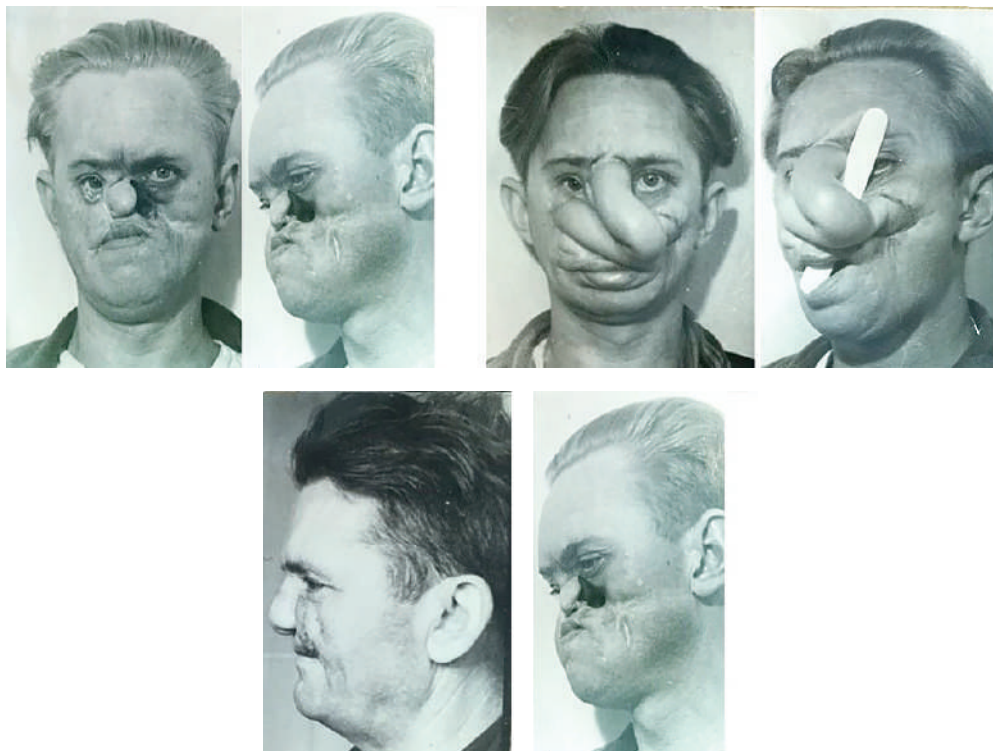

Рис. 1.17. Клиническое наблюдение. Успешное решение проблемы огнестрельного ранения средней зоны лица с использованием филатовского стебля по методу Ф.М. Хитрова

ГЛАВА 1. История развития реконструктивной хирургии лица

метод оставался единственным для устранения обширных дефектов лица и шеи.

Считаем необходимым отметить еще одного виртуозного хирурга прошлого века — Д.Р. Милларда (рис. 1.18), который разработал и усовершенствовал множество методик местной пластики, особенно касающихся устранения расщелин лица. Помимо этого, им были сформированы принципы хирургического действия, актуальны и сегодня.

- Важно понимать истинные желания пациента.
- Для перфекционизма в хирургическом действии нужно иметь цель и мечту, знать идеальные параметры красоты, всегда быть в курсе последних новинок специализированной литературы.
- Необходимо учиться ставить диагноз до начала лечения.
- Нужно осознавать ограниченность своих возможностей, чтобы не навредить пациенту.
- При пластическом устранении дефекта лица необходимо уметь расставлять приоритеты.
- Необходимо использовать свои способности в целях получения наилучшего результата.
- Лучше иметь модель операции, а также «спасательную шляпку» заднего хода.
- Учиться никогда ничего не выбрасывать — использовать в отношении ткани принцип Робин Гуда: забрать оттуда, где много, и передать туда, где не хватает.
- Необходимо научиться контролировать натяжение.
- Если есть сомнения в чем-то, лучше этого не делать.
- Необходимо проводить реконструкцию лица блоками.



Рис. 1.18. Хирург Д.Р. Миллард (1919–2011)

• Следует возвращать ткани в нормальное положение и удерживать их так.

- Подобное заменять подобным.
- Воображение порождает инновацию.
- Необходимо учиться избегать ловушек и рутины.
- Когда что-то не получается, думать, искать возможность превращать поражение в победу.

Неуклонное следование этим принципам позволяет действиям хирурга стать инстинктивными.

Следующим этапом в развитии реконструктивной хирургии лица стали лоскуты на сосудистой ножке.

В 1887 г. венский хирург Р. Гершуни первым использовал подподбородочный лоскут для закрытия дефекта щеки [40]. Позже американским хирургом Т. Дунхамом (1893) был внедрен лобный лоскут, базирующийся на поверхностной височной артерии (ПВА) [41].

Теоретическое обоснование кровоснабжения кожно-мышечных лоскутов преумножили Дж. Макроу и его коллеги в монографии «Современная история кожно-мышечных лоскутов» (1980) [42, 43].

Впервые транспозицию обширного лоскута на двойной сосудистой ножке для закрытия дефекта челюсти осуществил Й. Эссер в 1929 г. [44]. Применение этого лоскута актуально и сегодня для устранения дефектов нижней зоны лица. В 1946 г. В. Казанджан доказал адекватность кровоснабжения лоскута на одной сосудистой ножке [45].

Впервые кожно-мышечный лоскут с включением большой грудной мышцы описан В. Бакамджаном спустя 50 лет после его первого клинического применения (1917) Д. Аймардом [46].

В 1972–1973 гг. Р. Смит, Ф. Фолей, Я. Макгрегор подробно описали клиническое применение аксиальных лоскутов (в частности, пахового). В 1973 г. Г. Морган и Я. Макгрегор впервые обосновали успешное применение других аксиальных лоскутов — дельтопекторального, трапециевидного, лоскута с включением кивательной мышцы, которые на долгие десятилетия вошли в практику, заменив филатовский стебель [47].

Появление возможности переноса блока тканей из отдаленных частей тела человека к месту дефекта с их реваскуляризацией дало мощный импульс к применению в челюстно-лицевой хирургии реваскуляризуемых аутотрансплантатов. Это позволило решить многие проблемы: сократить сроки пребывания больных в стационаре, повысить сопротивляемость инфекции, получать хороший эстетический эффект и надлежащий функциональный результат.

РЕКОНСТРУКТИВНАЯ ХИРУРГИЯ ЛИЦА. СОВРЕМЕННЫЕ МЕТОДЫ И ПРИНЦИПЫ

Реваскуляризируемый аутотрансплантат — это комплекс аутоклеток, имеющих осевую систему кровоснабжения с перспективой восстановления питания от сосудов, находящихся в реципиентной области.

Микрососудистая реконструкция челюсти была впервые описана Б. Штраухом и соавторами в 1971 г. Авторы произвели свободную ауто-трансплантацию реваскуляризированного ребра в область дефекта нижней челюсти [48].

В 1978 г. С. Эриан и Ф. Финсет предложили использовать свободный реберный кожно-мышечно-костный лоскут. Опыт применения такого аутотрансплантата имел большое значение для осмысления процессов регенерации реваскуляризированной кости [49].

Первые убедительные эксперименты по пересадке кровоснабжаемой кости в область нижней челюсти были проведены на реберных ауто-трансплантатах (РТ) в 1975–1977 гг. [50].

По утверждению Д. Лалонд и соавт. (1984) [51], гистологическая структура реваскуляризированных аутотрансплантатов не отличается от таковой интактной кости. Становится очевидным преимущество применения реваскуляризированной кости. Особенно это касается пациентов с рубцово-измененным мягкотканым ложем, нарушением кровоснабжения кости и мягких тканей после лучевой терапии при обширных комбинированных дефектах лица, когда микрохирургическая ауто-трансплантация тканей остается единственной возможностью лечения.

Со времени внедрения в клиническую практику реваскуляризируемых ауто-трансплантатов (лоскутов) прошло более 50 лет. Основные вехи развития микрохирургической ауто-трансплантации в челюстно-лицевой хирургии отмечены их создателями. Так Д. Макки [52] предложил использовать реберный ауто-трансплантат с передними межреберными сосудами (1978), Д. Серафин и соавт. [53] — ребро с задними межреберными сосудами (1980), Дж. Тэйлор и соавт. [54–55] — малоберцовую кость (1975), подвздошный гребень (1977), Дж. Янг [56] — лучевой лоскут (1981), А. Гилберт и Л. Тео [57] — лопаточный лоскут (1982).

Продвижение микрохирургических знаний и оперативных техник сделало возможной одномоментную реконструкцию свободным лоскутом самых сложных/комплексных дефектов. В прошлом выполнить такую реконструкцию без множества этапов было сложно. Чтобы достичь сегодняшнего уровня развития, микрохирургия прошла ряд этапов. Начало этого пути было положено Дж. Мерфи, который в 1897 г. выпол-

нил первый сосудистый анастомоз [58]. Почти 20 лет спустя А. Каррель был награжден Нобелевской премией (1912) за описание сосудистого триангулярного метода, использованного им для выполнения артериальных и венозных анастомозов в 1903 г. [59]. В 1960-х годах Дж. Якобсон и Е. Суарес преуспели в выполнении анастомозов сосудов диаметром 1/4 мм с помощью микроскопа и создали концепцию микрососудистой хирургии [60]. В 1973 г. Р. Даниэль и Дж. Тэйлор использовали термин «свободный лоскут», и эра реконструктивной микрохирургии началась с представления свободного пахового лоскута [61].

Пересадка свободного лоскута произвела революцию в реконструкции тканей. Оперативные микрососудистые техники при использовании пересадки свободного лоскута делают возможным точное восстановление различных дефектов и деформаций по принципу «подобное к подобному». Доступны различные виды лоскутов по разной композиции ткани. Классически выделяют лоскуты мышечные, мышечно-кожные, кожно-фасциальные, кожно-мышечно-костные.

Параллельно с мировыми достижениями в этой зарождающейся области микрохирургические экспериментальные исследования были выполнены в 1970-х годах в Российском научном центре хирургии им. Б.В. Петровского под руководством профессора В.С. Крылова.

Разработка и реализация клинического использования реваскуляризируемых ауто-трансплантатов в России были начаты практически одновременно с западными специалистами. В 1978 г. группой отечественных хирургов во главе с профессором В.С. Крыловым была проведена первая микрохирургическая операция, однако этот клинический опыт пересадки оказался неудачным. В 1979 г. была осуществлена повторная, оказавшаяся успешной пересадка реваскуляризируемого пахового лоскута в височную область для закрытия дефекта после иссечения обширной базалиомы. В операции участвовали В.С. Крылов, Г.С. Степанов, А.И. Неробеев. С этого периода началась история реконструктивной микрохирургии лица и шеи в России. Первая научная публикация, отразившая научно-практическое осмысление первого опыта микрохирургической ауто-трансплантации тканей, появилась в 1981 г. [62].

В последующих топографо-анатомических исследованиях профессор А.И. Неробеев (рис. 1.19) доказал целесообразность применения васкуляризируемых и реваскуляризируемых лоскутов в реконструкции лица, подтвердив это многочисленными успешными клиническими операциями. В дальнейшем А.И. Неробеевым



Рис. 1.19. Профессор А.И. Неробеев

была создана школа реконструктивной хирургии лица; ее представители внедряли новые лоскуты с независимым кровоснабжением и разрабатывали новые методы реконструкции в области лица и шеи. Книга А.И. Неробеева «Восстановление тканей головы и шеи» (1988) стала уникальным изданием, в котором аккумулированы все последние на тот момент достижения реконструктивной хирургии лица. Она по праву стала настольным руководством для специалистов по реконструктивной хирургии [63].

Факторы, принимаемые во внимание при выборе ревааскуляризируемого лоскута:

- большой размер дефекта;
- текстура окружающей кожи;
- состав ткани, входящей в дефект;
- доступность и состоятельность реципиентных сосудов;
- уровень кровоснабжения окружающих тканей;
- принесенный функциональный ущерб;

Кожно-мышечный лоскут идеален для заполнения объемного по величине дефекта с мертвым пространством. Надежная перфузия мышечных трансплантатов позволяет использовать их при воспалительных и некротических ранах без осложнений.

А.И. Неробеевым были внедрены эти кожно-мышечные лоскуты при сосудистых мальформациях, когда требуется тампонада полости дефекта здоровыми тканями.

Важным достижением отечественной медицины стало внедрение профессором Л.А. Брусовой (рис. 1.20) индивидуально изготовленных силиконовых имплантатов для контурной пластики лица при различных (врожденных и приобретенных) деформациях (рис. 1.21). Разработка этих имплан-



Рис. 1.20. Профессор Л.А. Брусова



Рис. 1.21. Стандартный набор силиконовых имплантатов, разработанный Л.А. Брусовой

татов началась в 1960-х годах, первая операция была осуществлена в 1965 г. Уникальность выполненных разработок подтверждена вручением золотой медали на 44-м всемирном салоне изобретений (Брюссель, «Эврика-95»). Эти успехи послужили импульсом для создания иностранных аналогов — Медрог и др. Приоритет отечественной разработки очевиден, поскольку каждый имплантат моделируется художником и изготавливается непосредственно для конкретного пациента, что позволяет устранить индивидуальные проблемы.

Следующей вехой в развитии реконструктивной хирургии лица стало внедрение методов ауто-трансплантации тканей в лечении онкологических больных. Разработанные академиком И.В. Решетовым [64], профессорами В.А. Соболевским [65] и А.П. Поляковым [66] методы реконструкции позволили расширить границы онкологических резекций и улучшить качество жизни пациентов. Эти работы стали чрезвычайно важными на стыке двух специальностей. Благодаря данным методам появилась возможность расширить границы проведенных резекций, обеспечивая значительный с функциональной и эстетической точек зрения эффект. основополагающим изданием по устранению онкологических дефектов явилась книга академика И.В. Решетова «Опухоли органов головы и шеи».

РЕКОНСТРУКТИВНАЯ ХИРУРГИЯ ЛИЦА. СОВРЕМЕННЫЕ МЕТОДЫ И ПРИНЦИПЫ

В области челюстно-лицевой хирургии ключевым изданием стала книга Е.В. Вербо и А.И. Неробеева «Реконструкция лица реваскуляризованными аутотрансплантатами», в которой отражена основная суть применения микрохирургических лоскутов для оптимального восстановления лицевого скелета с точки зрения функциональной и эстетической реабилитации. Разработаны основы моделирования костных реваскуляризуемых лоскутов в соответствии с формой лицевого скелета и отражен первый опыт компьютерного моделирования при использовании микрохирургических лоскутов. Научное обоснование топографо-анатомического подхода при выборе безопасного способа формирования костных реваскуляризуемых аутотрансплантатов по форме лицевых изгибов впервые разработано и применено Е.В. Вербо [67]. В дальнейшем представленные разработки были в значительной мере усовершенствованы С.Б. Буцаном.

Заметным шагом в последние годы стало внедрение в клиническое применение ограниченного участка костной ткани при малых дефектах, в частности реваскуляризованного надкостнично-кортикального бедренного лоскута при устранении ограниченных костных дефектов челюстно-лицевой области [68]. К.С. Гилевой накоплен самый большой в мире опыт по применению бедренного лоскута в челюстно-лицевой хирургии при различных патологических состояниях.

Важным стало внедрение Е.В. Вербо и А.А. Петросьяном локтевого лоскута, который можно применять с меньшим донорским ущербом по сравнению с лучевым лоскутом [69].

Сегодня развитие аутотрансплантации реваскуляризуемых тканей в область лица перешло на качественно новый этап, что отражено в соответствующих главах данной книги. Если раньше было достаточно надежного закрытия дефекта кровоснабжаемым аутотрансплантатом, то сейчас хирурги стремятся к полноценному анатомо-функциональному пластическому восстановлению утраченной зоны, а также минимизации донорского ущерба.

Эру использования перфорантных лоскутов (с обоснованием перфорантного кровоснабжения по зонам лица) предвосхитили работы М. Салмона, который сопоставил (1936) производимые им контрастирования на трупном материале с рентгенологическими исследованиями, подтвердил доминирующий сосуд в каждой зоне [70, 71]. К сожалению, тогда эти редкие научные данные не получили применения в клинике.

Позже (1987) Дж. Тейлор и И. Палмер, основываясь на данных М. Салмона, впервые ввели

в клиническую терминологию понятие «ангиосом» [72].

С развитием идеи ангиосома стала возможной мультикомпонентная реконструкция с уменьшенной морбидностью донорской области.

Сегодня микрососудистая хирургия с использованием перфорантных лоскутов играет главную роль во всей структурной и функциональной реконструкции. Для успешного восстановления тканей нужно обеспечить не только надежное закрытие их дефектов, но и, что более важно, восстановить функцию. Поэтому выбор лоскутов зависит от характеристик реципиентной зоны, как и функциональный и эстетический результат обеих зон — реципиентной и донорской.

Постепенно развивались также хирургические техники и характеристики аутотрансплантатов. Классические лоскуты на доминантных сосудах уступили лоскутам на их ветвях. Недавно был представлен концепт использования лоскутов на перфорантах, идущих из этих ветвей. В прошлом популярным выбором при реконструкции были аксиальные кожно-мышечные лоскуты на основных сосудистых ветвях (с включением мышцы). Однако проблемы, ассоциированные с такими классическими реконструктивными техниками (а именно чрезмерный объем и громоздкость лоскута и морбидность донорской области) стали причиной изменений хирургического подхода в этой области. Были предложены кожно-фасциальные лоскуты, формировать которые было предпочтительнее на ветвях артерий, нежели на основных артериях. Это позволяло получать более тонкие лоскуты, включающие в себя фасцию и при этом оставляющие подлежащую мышцу интактной. В 1989 г. И. Кошима и С. Седа описали технику взятия кожных лоскутов, основанных на мышечных перфорантных сосудах (ПС) с полноценным сохранением подлежащей мышцы. Так появились перфорантные лоскуты [73]. Сведений об использовании перфорантных сосудов шеи при анализе отечественной и зарубежной литературы мы не нашли, однако предпочтительность использования лоскутов из близлежащего к лицу региона весьма очевидна вследствие идентичности данных тканей по текстуре и цвету тканям лица.

В России впервые перфорантные свободные реваскуляризованные аутотрансплантаты в челюстно-лицевой области были применены в клинике ЦНИИС в 2002 г. профессором А.И. Неробеевым при участии В.В. Балкизова и Е.В. Вербо [74]. Дальнейшая разработка формирования перфорантных лоскутов шеи с клиническим применением проводилась в той же клинике Е.В. Вербо и И.К. Филипповым [75]

ГЛАВА 1. История развития реконструктивной хирургии лица

К.С. Гилевой и Е.Д. Ивановой [76]. Ими разработан принцип применения данного лоскута лица на реверсивном кровотоке. Позже К.Ф. Абдуллаев при непосредственном участии К.С. Гилевой усовершенствовал технику выделения перфорантного лоскута бедра, что позволило формировать лоскут различной толщины в зависимости от траектории прохождения перфоранта [77]. Компьютерное моделирование мягкотканых перфорантных трансплантатов получило широкое развитие в работах К.С. Гилевой с использованием перфорантного лоскута на глубокой нижней надчревной артерии (DIEP-лоскута) [78].

Вскоре после представления «концепта перфорантов» было выполнено обширное исследование сосудистой анатомии лоскутов и физиологии, за которым последовало очерчивание архитектуры ангиосомов и перфорасомов, что проложило путь к бесконечному множеству возможных вариантов донорских зон для взятия перфорантных лоскутов. В результате стало возможным селективно забирать только те ткани, которые необходимы для реконструкции, что обеспечивает минимальную морбидность донорской зоны и контролируемую толщину лоскута (условия, идеально совпадающие с требованиями зоны дефекта) [79].

В последнее десятилетие широкое распространение получили так называемые пропеллерные лоскуты, где определяются питающий сосуд и участок ткани, получающий от него кровоснабжение [80]. Эти так называемые лоскуты «свободного стиля» могут быть перемещаемыми к дефекту, что восполняет недостаток текстуры ткани, тем самым предоставляя возможность замещать дефект однородными тканевыми составляющими.

Перфорантные лоскуты заняли надежное место в реконструкции лица при таких заболеваниях, как гемифациальная микросомия, ввиду того, что возможно запланировать определенную толщину дефекта для устранения контурного дефицита и смоделировать этот лоскут различным по объему в разных его частях за счет перфорантного кровоснабжения. На сегодняшний день в реконструктивной хирургии наиболее часто применяются свободный перфорантный лоскут, базирующийся на латеральной артерии, огибающей бедренную кость, и лоскут на глубоком перфоранте нижней надчревной артерии. Последний наиболее часто используется в реконструкции молочной железы: он также внедрен отечественными хирургами в реконструкции лица [78]. Торакодорсальный перфорантный лоскут широчайшей мышцы спины (ШМС) широко применяется за рубежом, но в нашей

стране он не получил применения вследствие широких возможностей моделирования классического лоскута.

Таким образом, можно проследить историческую спираль во внедрении новых оперативных техник — каждая из них основана на проведенных ранее исследованиях и внесла неоценимый вклад в развитие реконструктивной хирургии лица.

В настоящем руководстве представлены как наиболее современные оперативные методики, внедренные в клинику за последние 10 лет, так и основные базовые методики с их современными модификациями; без этого опыта невозможна полноценная помощь пациенту с дефектами лица.

Литература

1. Sankaran P.S., Deshpande P.J. Susruta // Scientists / ed. V. Raghvan. Delhi : Publications Division (Govt of India), 1990. P. 44–72.
2. Zeis E. Manual of plastic surgery with a foreword by Dieffenbach (with many woodcuts and two copper plates). Berlin, 1838.
3. Zeis E. Die literature und Geschicthe der Plastiachen Chirurgie. Leipzig : W. Engelman, 1863.
4. Celsus A.C. De Medicina. Firenze : Laurentii, 1478. (see notes pp 1 and 20 of The Zeis Index, commentary by TJSP)
5. Celsus A.C. De Medicina with an English translation by W.G. Spencer. Cambridge, Mass : Harvard University Press, 1989.
6. Oribasius. Chirurgia ex Greco in Latinum Conversa. Vido Vidi Florentino, Interprete. Paris : Pierre Gaultier, 1544.
7. Oribasius. Oribasius Sardiani Collectorum Medicinalium. Paris : Apud B. Turrisanum sub Offician Aldina, 1555.
8. Oribasius, in Bussmaker & Daremberg. Oevres d'Oribase Texte Grec en grand partie inédit. Vol 6. Paris : Imprimerie Nationale, 1851–1876.
9. Oribasius, in Raeder J. Oribasii Collectionum Medicarum Reliquiae, part of Corpus Medicorum Graecorum 2:1. Leipzig : BG Teubner, 1931.
10. Singer C.J. A short history of anatomy from the Greeks to Harvey. New York : Dover, 1957.
11. Mondeville H. de. Die Anatomie. Translated by Papel J. von. Berlin : George Reimer, 1889. (see also Nicaise F)
12. Nicaise E. Chirurgie de maître Henry de Mondeville composée de 1306 a 1320. Paris : G Bailliére e Cie, Felix Alcan, 1893.
13. Galen C (1541–1545) Opera omnia sectio prima. Joannem de Farris et frateres Rivoltella, Venezia; (1544) Chirurgia ex Greco in Latinum conversa Vido Vidi Florentino Interprete. Pierre Gaultier, Paris; (1549) De ossibus. Galid Rouillium, Lyons; (1586–1625) Omnia quae extant opera in latinum conversa. Guinta, Vene-