

ОГЛАВЛЕНИЕ

| | |
|---|-----------|
| Введение | 5 |
| Глава 1. Современное состояние диагностики и лечения пулевых ранений глазного яблока и орбиты | 7 |
| 1.1. Эпидемиология пулевых ранений глазного яблока и орбиты | 7 |
| 1.2. Исторические аспекты пулевых ранений глазного яблока и орбиты | 8 |
| 1.3. Физические и химические свойства пуль от разных видов оружия | 10 |
| 1.4. Особенности патогенеза огнестрельных ранений | 21 |
| 1.5. Посттравматические изменения глазного яблока и орбиты при пулевых ранениях | 23 |
| 1.6. Тактика лечения: удалять или не удалять? | 26 |
| Глава 2. Анализ повреждений у пациентов с пулевыми ранениями | 33 |
| Глава 3. Офтальмодиагностика пулевых ранений глазного яблока и орбиты | 42 |
| Глава 4. Разработка нового магнитного устройства для удаления пули из глазного яблока и орбиты | 46 |
| Глава 5. Результаты собственных исследований и их обсуждение в проспективной группе | 54 |
| Глава 6. Определение показаний и противопоказаний к удалению пуль из глаза и орбиты | 77 |
| Заключение | 83 |
| Литература | 90 |

СОВРЕМЕННОЕ СОСТОЯНИЕ ДИАГНОСТИКИ И ЛЕЧЕНИЯ ПУЛЕВЫХ РАНЕНИЙ ГЛАЗНОГО ЯБЛОКА И ОРБИТЫ

1.1. ЭПИДЕМИОЛОГИЯ ПУЛЕВЫХ РАНЕНИЙ ГЛАЗНОГО ЯБЛОКА И ОРБИТЫ

Глазной травматизм занимает ведущее место среди причин, приводящих к слепоте и инвалидности. Проблема лечения ранений глаза и орбиты никогда не потеряет своей медико-социальной и экономической значимости. У каждого четвертого больного последствия травмы ведут к инвалидизации [43, 81, 82, 118].

Среди причин, приводящих к инвалидности лиц трудоспособного возраста (слепота, субатрофия, удаление глаза), травма глаза занимает первое место и составляет до 29% случаев [7, 23, 27, 35, 43, 85, 111].

Д.А. Денисова выделяет огнестрельные ранения органа зрения как одну из основных причин слепоты и инвалидности. Автор отмечает, что, несмотря на применение современных методов хирургического и терапевтического лечения огнестрельных ранений глаз, слепота по-прежнему остается частым исходом огнестрельной травмы [65].

По мнению М.Г. Катаева и соавт., прямое огнестрельное ранение глазного яблока неминуемо приводит к потере зрительной функции. Такие изменения значительно снижают работоспособность пациента. Но профессиональная пригодность и качество жизни человека зависят не только от этого фактора. Травматическая деформация орбиты, обезображивание лица — эти факторы не менее, а иногда и более важны для сохранения нормальной плодотворной жизни, чем снижение зрения. Огнестрельная травма характеризуется повреждениями окружающих тканей, грубой рубцовой деформацией, нарушением формы и функции придаточного аппарата и внутриорбитальных структур [72].

И.А. Филатова отмечает, что потеря глазного яблока нарушает привычную гармонию на лице, вызывая у пациентов чувство собственной неполноценности и ущербности [116].

При тяжелых травмах орбиты, особенно сопровождающихся сотрясением головного мозга, в первую очередь решается вопрос о спасении жизни больного, а вопросы косметики отодвигаются на последнее место. Однако всегда необходимо помнить, что вернувшийся к жизни человек с течением времени все реже вспоминает о тяжести перенесенной травмы и все больше тяготеет к ее уродующими последствиями [89].

А.Ф. Белянин и соавт., проанализировав исходы пулевых повреждений органа зрения у 40 пациентов, приводят следующие выводы: в мирное время пулевые повреждения чаще бывают от пневматического и механического оружия, исход их лечения относительно благоприятный; пулевые ранения органа зрения от огнестрельного оружия носят сочетанный характер и относятся к разряду особо тяжелых; причем современные огнестрельные ранения существенно отличаются от боевых повреждений [148, 168]; необходимо проводить работу по профилактике подобных травм среди населения, особенно в детских учреждениях [15, 23, 144, 167].

Кроме того, в последние годы в общем числе травм органа зрения преобладающее положение производственной травмы сменилось криминальной, военной и бытовой травмой, что свидетельствует как о медицинской, так и о социальной значимости данной проблемы [139, 173].

Криминальный характер огнестрельных и взрывных травм, легкодоступность пневматического и травматического оружия, тенденция к так называемой самозащите у населения ведут к неуклонному росту частоты огнестрельных ранений [123, 165].

Актуальность освещаемой проблемы обусловлена постоянным увеличением частоты травматических повреждений глаза и его придаточного аппарата, прежде всего за счет боевых, бытовых и криминальных травм. При этом обращает на себя внимание их значительное утяжеление. К наиболее неблагоприятным повреждениям органа зрения относят пулевые ранения глазного яблока и орбиты, так как они достаточно часто приводят к инвалидизации пациента [125, 132].

1.2. ИСТОРИЧЕСКИЕ АСПЕКТЫ ПУЛЕВЫХ РАНЕНИЙ ГЛАЗНОГО ЯБЛОКА И ОРБИТЫ

Почти все боевые повреждения являются огнестрельными. В этом их отличие от повреждений мирного времени. В то же время врачи-офтальмологи не всегда компетентны в оценке тяжести пулевых повреждений, особенно при сочетанной патологии, затрудняются в определении алгоритма действий, тактики лечения. Важнейшими проблемами военной медицины были и остаются огнестрельные повреждения в связи

с постоянным развитием огнестрельного оружия и появлением новых ранящих снарядов [154].

Известно, что в общей структуре механических повреждений, в том числе и при чрезвычайных ситуациях, травмы органа зрения составляют от 2 до 15%. Не вызывает сомнения зависимость травм органа зрения от социально-бытовой, военно-политической и криминальной ситуации. По данным Б.Л. Поляка, в период Великой Отечественной войны 1941—1945 гг. боевые повреждения глаз составили 2%, во время военных действий в Афганистане они достигали 4,5%, во время чеченского военного конфликта возросли до 10,2% [46, 108].

В период боевых действий в Афганистане (1979—1989 гг.) частота огнестрельных ранений глаз составила 5,6% от числа всех боевых повреждений. Взрывные осколочные ранения зарегистрированы в 85—90% случаев, пулевые — в 2,4—6,5%. Сходные данные имеются и о боевых повреждениях у военнослужащих США в период войны во Вьетнаме (1964—1973 гг.). Сообщается, что в структуре боевой травмы огнестрельные повреждения глаз составили 9%, из них взрывные осколочные ранения — 80% [33, 34, 57, 109, 115, 119, 146, 157, 170, 172, 174].

В последние годы в России частота глазного травматизма достигла 114,5 человека на 100 000 населения [46].

По данным архивного материала, ежегодно до 30 человек с пулевыми ранениями органа зрения проходят стационарное лечение в отделе травматологии Московского НИИ глазных болезней им. Гельмгольца. Кроме того, часть больных из-за отсутствия показаний к хирургическому лечению находится на диспансерном наблюдении в амбулаторно-поликлиническом корпусе института либо у офтальмологов по месту жительства. При этом контингент больных представлен в основном детьми и молодежью до 30-летнего возраста и отличается тяжелым и крайне тяжелым состоянием травмированных глаз [19, 38, 97].

Повреждения органа зрения при огнестрельных ранениях глаз характеризуются полиморфизмом изменений, трудностями диагностики локальных изменений при их многообразии и сложностью определения тактики лечения [59, 88, 114, 160]. Следует отметить, что современные боевые повреждения органа зрения характеризуются увеличением частоты, степени тяжести повреждения, двусторонностью, сочетанностью, множественностью ранящих снарядов. Все это делает прогноз для зрения в 44,4% случаев сомнительным (значительный ущерб) и в 14,8% — неблагоприятным (полная утрата) [67]. Современные огнестрельные ранения глаз вследствие преобладания взрывных повреждений носят сочетанный и множественный характер в 80—90% случаев [32].

В свою очередь, особенности клинических проявлений современной огнестрельной травмы глаз обуславливают необходимость

совершенствования диагностики, лечения и эвакуации раненых офтальмологического профиля в условиях чрезвычайных ситуаций и вооруженных конфликтов [31, 39, 91, 113].

За последние годы резко изменился характер повреждающих агентов при ранениях глазного яблока и орбиты. Увеличилось число случаев с криминальной травмой огнестрельного и взрывного характера из ружей, пистолетов, самопалов, от взрывов мин и гранат; особой тяжестью отличаются выстрелы с близкого расстояния, а также в упор, увеличился контингент пострадавших от пневматического и травматического оружия [48, 145].

В СНГ в последнее время пневматическое оружие используется преступниками при грабежах и разбойных нападениях, из хулиганских побуждений, при противоправном отстреле домашних животных и др. Причиной использования именно этого оружия в преступных целях является прежде всего его доступность и внешнее сходство (особенно пистолетов и револьверов) с боевым и служебным огнестрельным оружием. Выпуск нескольких модификаций пневматических винтовок в США и Германии сделал возможным использование пневматического оружия для спортивной, учебной и развлекательной стрельбы, для охоты и способствовал широкому распространению во многих странах мира этого недорогого, простого в обращении и сравнительно безопасного на первый взгляд оружия [76].

По данным литературы, диапазон повреждений при пулевых ранениях очень широк: от небольшой раны века и легкой контузии глазного яблока до полного разрушения глаза, деформации век и оскольчатых переломов орбиты в сочетании с тяжелой черепно-мозговой травмой [6, 71].

1.3. ФИЗИЧЕСКИЕ И ХИМИЧЕСКИЕ СВОЙСТВА ПУЛЬ ОТ РАЗНЫХ ВИДОВ ОРУЖИЯ

В доступной литературе пулевые ранения освещены недостаточно. Очевидно, это связано с особой тяжестью подобных ранений и их исходов. Кроме того, пулевые ранения мирного времени отличаются многообразием видов применяемого оружия: резиновые пули от травматического оружия самообороны, пули от пневматического оружия и, конечно же, боевые и охотничьи пули.

Оружием называются предметы, изготовленные для целей нападения или защиты. Легкодоступность и сравнительная дешевизна травматического огнестрельного оружия, разрешенного к применению в целях самозащиты, привели в последние годы к увеличению числа травм глаза данным оружием [40].

Различают следующие виды оружия:

- боевое огнестрельное;
- охотничье;
- травматическое;
- пневматическое.

Для того чтобы понять, как клиническая картина огнестрельных ранений зависит от особенностей оружия и боеприпасов, необходимо изучить характеристику ранящих предметов. Наибольшее количество огнестрельных повреждений в мирное время причиняется из ручного короткоствольного или охотничьего оружия.

Боевые патроны состоят из пули, гильзы, содержащей порох, и капсуля с взрывчатым веществом. Различают пули основного и специального назначения (трассирующие, бронебойные и др.). **Пули основного назначения** могут быть оболочечными и свинцовыми. **Оболочечные** состоят из сердечника (сплава свинца и сурьмы) и оболочки из более прочного металла — стали. **Свинцовые** пули обычно употребляются в охотничьем и спортивном оружии [95].

Пули боевого огнестрельного оружия имеют диаметры 5,45; 5,56; 7; 7,2; 7,62; 9 или 12 мм, обладают высокой скоростью, большой поражающей силой, что часто приводит к летальным исходам (рис. 1.1).

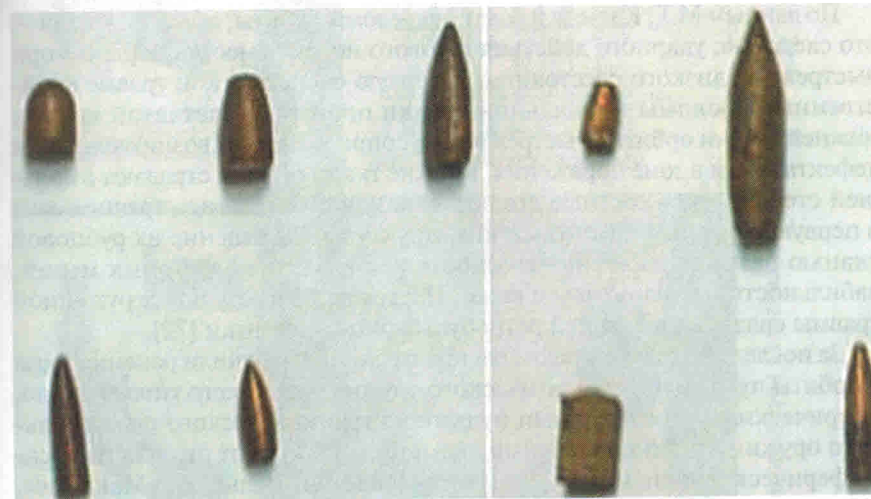

Рис. 1.1. Боевые огнестрельные пули из архива отдела травматологии, реконструктивной хирургии и глазного протезирования ФГБУ «Московский НИИ глазных болезней им. Гельмгольца»

Глава 4

РАЗРАБОТКА НОВОГО МАГНИТНОГО УСТРОЙСТВА ДЛЯ УДАЛЕНИЯ ПУЛИ ИЗ ГЛАЗНОГО ЯБЛОКА И ОРБИТЫ

Для определения тактики ведения больных с пулевыми ранениями глазного яблока и орбиты большое значение имеют магнитные свойства пули. Пули в зависимости от физико-химических свойств делятся на три основные группы.

1. Магнитные пули.

- Шаровидные (сферические) пневматические пули с покрытием из медно-цинкового сплава.
- Стальные боевые огнестрельные пули с покрытием из меди.
- Железосодержащие патроны охотничьего ружья кустарного происхождения.

2. Слабомагнитные пули — пули, содержащие платину, золото, серебро.

3. Амагнитные пули.

- Свинцовые пули в виде колпачка и грибовидные с юбкой (диаболо).
- Пули-дротики, изготовленные из свинца; используются для развлекательной стрельбы (например, в тирах).
- Безоболочечные спортивные пули, изготовленные полностью из свинца.
- Охотничья дробь, изготовленная из сплава свинца.
- Резиновые пули ствольных пистолетов и револьверов «Макарыч», «Наганых», «Вальтер РР», «Викинг», «Эскорт», выполнены из литой резины, а также бесствольного пистолета самообороны «Оса», выполнены из литой резины со стальным сердечником.
- Игрушечные пули, изготовлены из твердых видов пластика.
- Пули кустарного изготовления (в качестве пули иногда используют кусочки проволоки (чаще алюминиевой), карандашные грифели, пластилин и другие подручные материалы). Такие эрзац-пули обычно применяют подростки, и в настоящее время они встречаются крайне редко.

Как сказано ранее (см. гл. 1), вышеописанные магниты по своим размерам и диаметру, притягивающей магнитной силе предназначены для удаления инородных тел только из *глазного яблока*.

Была поставлена задача создания устройства для удаления магнитных пуль не только из полости глазного яблока, но и из полости орбиты, а также для удаления слабомагнитных пуль.

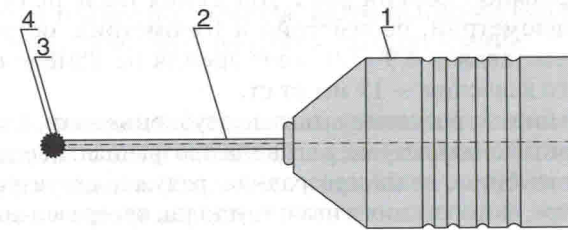
Разработано новое устройство для удаления магнитных пуль не только из полости глазного яблока, но из полости орбиты, а также для удаления слабомагнитных пуль при свежих пулевых ранениях глазного яблока и орбиты.

Разработанное магнитное устройство для удаления магнитных внутриглазных и интраорбитальных пуль содержит корпус с ребристой поверхностью, что позволяет хирургу надежно фиксировать устройство при манипуляциях с магнитом, и съемный наконечник в виде стержня различной длины (от 5 до 50 мм), при этом выбирают такой наконечник, длина которого в каждом конкретном случае необходима для подведения его к пуле, расположенной на различной глубине в глазном яблоке и орбите. Диаметр наконечника должен соответствовать диаметру пули для ее более плотной фиксации, при этом на рабочем конце наконечника имеется овальное углубление, конгруэнтное поверхности пули.

Общий вид и конструкция устройства представлены на рис. 4.1.



а



б

Рис. 4.1. Магнитное устройство с пулей на рабочем конце наконечника: а — общий вид; б — общая конструкция: 1 — корпус с ребристой поверхностью; 2 — съемный наконечник различной длины; 3 — углубление в виде полусферы на рабочем конце наконечника; 4 — пуля, извлеченная данным устройством

Устройство применяют следующим образом. После предварительной обработки операционного поля и проведения общей или местной анестезии через свежий раневой канал или дополнительный разрез вводят наконечник магнита нужной длины, выбранной в соответствии с локализацией пули по данным компьютерной томографии. Хирург производит торсионные движения, после достижения контакта наконечника с пулей по характерному звуку и тактильному ощущению медленно выводит наконечник магнита с пулей из полости глазного яблока или орбиты.

Ниже приведены клинические примеры успешного удаления пули при свежем пулевом ранении орбиты с помощью разработанного магнита.

Пример 1

Пациент Ж., 25 лет, поступил с диагнозом «пулевое ранение орбиты левого глаза с внедрением магнитного инородного тела, гематома век». На момент поступления — жалобы на отек, покраснение и опущение верхнего века левого глаза.

Анамнез: со слов больного, неизвестный выстрелил ему в лицо из пневматического пистолета, предположительно с расстояния 0,8 м. Из дома вызвал скорую медицинскую помощь, был доставлен в больницу по месту жительства. Был направлен в Московский НИИ глазных болезней им. Гельмгольца. Осмотрен в отделении неотложной помощи института, консультирован дежурным врачом, с учетом характера и локализации инородного тела рекомендована попытка его удаления. В экстренном порядке пациент госпитализирован для проведения хирургического вмешательства.

Объективно: при физикальном исследовании слева определялись обширная гематома, птоз и значительный отек век. Под верхним орбитальным краем на границе средней и медиальной трети века имелась прикрытая кровяной коркой рана. Движения глаза не ограничены. По данным визометрии, периметрии и тонометрии: острота зрения левого глаза составляла 0,9–1,0, поле зрения не изменено, уровень внутриглазного давления — 19 мм рт.ст.

По данным биомикроскопии выявлено: субконъюнктивальное кровоизлияние и хемоз конъюнктивы; роговица прозрачная; передняя камера глаза средней глубины, влага прозрачная; радужка структурна, зрачок круглый в центре, фотореакция живая; хрусталик прозрачен во всех слоях; стекловидное тело прозрачное. При осмотре глазного дна патологических изменений не выявлено: диск зрительного нерва бледно-розовый с четкими контурами, ход и калибр сосудов не изменен, в центральной зоне без патологии.

По данным компьютерной томографии орбиты: в вершине левой орбиты (ближе к ее медиальной стенке) определялось металлической

плотности инородное тело круглой формы диаметром 5 мм, залегающее между верхней прямой мышцей и зрительным нервом, непосредственно прилегающее к нему.

Такое расположение пули в вершине орбиты предполагает высокую вероятность ятрогенных повреждений экстраокулярных мышц, леватора, двигательных нервов и сосудисто-нервного пучка и, как правило, отказ хирурга от ее удаления. Поскольку пуля располагалась непосредственно над зрительным нервом и могла оказывать механическое и токсическое воздействие на сосудисто-нервный пучок, принято решение провести попытку извлечения пули через свежий раневой канал. Основными аргументами в пользу проведения операции были: наличие свежего раневого канала, выраженные физико-химические свойства пули (шаровидная пуля из стали, покрыта медно-цинковым сплавом, калибр 4,5 мм). Кроме того, шаровидная гладкая поверхность и отсутствие фиброзной капсулы вокруг пули (учитывая раннее обращение) могли облегчить процесс ее магнитной экстракции через свежий раневой канал.

Ход операции. После предварительной обработки операционного поля и местной инфильтрационной анестезии раневой канал аккуратно бужирован. Введен в раневой канал (длина 50 мм, диаметр 4,5 мм) наконечник магнита, имеющий длину, выбранную в соответствии с данными компьютерной томографии. После достижения контакта наконечника с пулей по характерному щелчку и тактильному ощущению инородное тело (пуля) удалено из полости орбиты. Операция завершена парабульбарным введением раствора антибиотика.

На момент выписки через 7 дней после операции острота зрения не изменилась (0,9–1,0). Подвижность глазного яблока сохранялась в полном объеме, отек век уменьшился до умеренного, отмечался небольшой птоз. Через 3 мес после оперативного лечения патологическая симптоматика полностью исчезла, осложнений не наблюдалось, глаз полностью функционален, наступило выздоровление.

Пример 2

Больная В. поступила с диагнозом «сквозное пулевое ранение глазного яблока левого глаза (лимбально-склеральное) с инородным телом в орбите». На момент поступления — жалобы на отсутствие зрения левого глаза и косметический дефект.

Анамнез: со слов больной, травму получила в результате выстрела с близкого расстояния из пневматического пистолета в левый глаз. Зрение на левый глаз пропало сразу, стационарное лечение в офтальмологическом отделении по месту жительства. Первичная хирургическая обработка сквозного лимбально-склерального ранения и безуспешная попытка удаления пули по месту жительства. Консультирована в институте.

Госпитализирована в отдел травматологии, реконструктивной хирургии и глазного протезирования для удаления слепого бесперспективного левого глаза в связи с угрозой симпатической офтальмии, а также для удаления инородного тела орбиты.

Объективно: при поступлении в стационар острота зрения составила на правый глаз OD = 1,0, на левый глаз OS = 0. Внутриглазное давление правого глаза 20 мм рт.ст. Внутриглазное давление левого глаза 9 мм рт.ст. При осмотре правого глаза — веки и периорбитальная область не изменены, глаз спокоен, роговица прозрачная, передняя камера глаза средней глубины, влага прозрачная, зрачок круглый, фотореакция живая, хрусталик прозрачный. Глазное дно — диск зрительного нерва бледно-розовый, четкие границы, МЗ и периферия без видимой патологии. Левый глаз уменьшен в размерах, деформирован, гипотоничен, раздражен, роговица прозрачная, проникающий лимбально-склеральный рубец на 3 часах, передняя камера глубокая, влага прозрачная, колобома радужки с 8:00 до 10:00, хрусталик молочного цвета, передняя капсула повреждена. Глубжележащие среды не видны.

Передне-задняя ось правого глаза OD = 23,0 мм, левого OS = 19,9 мм. При иммунологическом исследовании (реакция торможения миграции лейкоцитов) выявлена сенсibilизация к антигенам увеаретинальной ткани (1,23 при норме ИМ 0,8—1,20).

По данным компьютерной томографии левой орбиты: за глазным яблоком в проекции зрительного нерва определяется округлое (диаметром около 5 мм) металлической плотности инородное тело. Глазное яблоко деформировано, уменьшено в размерах, задний полюс имеет нечеткий контур, стекловидное тело имеет неравномерную структуру. Экстраокулярные мышцы без видимых изменений, костно-деструктивных изменений стенок орбиты не определяется. Придаточные пазухи носа удовлетворительно пневматизированы (рис. 4.2).

Пациенту произведена операция на левый глаз — энуклеация с пластикой культи углеродным имплантатом (6 дисков), дополнительным покрытием его передней поверхности полиэфирным полотном и удалением инородного тела (пули) из орбиты с помощью магнитного устройства (рис. 4.3). Состояние левого глаза при выписке — анофтальм, отек век незначительный, полость протезирована, промыта: чистая, отделяемого мало.

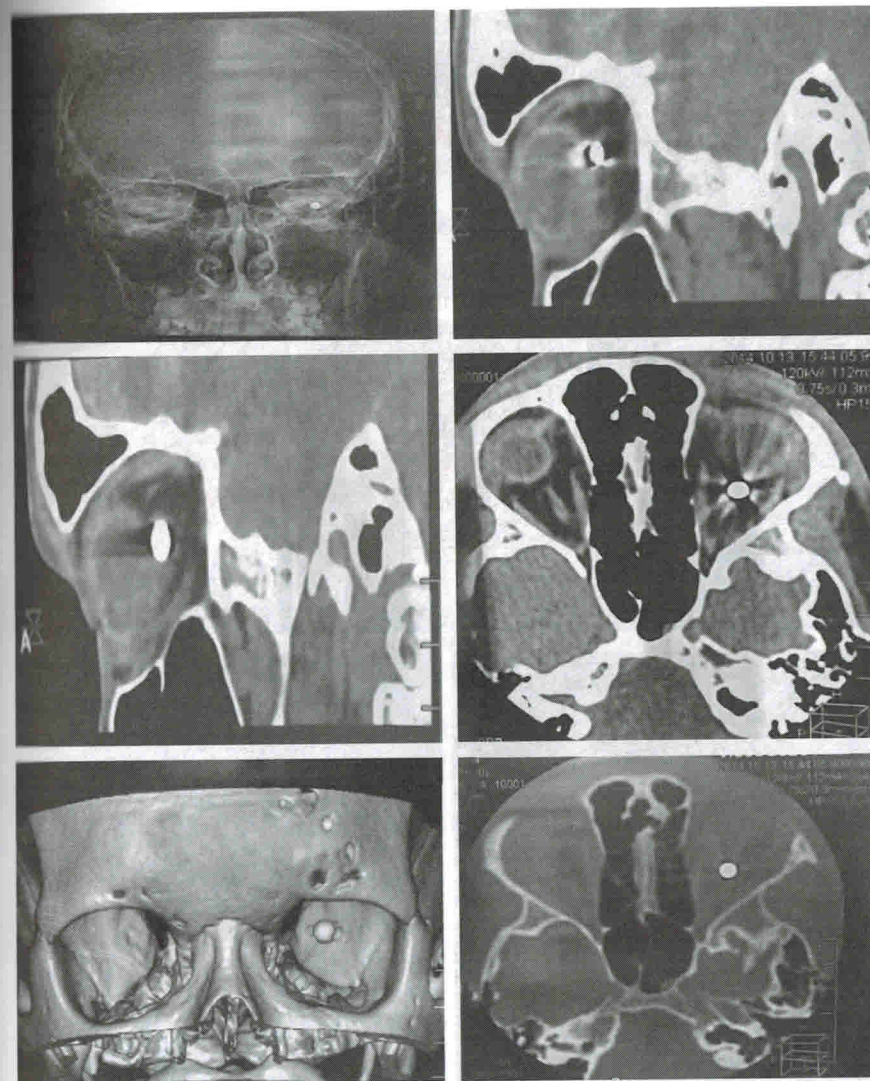


Рис. 4.2. Компьютерная томография левой орбиты: металлическое инородное тело (пуля диаметром около 5 мм) в проекции зрительного нерва. Костные стенки орбиты интактны

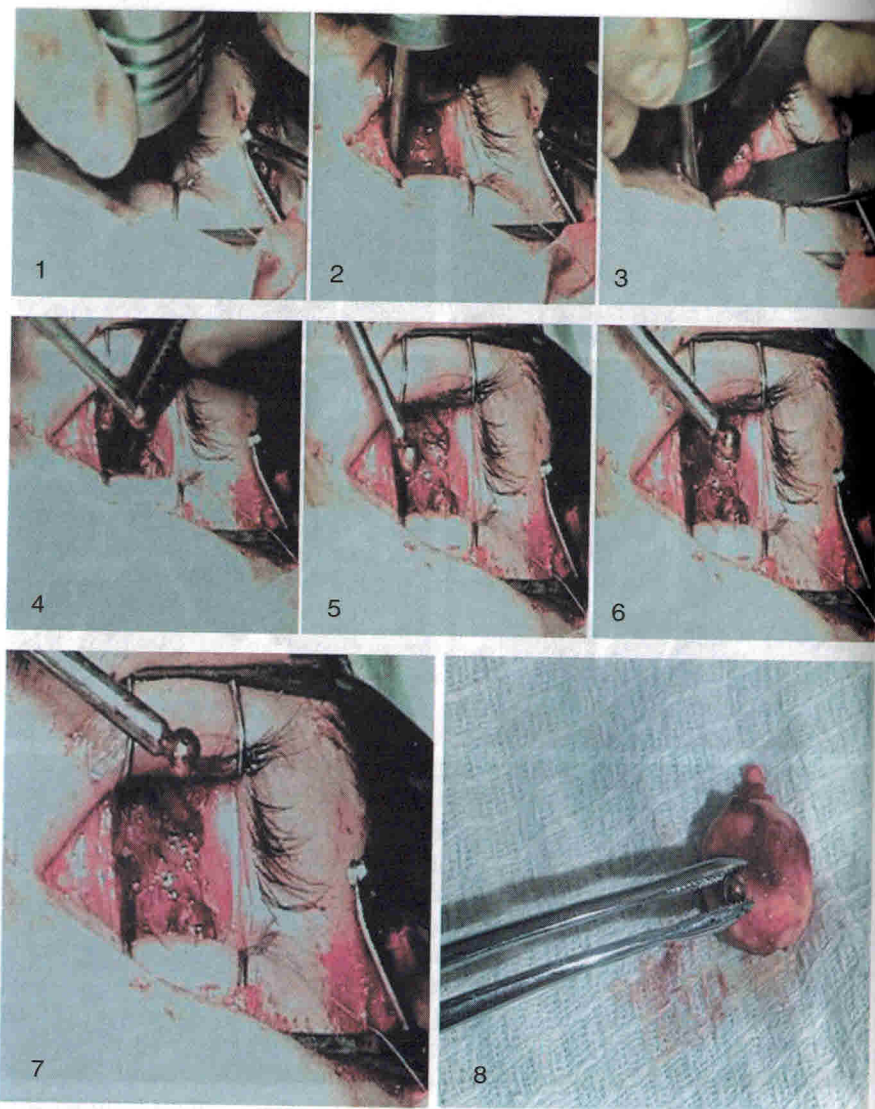


Рис. 4.3. Ход операции по удалению магнитной пули из левой орбиты у пациентки проспективной группы после энуклеации левого глаза: 1–2 — магнитная проба с применением магнитного устройства; 3 — фиксация пули магнитом, пуля выделена из окружающих тканей; 4–7 — гемостаз, пуля фиксирована на наконечнике магнитного устройства; 8 — пуля удалена

Предложенное устройство позволяет извлекать магнитные и слабомагнитные пули из различных отделов глазного яблока и орбиты, в том числе из труднодоступных зон, в частности из вершины орбиты. В послеоперационном периоде отмечена лучшая динамика зрительных функций, а также большая частота успешных реконструктивно-пластических операций.

Преимущественными особенностями данного магнитного устройства являются:

- высокая притягивающая магнитная сила, так как магнит разработан из редкоземельных материалов (кобальт и самарий);
- длина наконечника, позволяющая сохранить максимальные магнитные свойства при прохождении через мягкие ткани орбиты;
- увеличение площади фиксации пули к поверхности наконечника за счет углубления в виде полусферы, что позволяет широко использовать данный магнит для удаления интраорбитальных магнитных пуль из орбиты с труднодоступной локализацией;
- использование магнита как диагностической пробы при свежих ранениях глазного яблока и орбиты с металлическими инородными телами, а также при несвежих травмах с инородными телами, так как магнитные свойства распространяются и проникают через рубцовую ткань. После рассечения рубцов инородное тело легко удаляется магнитом.