
Оглавление

Предисловие	5
Раздел 1. Классификация блокад. Общие правила выполнения. Противопоказания и возможные осложнения	7
Раздел 2. Характеристика анестетиков и лекарственных препаратов, применяемых при выполнении лечебных блокад	10
Раздел 3. Местные инфильтрационные блокады	21
Раздел 4. Регионарные (проводниковые) блокады	38
Раздел 5. Внутрикостные блокады	61
Раздел 6. Блокады (пункции) суставов. Общие правила	64
Раздел 7. Лечебные медикаментозные блокады при энтезопатиях, туннельных синдромах и бурситах	70
Раздел 8. Локальная инъекционная терапия при болезни Дюпюитрена	84
Раздел 9. Эпидуральная и спинномозговая блокады	87
Литература	94

РАЗДЕЛ 3. Местные инфильтрационные блокады

3.1. БЛОКАДА МЕСТ ПЕРЕЛОМОВ ДЛИННЫХ КОСТЕЙ

ПОКАЗАНИЯ: закрытые переломы длинных костей.

ТЕХНИКА. Проводят анестезию над местом закрытого перелома (рис. 2). Иглой пунктируют гематому, о чем свидетельствует поступление крови в шприц при обратном ходе поршня, и вводят 10–50 мл 1–2% раствора анестетика. Обезболивающий эффект можно продлить применением смеси «спирт–анестетик». При множественных переломах каждый сегмент обезболивают отдельно, учитывая общее количество анестетика, снижая соответственно его концентрацию.

При выполнении блокад необходимо соблюдать следующие правила:

- место введения иглы должно быть в стороне от проекции магистральных сосудов и нервных стволов;
- нельзя вводить иглу в том месте, где костные отломки располагаются непосредственно под кожей;

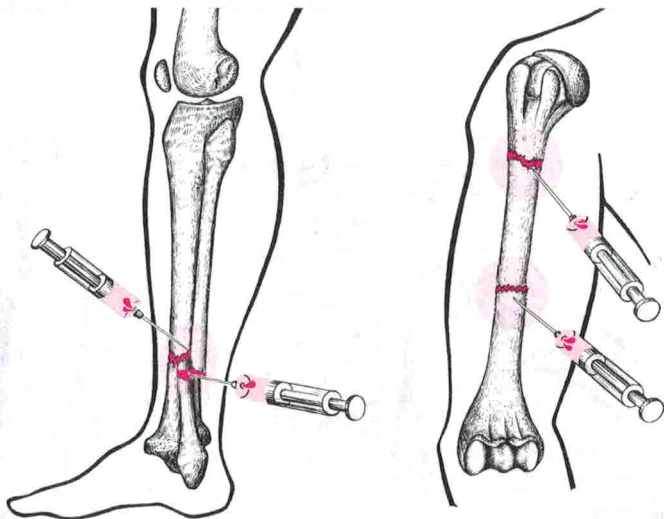


Рис. 2. Блокада мест переломов длинных костей

- блокаду необходимо выполнять только через неповрежденные кожные покровы.

3.2. БЛОКАДА МЕСТ ПЕРЕЛОМОВ РЕБЕР

ПОКАЗАНИЯ: единичные и множественные переломы ребер.

ТЕХНИКА. Положение больного – сидя или лежа на здоровом боку. После обработки кожи раствором антисептиков пальпируют наиболее болезненную точку и место крепления костных отломков, вводят 3–5 мл 1–2% раствора анестетика, затем, наклоняя кончик иглы каудально к нижнему краю ребра, вводят еще 3–5 мл смеси анестетика и спирта в соотношении 4:1 (рис. 3).

ВОЗМОЖНЫЕ ОСЛОЖНЕНИЯ: повреждения легкого.

3.3. БЛОКАДА ПОПЕРЕЧНОГО СЕЧЕНИЯ

ПОКАЗАНИЯ: открытые, в том числе огнестрельные, переломы длинных костей, синдром длительного раздавливания, синдром позиционной компрессии тканей, ожоги и отморожения конечностей. Блокаду необходимо выполнять перед снятием длительно наложенного жгута или турникета.

ТЕХНИКА. Проксимальнее места перелома или наложенного жгута циркулярно из нескольких точек в мягкие ткани на всю глубину до кости вводят 200–500 мл 0,25% раствора анестетика (рис. 4).

Каждый раз иглу вводят перпендикулярно к коже в радиальном направлении к кости, без учета анатомических взаимоотношений

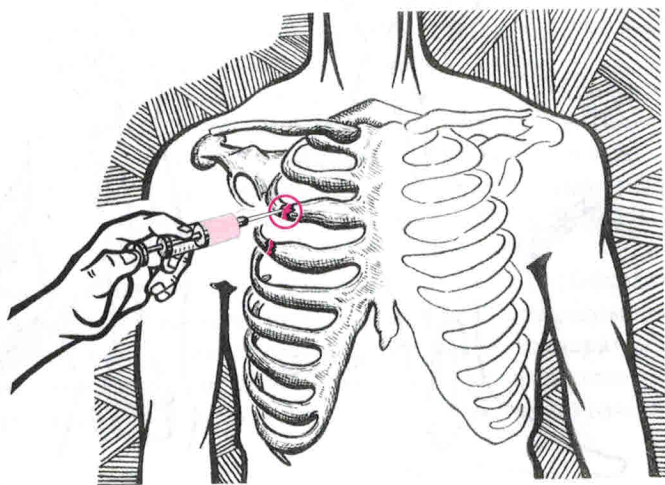


Рис. 3. Блокада мест переломов ребер

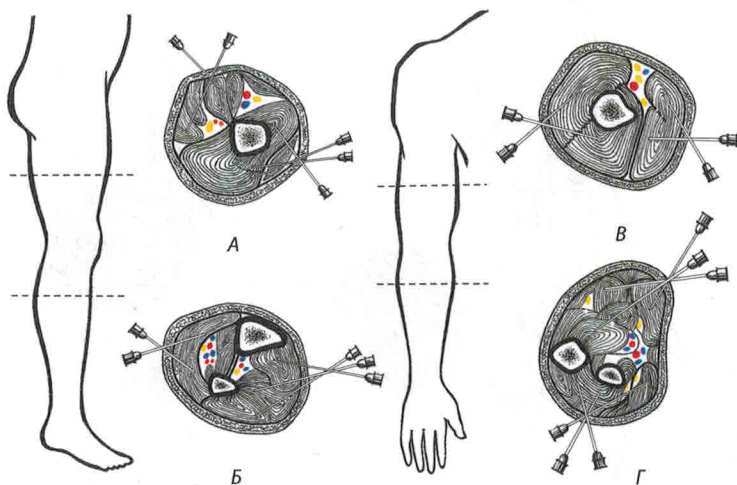


Рис. 4. Блокада поперечного сечения: А – бедра, Б – голени, В – плеча, Г – предплечья

фасциальных футляров и нервных стволов. В данном случае достигается полный химический блок всех нервов на выбранном уровне.

ВОЗМОЖНЫЕ ОСЛОЖНЕНИЯ: повреждения магистральных сосудов и нервных стволов. При большом объеме введенного анестетика возможно токсическое действие, коллаптоидное состояние.

3.4. ФУТЛЯРНАЯ БЛОКАДА КОНЕЧНОСТЕЙ ПО ВИШНЕВСКОМУ

ПОКАЗАНИЯ: травматический шок, открытые и закрытые травмы конечностей, ожоги, отморожения, синдром длительного раздавливания, синдром позиционной компрессии тканей, укусы ядовитых змей, воспалительные процессы конечностей, длительно заживающие раны, трофические язвы, контрактуры суставов.

ТЕХНИКА. Нижнюю конечность больного располагают на столе или на носилках в положении разгибания. При выполнении блокады на верхней конечности последнюю отводят от туловища и укладывают на специальной подставке или приставном столике (рис. 5).

Тонкой иглой на передней поверхности бедра или плеча, в месте, расположенном в стороне от сосудисто-нервного пучка, 0,25% раствором анестетика инфильтрируют кожу, затем длинной иглой прокалывают область «лимонной корки» и под повышенным давлением веерообразно вводят анестезирующее вещество в костно-

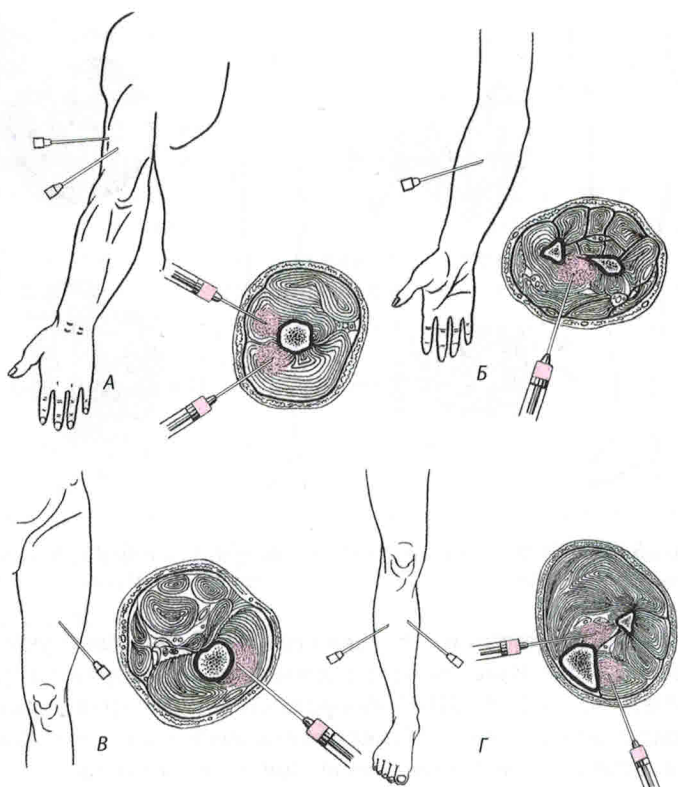


Рис. 5. Футлярные блокады: А – плеча, Б – предплечья, В – бедра, Г – голени

мышечные футляры, где располагается кость (кости) или проходят нервные стволы соответствующего сегмента конечности. Для этого введение анестетика производят из 3–4 точек, соответственно количеству футляров в данной анатомической области. Иглу проводят перпендикулярно коже вглубь до кости. Продвижению иглы должна предшествовать струя анестетика. Манипуляцию необходимо проводить с максимальной осторожностью: игла не должна повреждать кость, инъекцию нужно выполнять плавно, без толчков. После блокады конечность следует иммобилизировать. Блокаду можно повторять с интервалом 7–8 дней.

На плече имеются два костно-мышечных футляра – передний и задний (рис. 6). Введение анестетика производят в средней трети плеча, из двух точек, расположенных на передней и задней поверхности. В каждый футляр вводят по 70–80 мл 0,25% раствора анестетика.

РАЗДЕЛ 6. Блокады (пункции) суставов.

Общие правила

Пункцию сустава производят иглой достаточной длины и диаметра. Кожу в точке введения иглы смещают в сторону (см. рис. 1). Выполняют анестезию кожи, подкожной клетчатки; продвижению иглы в ткани должен предшествовать раствор анестетика. При прохождении иглы через капсулу сустава рука хирурга испытывает сопротивление, прекращение которого означает то, что игла свободно проникла в полость. Обратным ходом поршня можно получить синовиальную жидкость, кровь, гной, экссудат. В сустав можно ввести лекарственные средства. При извлечении иглы кожу, сдвинутую в начале манипуляции, отпускают и канал прохождения иглы закрывается. На место пункции после обработки раствором йода накладывают асептическую повязку.

ПОКАЗАНИЯ: эвакуация патологического содержимого, введение анестетиков и лекарственных средств.

6.1. БЛОКАДА ПЛЕЧЕВОГО СУСТАВА

Блокаду выполняют спереди, сзади и с латеральной стороны (рис. 43).

При пункции спереди больного укладывают на спину, руку сгибают в локтевом суставе, приводят и ротируют кнаружи таким образом, чтобы локтевой сустав находился во фронтальной плоскости. При этом на передней поверхности плечевого сустава легко определяется малый бугорок плечевой кости и клювовидный отросток лопатки, между которыми выбирают место для пункции плечевого сустава. Иглу направляют точно спереди назад. Для пункции сзади больного укладывают на живот, нащупывают задний край верхушки акромиального отростка и лежащий под ним край дельтовидной мышцы. Здесь определяют неглубокую ямку, ограниченную краем упомянутой мышцы и идущей почти горизонтально надостной мышцей. Иглу вводят в дно ямки, продвигая в направлении клювовидного отростка. Пункцию плечевого сустава с латеральной стороны выполняют в положении больного сидя или лежа на здоровом боку. Руку укладывают вдоль туловища. Иглу вводят посередине между концом акромиального отростка и большим бугорком плечевой кости.

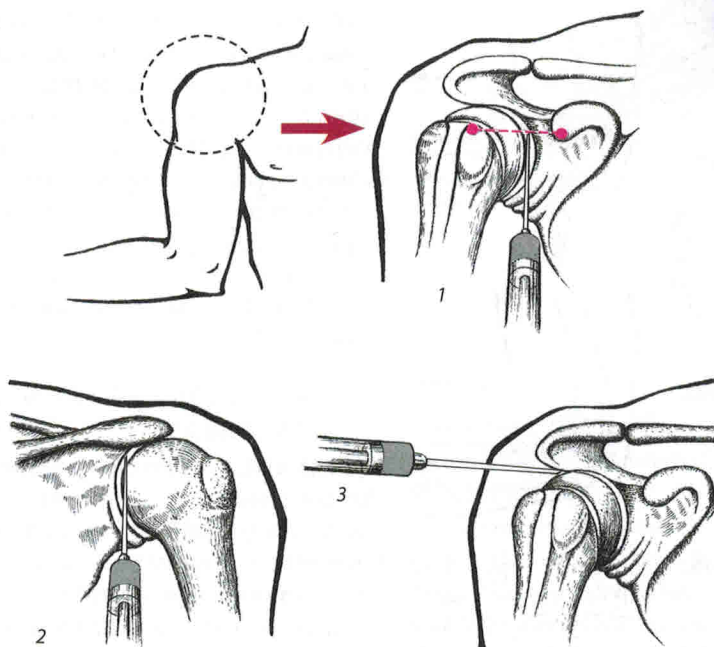


Рис. 43. Положение верхней конечности и пункционные доступы к плечевому суставу: 1 – передний, 2 – задний, 3 – латеральный

6.2. БЛОКАДА ГРУДИНО-КЛЮЧИЧНОГО СУСТАВА

ПОКАЗАНИЯ: посттравматические артрозы, артриты неинфекционной этиологии, синдром Титце.

ТЕХНИКА. Блокаду выполняют в положении больного сидя или лежа на спине. Рука пациента согнута в локтевом суставе под углом 90° и приведена к туловищу. Пальпаторно определяют линию сустава. После обработки кожи раствором антисептика производят инфильтрацию кожи и подкожной жировой клетчатки, иглу направляют спереди назад перпендикулярно коже и вводят на глубину 1–1,5 см. Объем вводимой лечебной смеси – 2–3 мл.

6.3. БЛОКАДА АКРОМИАЛЬНО-КЛЮЧИЧНОГО СУСТАВА

ПОКАЗАНИЯ: посттравматические артрозы, артриты неинфекционной этиологии, плечелопаточный периартроз.

ТЕХНИКА. Положение больного, как при выполнении предыдущей блокады. Перед блокадой необходимо четко локализовать линию

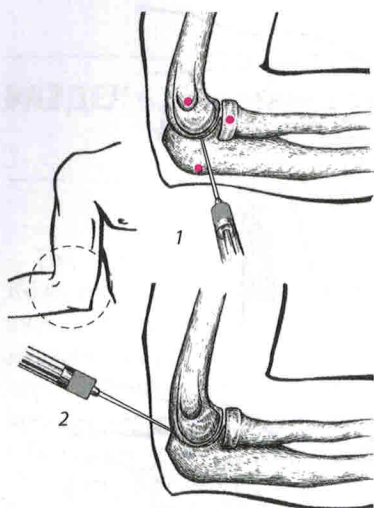


Рис. 44. Положение верхней конечности и пункционные доступы к локтевому суставу: 1 – латеральный, 2 – задний

мышцелка (рис. 44). Иглу следует продвигать перпендикулярно коже. Сустав можно пунктировать и сзади – иглу вводят между наружным краем плечевой кости и наружным краем локтевого отростка и продвигают несколько кпереди и дистально.

Объем анестетика или лечебной смеси составляет 5–7 мл. Выполнять пункцию локтевого сустава с внутренней стороны не следует из-за возможного повреждения локтевого нерва.

6.5. БЛОКАДА ЛУЧЕЗАПЯСТНОГО СУСТАВА

ТЕХНИКА. Блокаду выполняют с тыльно-лучевой поверхности, между сухожилиями *m. extensor pollicis longus* и *m. indicis proprius*, на линии, соединяющей шиловидные отростки локтевой и лучевой костей (рис. 45).

В сустав проникают между лучевой костью с одной стороны и ладьевидной и полулунной костями – с другой. Кисть должна быть в положении пронации и волярной флексии, чтобы раскрылась тыльная сторона суставной щели. Объем анестетика или лечебной смеси составляет 5–7 мл.

сустава. С этой целью осуществляют давление на ключицу, как при проверке симптома клавишей. После обработки кожи раствором антисептика производят маркировку линии сустава. Блокаду выполняют спереди по центру сустава. Инфильтрируя кожу, подкожную жировую клетчатку, иглу вводят на глубину 1,5–2 см. Объем вводимой лечебной смеси – 2–3 мл.

6.4. БЛОКАДА ЛОКТЕВОГО СУСТАВА

ТЕХНИКА. Блокаду выполняют после сгибания предплечья до прямого угла, в ямке на задненаружной поверхности сустава в проекции головки лучевой кости.

Место введения иглы находится между краем локтевого отростка и нижним краем латерального над-

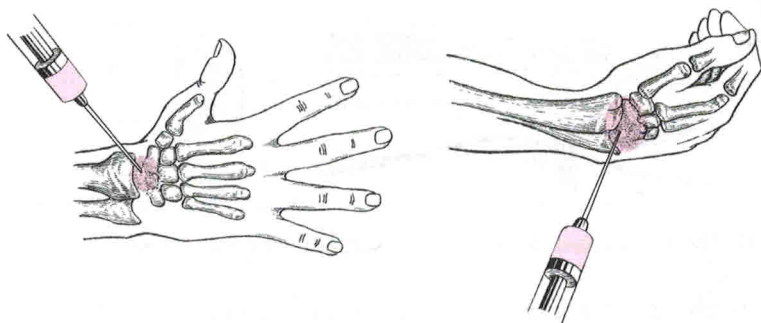


Рис. 45. Пункция лучезапястного сустава

6.6. БЛОКАДА ТАЗОБЕДРЕННОГО СУСТАВА

ТЕХНИКА. Можно выполнять с передней или наружной поверхности в положении больного лежа с выпрямленным бедром (рис. 46).

При пункции передним доступом точка введения иглы располагается на 1,5–2 см книзу от паховой связки и на 1,5–2 см кнаружи от бедренной артерии. Иглу вводят спереди назад до упора в кость.

При пункции с наружной поверхности иглу вводят непосредственно над вершиной большого вертела под прямым углом к поверхности кожи до соприкосновения с костью. Затем иглу продвигают вдоль шейки бедра кверху на 2–3 см, проникая в полость сустава. Объем анестетика или лечебной смеси составляет 10–15 мл.

6.7. БЛОКАДА КРЕСТЦОВО-ПОДВЗДОШНОГО СУСТАВА

ТЕХНИКА. Блокаду выполняют в положении больного лежа на животе. Пальпаторно определяют задневерхнюю и задненижнюю ости таза. Расстояние между ними делят пополам. В точке деления производят анестезию кожи и подкожной жировой клетчатки. Через инфильтрированный участок вводят тонкую длинную иглу под углом 45° к сагиттальной пло-

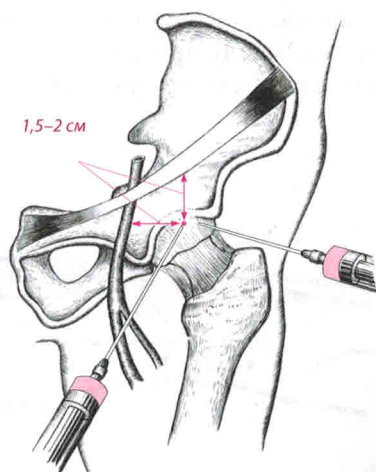


Рис. 46. Пункционные доступы к тазобедренному суставу: 1 – передний, 2 – латеральный

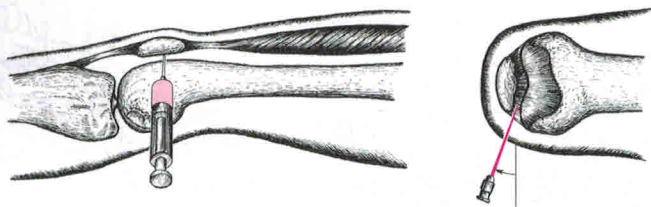


Рис. 47. Пункция коленного сустава латеральным доступом

кости до упора в связки (межкостистую крестцово-подвздошную, дорсальную крестцово-подвздошную и крестцово-бугорковую) и веерообразно вводят 10–20 мл 0,5–1% раствора анестетика или лечебной смеси.

6.8. БЛОКАДА КОЛЕННОГО СУСТАВА

ТЕХНИКА. Блокаду выполняют, как правило, с наружной стороны. Положение больного – лежа на спине. Под коленный сустав подкладывают небольшой валик. Иглу вводят на границе верхней и средней трети наружного края надколенника, на 0,5–1 см дорсальнее, и продвигают параллельно задней поверхности надколенника (рис. 47). Объем вводимого анестетика или лечебной смеси составляет 5–15 мл.

Для пункции верхнего заворота коленного сустава иглу вводят с латеральной стороны, проксимальнее верхнего полюса надколенника и продвигают перпендикулярно наружной поверхности коленного сустава на глубину до 3 см под сухожильное растяжение четырехглавой мышцы бедра (рис. 48).

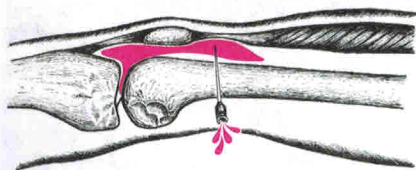


Рис. 48. Пункция верхнего заворота коленного сустава

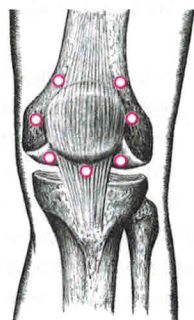


Рис. 49. Пункционные доступы к коленному суставу