

СКЕЛЕТНО-МЫШЕЧНАЯ ПАТОЛОГИЯ В ПРАКТИКЕ РЕВМАТОЛОГА И ХИРУРГА-ОРТОПЕДА

Краткое иллюстрированное руководство

- Наиболее распространенные формы патологии околоуставных мягких тканей, патогенез, симптоматика, диагностика, дифференциальный диагноз, лечение
- Посттравматический остеоартрит, аваскулярный некроз, проблема хронической послеоперационной боли, противоревматическая терапия в периоперационном периоде

Москва
«МЕДпресс-информ»
2023

УДК 616.7-002.77-089.23(035.3)

ББК 55.5

С42

Все права защищены. Никакая часть данной книги не может быть воспроизведена в любой форме и любыми средствами без письменного разрешения владельцев авторских прав.

Авторы и издательство приложили все усилия, чтобы обеспечить точность приведенных в данной книге показаний, побочных реакций, рекомендуемых доз лекарств. Однако эти сведения могут изменяться.

Внимательно изучайте сопроводительные инструкции изготовителя по применению лекарственных средств.

Книга предназначена для медицинских работников.

Книга печатается в авторской редакции.

Авторы: А.Е.Каратеев, М.А.Макаров, С.А.Макаров, В.А.Нестеренко, Е.И.Бялик, В.Е.Бялик, А.А.Каргальцев, Е.Ю.Полищук, А.М.Лиля.

Скелетно-мышечная патология в практике ревматолога и хирурга-ортопеда : Краткое иллюстрированное руководство. – М. : МЕДпресс-информ, 2023. – 66 с. : ил.

ISBN 978-5-907632-53-0

Патология скелетно-мышечной системы, возникающая вследствие травм, избыточной нагрузки, нарушения биомеханики, локального воспаления и дегенеративных процессов, – одна из наиболее частых причин обращения за медицинской помощью к ревматологам и травматологам-ортопедам. К данной патологии относится поражение околоуставных мягких тканей, не связанное с системными ревматическими заболеваниями, – тендиниты, энтезиты, бурситы, тендовагиниты и др., а также посттравматический остеоартрит плечевого, акромиально-ключичного, локтевого, голеностопного сустава и суставов стопы. В настоящем руководстве представлены основные положения по эпидемиологии, патогенезу, клинике, дифференциальной диагностике, терапевтическому и хирургическому лечению этих заболеваний. Также рассмотрен ряд актуальных вопросов, касающихся ортопедической помощи при ревматических заболеваниях.

Руководство предназначено для ревматологов, травматологов-ортопедов, терапевтов, врачей общей практики, специалистов по медицинской реабилитации, студентов медицинских высших учебных заведений.

УДК 616.7-002.77-089.23(035.3)

ББК 55.5

ISBN 978-5-907632-53-0

© Оформление, оригинал-макет. Издательство
«МЕДпресс-информ», 2023

Содержание

| | | | |
|--|----|--|----|
| Сокращения | 3 | Щелкающий палец | 30 |
| Ортопедическая помощь ревматологическим больным | 4 | Боль в грудной клетке | 32 |
| Локальная инъекционная терапия | 6 | Коксовертебральный синдром | 34 |
| Синдром сдавления ротаторов плеча (импинджмент-синдром) | 8 | Синдром боли в области большого вертела | 36 |
| Кальцифицирующий тендинит | 10 | Энтезопатия и бурситы коленного сустава | 38 |
| Адгезивный капсулит плечевого сустава | 12 | Боль в области «гусиной лапки» | 40 |
| Остеоартрит плечевого сустава | 14 | Остеоартрит голеностопного сустава | 42 |
| Остеоартрит акромиально-ключичного сустава | 16 | Тендинит и бурсит ахиллова сухожилия | 44 |
| Латеральный эпикондилит | 18 | Плантарный фасциит | 46 |
| Медиальный эпикондилит | 20 | Плоскостопие | 48 |
| Бурсит локтевого отростка | 22 | Hallus valgus | 50 |
| Остеоартрит локтевого сустава | 24 | Аваскулярный остеонекроз | 52 |
| Синдром запястного канала | 26 | Проблема послеоперационной боли | 54 |
| Синдром де Кервена | 28 | Особенности фармакотерапии ревматических заболеваний в периоперационном периоде | 56 |
| | | Литература | 58 |

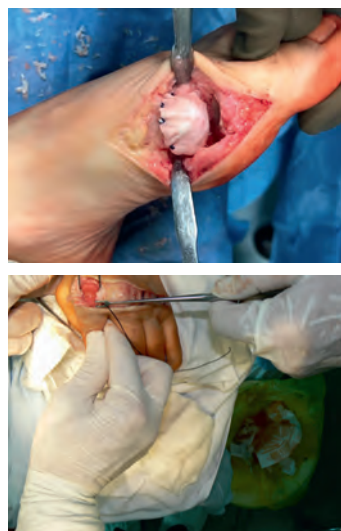
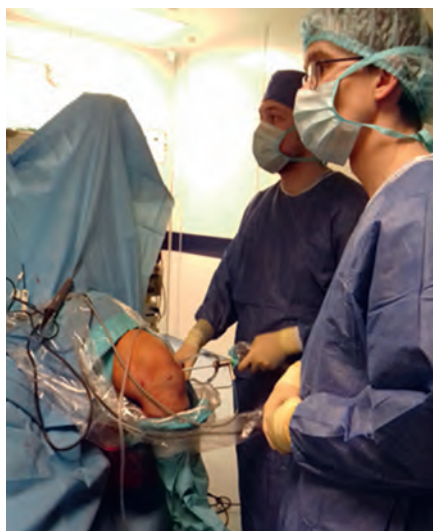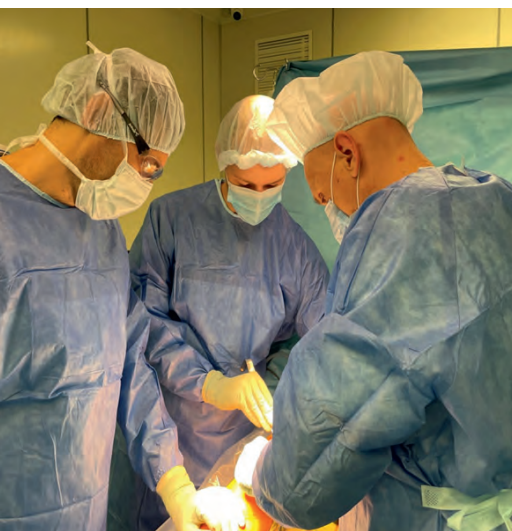Ортопедическая помощь ревматологическим больным

Цели оперативного лечения при скелетно-мышечных заболеваниях:

- Коррекция нарушений биомеханики и восстановление функции пораженного отдела опорно-двигательного аппарата.
- Уменьшение/купирование боли.
- Предупреждение прогрессирования деструкции структур опорно-двигательного аппарата.

Малоинвазивные оперативные вмешательства:

- Артроскопическая синовэктомия, реконструкция и пластика связочного аппарата.
- Корректирующая остеотомия.
- Остео- и хондропластика с использованием коллагеновой матрицы и остеозамещающих материалов.
- Туннелизация хрящевых дефектов.
- Аутологичная трансплантация хондроцитов.



Эндопротезирование суставов

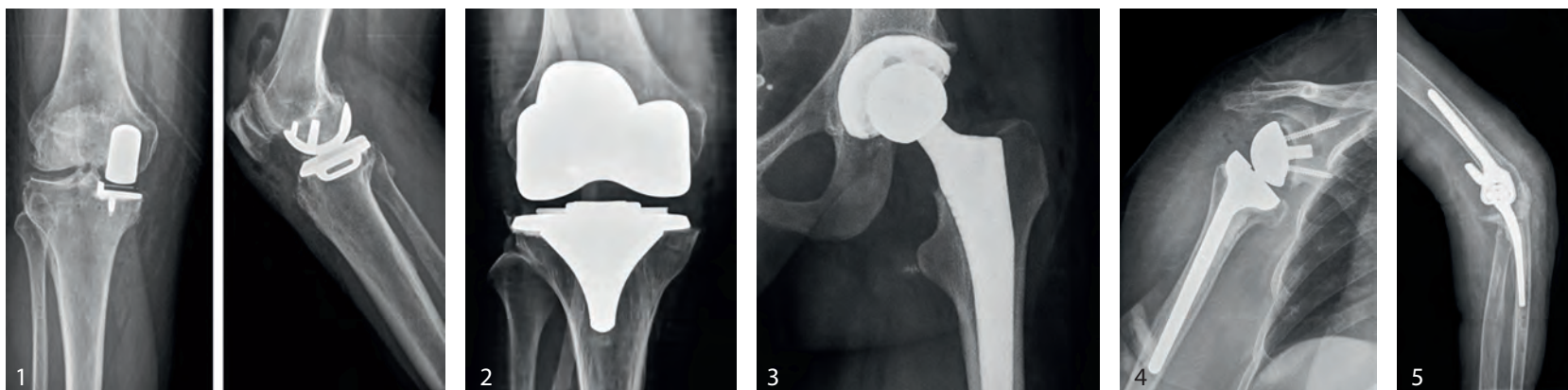
Показанием для эндопротезирования является поражение суставов, сопровождающееся сильной болью и выраженными деструктивными изменениями, приводящее к снижению опорной и двигательной функции, ухудшению здоровья и качества жизни, при неэффективности консервативной терапии.

При ОА коленного сустава III–IV степени с преимущественным поражением одного отдела сустава (при сохранности другого отдела сустава) возможно проведение одномыщелкового эндопротезирования как более «суставсберегающей» операции.

В настоящее время широко практикуется тотальное эндопротезирование коленных, тазобедренных, плечевых, локтевых и других суставов человека. Отличный и хороший функциональный результат тотального эндопротезирования отмечается у 80–90% пациентов; «выживаемость» эндопротезов достигает 15–20 лет.

Важная часть ревмоортопедической помощи – контроль послеоперационных осложнений (послеоперационной боли, тромбоэмболических, септических осложнений и др.), а также эффективная комплексная реабилитация.

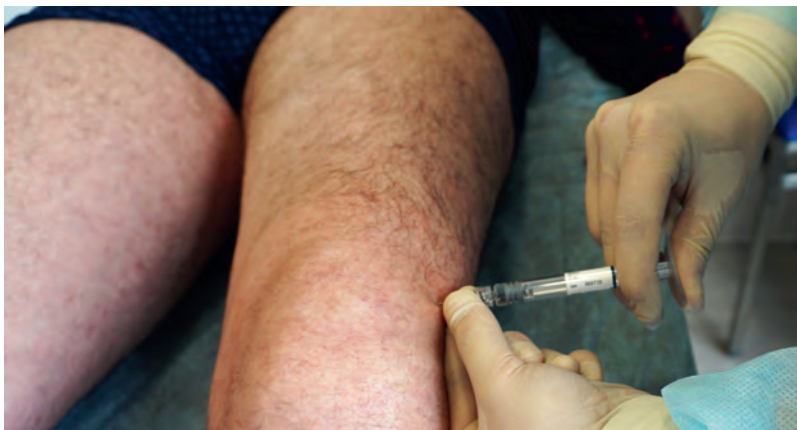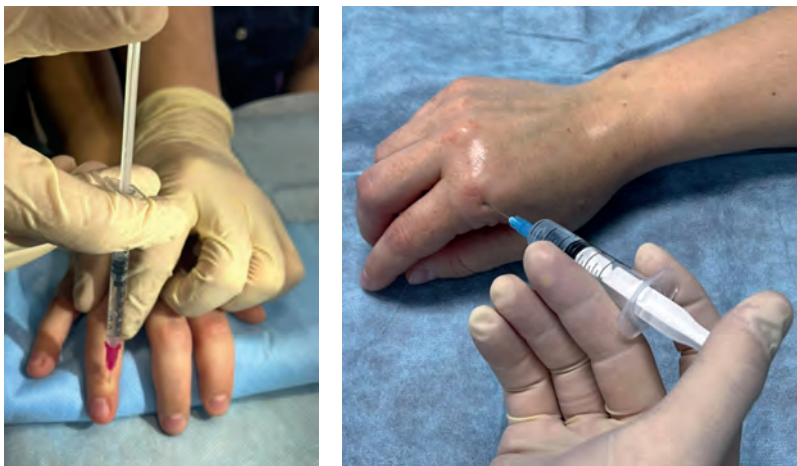Литература: [1–4]



Эндопротезирование суставов: 1 – одномыщелковое, 2 – коленный, 3 – тазобедренный, 4 – плечевой, 5 – локтевой.

Локальная инъекционная терапия

Локальная инъекционная терапия (ЛИТ) – метод лечения, при котором фармакологические препараты или биологически активные субстанции непосредственно вводятся в область патологического процесса.



ЛИТ уменьшает боль и функциональные нарушения. Это важная часть комплексной терапии поражения суставов, околоуставных мягких тканей, последствий травм, туннельных синдромов, состояний, обусловленных мышечным гипертонусом и др. Для ЛИТ используются глюкокортикоиды, гиалуроновая кислота, аутологичная обогащенная тромбоцитами плазма, ботулотоксин и др.

Препараты, применяемые при ЛИТ

Глюкокортикоиды (метилпреднизолон, триамциналон, бетаметазон и др.) при локальном введении оказывают местное противовоспалительное действие, быстро уменьшая отек и боль.

Достоинства: быстрый эффект, низкая стоимость.

Недостатки: кратковременное действие (4–8 нед.), серьезные осложнения (локальные – атрофия кожи, подкожной клетчатки, разрывы сухожилий, ускорение прогрессирования остеоартрита; системные – септические, гипергликемия, повышение АД и др.). Риск осложнений нарастает при частом применении.

Препараты гиалуроновой кислоты выполняют функцию «вискозосупплементации» (замена утраченной при патологии функции естественной «смазки», определяемой естественным гиалуронатом), активируют синтез протеогликанов (стимулируя клеточные рецепторы), оказывают противовоспалительное действие (блоки-

руя металлопротеиназы, молекулы адгезии и др.). При регулярном использовании замедляют развитие остеоартрита.

Достоинства: длительный эффект (до 6–12 мес.), низкий риск осложнений.

Недостатки: высокая стоимость, ограничение использования при наличии локального воспаления (например, синовита).

Биологические средства (аутологичная обогащенная тромбоцитами плазма, аутологичная кондиционированная плазма, стромально-васкулярная фракция, взвесь аутологичных хондроцитов и др.) содержат факторы роста и/или мезенхимальные стволовые клетки, стимулируют местные репаративные процессы, способствуя восстановлению поврежденной ткани.

Достоинства: индивидуальность, длительный эффект (до 6–12 мес.), низкий риск осложнений.

Недостатки: высокая стоимость, технологическая сложность приготовления, кратковременное обострение локального воспаления после введения, более низкий эффект у лиц старших возрастных групп.

Ботулинический токсин типа А подавляет нейромышечную передачу, устраняет мышечный спазм и снижает болевую передачу в области пораженных мышц, суставов и околоуставных структур.

Достоинства: эффективен при мышечном гипертонусе, оказывает длительное анальгетическое действие.

Недостатки: высокая стоимость, не влияет на воспаление, имеет специфические осложнения, использование требует специальной компетенции.

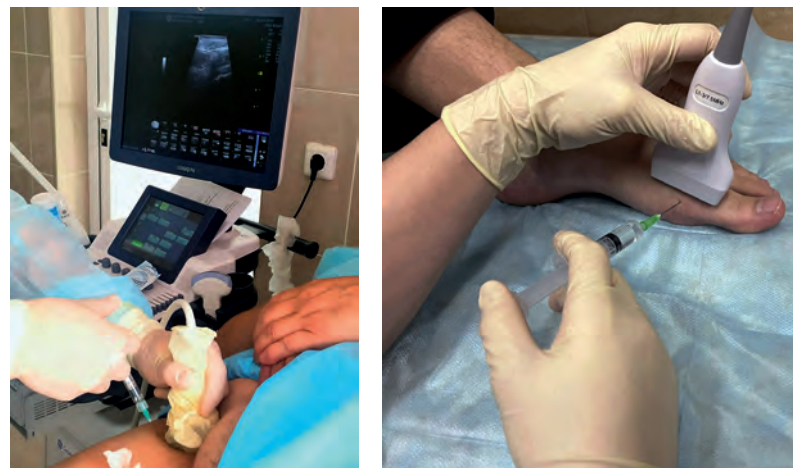
Методы и средства с иным, в том числе недостаточным определенным механизмом действия – пролотерапия (локальное введение местно раздражающего средства, вызывающего развитие фиброзной ткани – например, декстрозы), локальные инъекции НПВП, препаратов коллагена, «сухая игла» (dry needling) и др.

Достоинства: относительно низкая стоимость.

Недостатки: спорная эффективность и безопасность.

Основные принципы. ЛИТ проводит имеющий специальную компетенцию врач, используя четкую методологию и инструментальную визуализацию, тщательно соблюдая правила асептики и антисептики.

Литература: [5–8]



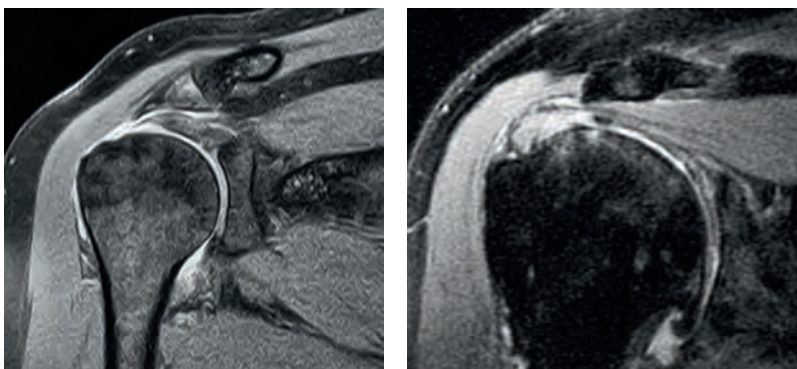
УЗИ-навигация при внутрисуставных инъекциях.

Синдром сдавления ротаторов плеча (импинджмент-синдром)

Синдром сдавления ротаторов плеча (ССРП) – самая частая причина острой и хронической боли в плече (40–50 случаев на 1000 пациентов/лет).

Код по МКБ-10: M75.1 Синдром сдавления ротатора плеча.

Патогенез. Следствие травмы, последующего воспаления и дегенеративных изменений сухожилия мышц-ротаторов (надостная, подостная, малая круглая, подлопаточная). Сдавление сухожилия происходит между большим бугорком плечевой кости, акромионом и клювовидно-акромиальной связкой при нагрузочном отведении руки. В 90% случаев поражается сухожилие надостной мышцы.



МРТ-изменения сухожилия надостной мышцы при ССРП.

Факторы риска. Особенности строения акромиального отростка, интенсивная физическая нагрузка, занятие спортом (волейбол, водное поло и др.), эндокринные заболевания (сахарный диабет 2-го типа), травмы конечности, ишемический инсульт, ревматические заболевания.

NB! У пожилых пациентов с коморбидными заболеваниями ССРП может развиваться при минимальной бытовой нагрузке в связи с мышечным дисбалансом, воспалительными и дегенеративными изменениями ткани сухожилия.

Основные симптомы:

- Боль в области плечевого сустава при отведении руки (60–120° дуги Дауборна).
- В остром периоде – боль в покое, ночью, усиление боли при попытке лечь на пораженную конечность.
- Нарушение функции плечевого сустава (в большей степени страдает отведение плеча).

Осложнения:

- Развитие синдрома хронической боли.
- Полный разрыв сухожилия мышцы-ротатора на фоне дегенеративных процессов.

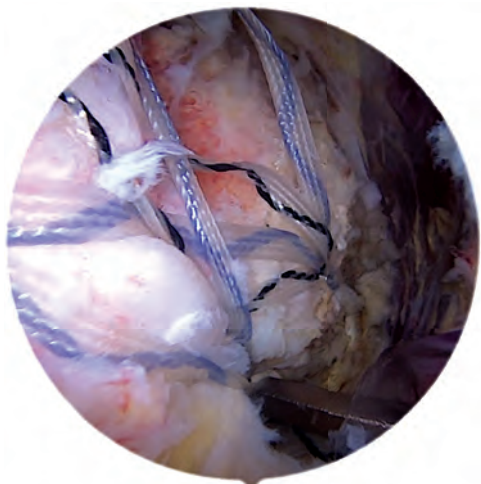
Диагностика. Общеизвестные диагностические критерии не разработаны. Диагноз ставится на основании появления боли при отведении плеча, диагностических тестов (провокация боли), выявления изменений сухожилия ротаторов при УЗИ и МРТ.

Диагностические тесты:

- Дуга Дауборна: появление боли после отведения более 60°.
- Тест Нира: фиксировать лопатку пациента одной рукой, а другой поднять руку пациента вперед, вверх и медиально.
- Тест Хокинса: согнуть руку на 90°, затем повернуть ее внутрь (развернуть предплечье до горизонтального уровня).

Дифференциальный диагноз

Остеоартрит плечевого и акромиально-ключичного суставов, адгезивный капсулит, оссифицирующий тендинит, патология шеи и мышц плечевого пояса.



Пластика сухожилия m. supraspinatum.

Лечение ССРП

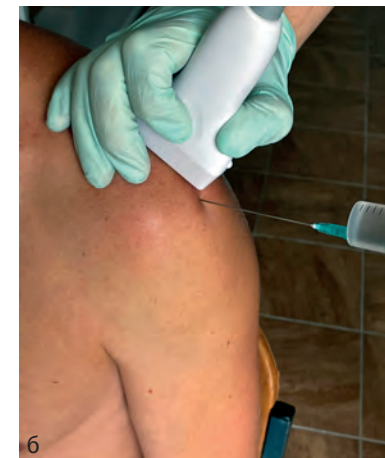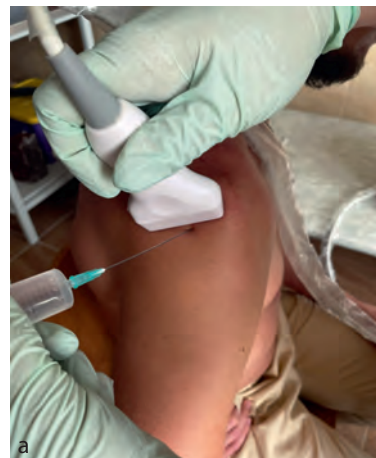Консервативное:

- НПВП перорально (эффективны в первые 2–4 недели). **NB!** Назначать с учетом факторов риска.
- ЛИТ с ГК (субакромиальное, локальное введение). **NB!** Не более 1–2 инъекций на курс.
- ЛИТ с ГлК (2–5 еженедельных инъекций в зависимости от препарата и клинической ситуации).
- ЛИТ с ОТП (3 еженедельные субакромиальные инъекции).
- Физиотерапия: лазеротерапия, магнитотерапия, УВТ, ЛФК.

Хирургическое:

- Артроскопическая пластика сухожилия.

Литература: [9–12]



Инъекции: сухожилие надостной мышцы (а), субакромиальной бурсы (б).

Кальцифицирующий тендинит

Кальцифицирующий тендинит плеча (КТП) – одна из основных причин боли в плече, возникающей вследствие тендинита и оссификации сухожилий мышц ротаторов плеча. Распространенность составляет 2,7–20% общей популяции, около 20% – случайные находки.

Синоним: кальцинаты вращающей манжеты.

Код по МКБ-10: M75.3 Кальцифицирующий тендинит плеча.

Патогенез. Следствие травмы, последующего воспаления и дегенеративных изменений ротаторной манжеты. Метапластическая трансформация теноцитов в хондроциты вызывает последующую гетеротопическую оссификацию внутри сухожилия. В большинстве случаев (>60%) поражается сухожилие надостной мышцы.

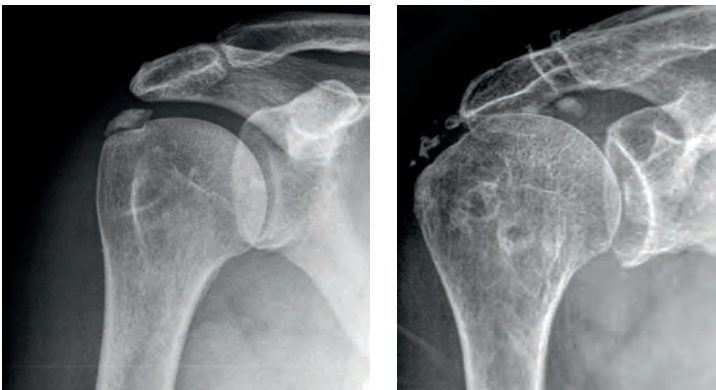
Факторы риска. Травмы сухожилий мышц ротаторов, тяжелый физический труд, женский пол, патология щитовидной железы, сахарный диабет и другие нарушения обмена веществ, ревматические заболевания.

Основные симптомы:

- Боль высокой интенсивности, возникающая чаще по утрам, иногда с ощущением жара или лихорадки.
- Преобладание боли в передней части плеча.
- Ограничение движений, преимущественно отведения плеча (дуга Дауборна).
- Иррадиация боли в лопатку.
- Циклический процесс: фазы прекальцификации, кальцификации и разрешения. Появление интенсивной боли сопровождается стадией тендинита и кальцификации.

Осложнения:

- Развитие хронической боли в плече, связанной с ССРП (импинджмент-синдром).
- Разрыв оссифицированного сухожилия, наиболее часто – сухожилия надостной мышцы.



◀ Рентгенологические изменения при КТП.