1.2.3. Обследование при планировании системной терапии ретиноидами

Данное обследование включает биохимический анализ крови (общий белок, холестерин, липопротеины высокой и низкой плотности, триглицериды, мочевина, креатинин, аланинаминотрансфераза, аспартатаминотрансфераза, билирубин общий и прямой) и тесты на беременность.

Биохимический тест

Кровь на биохимический анализ можно сдать в любое время, однако множество факторов, влияющих даже у здоровых людей на отдельные показатели, могут повлиять на результат. В этой связи лучше соблюдать **правила сдачи** биохимического анализа крови:

- в течение 8–12 ч не принимать пищу, вечером возможен легкий ужин, после которого можно лишь пить чистую воду;
- накануне исключить повышенную физическую активность;
- не принимать горячую ванну на ночь;
- утром не принимать таблетки, не заниматься зарядкой, не нервничать.

Тесты на беременность

Для определения наличия беременности используются коммерческие тесты с минимальной чувствительностью 25 мМЕ/мл.

Первый тест проводят в связи с принятием решения о целесообразности лечения ретиноидами, в дальнейшем в первые 3 дня менструального цикла и в день начала лечения (эти дни могут совпадать), а при нерегулярности менструаций — через 3 нед после незащищенного полового акта.

Лечение начинают только через 1 мес проведения эффективной контрацепции.

1.2.4. Обследование перед назначением комбинированных оральных контрацептивов (КОК)

Обследование включает:

- измерение артериального давления;
- частоты сердечных сокращений;
- определение индекса массы тела (не более 30 кг/м^2);
- биохимический анализ крови (показатели см. ч. II, п. 1.2.3);
- гинекологическое обследование (молочных желез, цитологическое исследование цервикальной слизи);

- тест на беременность (должен быть отрицательным);
- показатели коагулограммы — активированное частичное тромбопластиновое время (АЧТВ), протромбиновый индекс (ПТИ), фибриноген, тромбиновое время.

Исследование показателей свертываемости крови лучше проводить натощак или через 8 ч после еды, исключение употребления алкоголя за сутки, курения — за 2–3 ч. Перед взятием крови рекомендуется выпить стакан воды.

1.2.5. Обследование перед назначением физиотерапии и аппаратных эстетических процедур

Включает клинические анализы крови и мочи, ЭКГ (для пациентов старше 40 лет), консультации терапевта и гинеколога (перечислены только общие для всех процедур противопоказания, для отдельных процедур они могут быть шире).

1.2.6. Лабораторный контроль во время лечения ретиноидами

Контрольный биохимический анализ назначают через 2–4 нед после начала лечения, а затем при отсутствии отклонений — каждые 3 мес.

1.3. Дифференциальная диагностика

К сожалению, могут встречаться диагностические ошибки, и тогда назначенное лечение не даст результатов. Более того, состояние кожи может ухудшиться. Такое бывает, когда диагноз ставится поспешно и только на основании клинической картины. Чтобы не допустить подобных ситуаций, надо как можно раньше провести **дифференциальную диагностику**.

Назовем три основных заболевания кожи, с которыми можно перепутать акне, — это:

- малассезия-фолликулит;
- розацеа (папуло-пустулезная форма);
- демодекоз.

1.3.1. Малассезия-фолликулит

Как следует из названия, данное заболевание вызывается грибом *Malassezia*, который живет на поверхности нашей кожи. Малассезия-фолликулит легко перепутать с папуло-пустулезной формой акне, поскольку в его клинической картине преобладают папулы и пустулы (**рис. II-1**).

- Вызывается грибом *Malassezia*.
- Мужчины болеют чаще женщин.
- В анамнезе часто выявляют системное и/или местное применение ГКС, антибиотиков (чаще тетрациклинов), иммуносупрессантов, среди сопутствующих заболеваний — сахарный диабет, синдром Иценко–Кушинга.

Рис. II-1. Папуло-пустулезная сыпь при малассезия-фолликулите (Фото: Wikipedia)

При сборе анамнеза часто выявляют системное и/или местное применение глюкокортикостероидов, антибиотиков (чаще тетрациклинов), иммуносупрессантов, среди сопутствующих заболеваний — сахарный диабет, синдром Иценко–Кушинга. Но не это является главным критерием постановки диагноза.

В **табл. II-1** представлены отличия акне от малассезия-фолликулита, которые касаются и локализации, и характера высыпаний, и развития болезни. Их довольно много, и это повышает шансы правильной дифференциальной диагностики. А в сложных случаях всегда можно обратиться к лабораторным исследованиям, которые уже наверняка помогут выявить возбудителя.

Встречаются и сочетанные формы — акне, осложненное малассезия-фолликулитом. Такое может случиться на фоне длительного применения антибиотиков тетрациклиновой группы и местных антибиотиков.

То есть **присоединение грибкового звена — это нежелательный побочный эффект антибиотикотерапии и еще один аргумент в пользу того, что ее надо назначать только в крайних случаях, а не с целью профилактики**.

Таблица II-1. Отличия акне от малассезия-фолликулита

МАЛАССЕЗИЯ-ФОЛЛИКУЛИТ	АКНЕ
Поражение груди, спины, реже лица	Чаще поражение только лица
Периферия лица и подбородок	Средняя часть лица
Мономорфные высыпания (папулы, пустулы)	Полиморфная сыпь, комедоны
Зуд, жжение	Субъективных ощущений нет
Быстрое улучшение от противогрибковой терапии	Отсутствие улучшения от противогрибковой терапии
Отсутствие эффекта от антибактериальной терапии	Антибактериальная терапия эффективна
Часто в анамнезе терапия антибиотиками	Может не быть
Ухудшение в летние месяцы	Нет
Ухудшение во влажной теплой среде, при физических нагрузках	Нет

1.3.2. Розацеа

Следующее заболевание, с которым нередко путают акне, — это розацеа в папуло-пустулезной стадии, когда на коже появляются воспалительные элементы в виде папул и пустул (**рис. II-2**).

- Развивается вследствие нарушения микроциркуляции в коже.
- Характерные признаки розацеа: 1) эритема (вспышки в начале заболевания и стойкое покраснение в дальнейшем) и 2) телеангиэктазии.
- Реагирует на сосудорасширяющие триггерные факторы: инсоляция, экстремальные температуры, острая и горячая пища, алкоголь, стрессы и волнение, местные раздражители, сосудорасширяющие лекарственные препараты.

Рис. II-2. Папуло-пустулезная сыпь при розацеа (Zhou M. et al., 2016)

Розацеа никак не связана с сальными железами и может возникнуть на коже с любым уровнем себосекреции. Причина розацеа кроется в нарушении микроциркуляции. Стойкое расширение капилляров кожи приводит к развитию застойных явлений в кожной ткани. Различные клетки, оказавшиеся на пораженном участке, начинают функционировать неправильно. И со временем структура кожи меняется — нарушается барьер рогового слоя, и он становится более проницаемым для посторонних агентов, повышается активность иммунных клеток и начинаются воспалительные процессы, развивается стойкий межклеточный отек и возникает одутловатость.

Внимательный сбор анамнеза позволит исключить розацеа, поскольку дебют и начальные проявления этого дерматоза совсем не характерны для акне (**табл. II-2**).

Таблица II-2. Отличия акне от розацеа

РОЗАЦЕА (ПАПУЛО-ПУСТУЛЕЗНАЯ ФОРМА)	АКНЕ
Начало в зрелом возрасте (30–60 лет)	Начало в период полового созревания
Ухудшение с возрастом	Улучшение с возрастом
Нет связи с гормональным влиянием	Связь с половыми гормонами
Комедонов нет	Открытые и закрытые комедоны
Поражено только лицо	Наличие высыпаний на груди и спине
Вспышки эритемы	Вспышек эритемы нет
Эритема центрофациальная, телеангиэктазии	Эритемы и телеангиэктазий нет
Обострение при инсоляции	Улучшение при инсоляции
Отсутствуют рубцы	Часто рубцы постакне
Часто — блефарит, гиперемия конъюнктивы	Глаза не вовлечены

Детальная информация об уходе за кожей при розацеа представлена в книге **«Розацеа и купероз в практике косметолога»**.

1.3.3. Демодекоз

И, наконец, еще один дерматоз, который можно перепутать с акне, — это демодекоз. Он вызывается клещом рода *Demodex*, который живет в протоках сальных желез и питается кожным салом. Клещи активны ночью, при повышенной температуре (30–40 °C) и влажности, поэтому зуд беспокоит больных преимущественно в ночное время, а обострения наблюдаются летом, у частых посетителей бани и сауны, рабочих горячих цехов и кухни.

Выделяют две формы демодекоза (**рис. II-3**). Для **демодекозного фолликулита** характерны эритематозные пятна, папулы с чешуйками и пустулы на лице и волосистой части головы. Отмечаются сухость, шелушение, грубость кожи. Поражение может быть односторонним. В случае **папуло-пустулезной формы демодекоза** высыпания расположены преимущественно вокруг глаз и рта и симметрично.

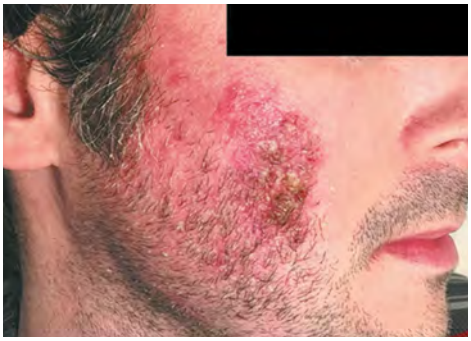

Демодекозный фолликулит:

- эритематозные пятна, фолликулярные папулы с чешуйками на поверхности, пустулы на лице и волосистой части головы;
- сухость, шелушение, грубость кожи;
- поражение может быть односторонним

(Casas M.N. et al., 2020)

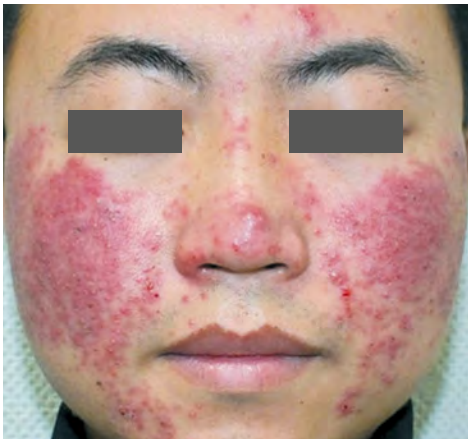

Демодекоз (папуло-пустулезная форма):

- высыпания преимущественно периорально и периорбитально
- плотные эритематозные участки, нередко симметричные

(Фото: Wikipedia)

Рис. II-3. Сыпь при демодекозе

Заподозрить демодекоз помогут позднее начало заболевания (после 30 лет), отсутствие связи с гормональным влиянием, а также характерные субъективные ощущения (**табл. II-3**).

Таблица II-3. Отличия акне от демодекоза

ДЕМОДЕКОЗ	АКНЕ (ПАПУЛО-ПУСТУЛЕЗНАЯ ФОРМА)
Начало в зрелом возрасте (30–60 лет)	Начало в подростковом периоде
Ухудшение с возрастом	Улучшение с возрастом
Нет связи с гормональным влиянием	Связь с половыми гормонами
Комедонов нет	Открытые и закрытые комедоны
Поражено только лицо	Наличие высыпаний на груди и спине
Высыпания вокруг рта и глаз	Нет склонности к расположению вокруг рта и глаз
Часто высыпания на коже скальпа	Кожа скальпа не поражена
Может быть одностороннее поражение (при демодекозном фолликулите)	Всегда симметричное поражение
Наличие зуда, ощущение прикосновения пуха, обычно ночью	Субъективных ощущений нет
Ухудшение летом и на жаре	Обычно улучшение летом
Отсутствуют рубцы	Часто рубцы постакне
Часто блефарит, гиперемия конъюнктивы	Не вовлечены глаза

Резюме

Мы провели визуальный осмотр, собрали анамнез и убедились в том, что это — «наш пациент» и мы можем ему помочь. Для этого у нас есть множество разных инструментов — это и косметические средства, и аппаратные технологии, и инъекционные препараты, и теперь уже и нутрицевтики.

Что выбрать?

Ответ нам подскажет понимание **этиологии и патогенеза акне**.