

Таблица 4.2

Примеры перекрестной реактивности между пылью и пищевыми продуктами

Виды пыльцы	Пищевые продукты
Амброзия	Мускусная дыня, сок дыни, дынная вода, арбуз, огурцы, кабачки, баклажаны, бананы, подсолнечное масло
Полынь	Сельдерей, анис, тмин, кориандр, фенхель, морковь, петрушка
Злаки	Хлебобулочные изделия, различные виды зерновых круп (геркулес), хлебный квас, томаты, дыня, дынная вода, киви, щавель, кофе, какао
Береза	Лесной орех, каштан, яблоко, персик, слива, абрикос, груша, вишня, картофель, морковь, сельдерей, киви, специи
Подсолнечник	Халва, семечки, подсолнечное масло

Аллергические риниты вследствие лекарственной аллергии

Аллергические риниты вследствие лекарственной аллергии — большая редкость. Обычно индуцированные действием лекарств симптомы ринита имеют генез, никак не связанный с иммунологической реакцией (см. гл. 5, раздел «Медикаментозный ринит»). К обострению симптомов сезонного аллергического ринита может приводить нерациональная терапия с использованием фитопрепаратов или лекарственных средств на основе экстрактов растений, имеющих перекрестные антигенные детерминанты с аллергенами для данного пациента пылью.

Поскольку неспецифические триггеры играют важную роль в развитии обострений аллергического ринита, при сборе анамнеза следует обратить внимание на действие таких факторов, как табачный дым, сильные запахи духов, загазованность воздуха, низкая температура. Отягощенный семейный анамнез и наличие других аллергических заболеваний у самого пациента (атопический дерматит, бронхиальная астма или свистящие хрипы в легких, проявления пище-

вой, лекарственной аллергии и др.) помогают врачу в верификации аллергической природы затянувшегося или рецидивирующего ринита. Однако отрицательный семейный и личный аллергологический анамнез ни в коей мере не отрицает вероятность аллергической природы ринита.

В стандартной ситуации диагноз аллергического ринита не представляет больших сложностей. Данные, полученные при правильном сборе анамнеза, позволяют в большинстве случаев установить диагноз, выявить причинные аллергены, определить тяжесть заболевания и, следовательно, объем терапии. Для уточнения степени тяжести заболевания обязательно узнать у больного, как проявления ринита сказываются на качестве его жизни, то есть насколько они снижают продуктивность работы или учебы, мешают занятиям спортом и активному отдыху, нарушают сон.

Внешний осмотр и эндоскопия. Классическое описание *внешних проявлений* аллергического ринита, которые могут быть выявлены при наружном осмотре, включает приоткрытый рот, темные круги под глазами (возникающие из-за стаза в периорбитальных венах в результате постоянно нарушенного носового дыхания), а также поперечной складки на спинке носа, развивающейся из-за того, что пациентам часто приходится потирать раздраженный кончик носа. Отечность и гиперемия кожи крыльев носа и над верхней губой появляются при обильной ринорее.

При *передней риноскопии* и *эндоскопическом исследовании* в момент обострения заболевания, особенно при сезонном рините, отмечают значительное количество белого, иногда пенистого секрета в носовых ходах, резкий отек носовых раковин, иногда с инъекциями сосудов. Проба с адреналином демонстрирует обратимость выявленных изменений, то есть через 20–30 секунд после аппликации раствора адреналина слизистая оболочка становится более бледной, а нижние носовые раковины значительно сокращаются в размерах. Для персистирующего ринита более характерны серый или цианотичный цвет и наличие характерной пятнистости слизистой оболочки — симптом Воячека (рис. 4.10 а). Количество

и характер секрета отличаются в разные фазы заболевания: при контакте с аллергеном или обострении количество секрета увеличивается, после приступа чиханья он становится водянистым или пенистым, в фазе ремиссии в полости носа имеется лишь небольшое количество густого слизистого отделяемого.

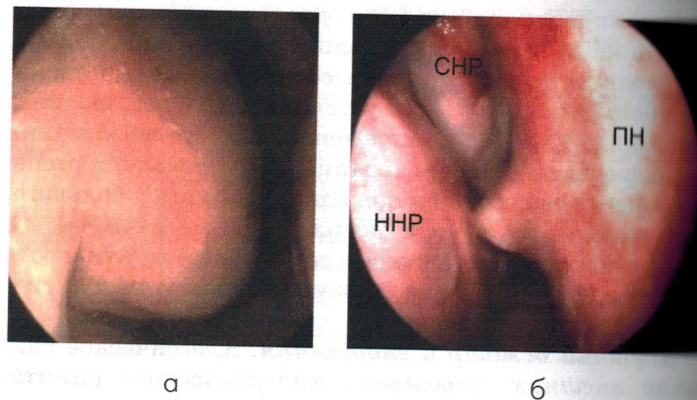


Рис. 4.11. Эндоскопическая картина при аллергическом рините: а) отек и увеличение переднего конца нижней носовой раковины; б) гребень перегородки носа, упирающийся в нижнюю носовую раковину: ПН — перегородка носа, ННР — нижняя носовая раковина, СНР — средняя носовая раковина. Правая половина носа, 0° эндоскоп

В случае многолетнего анамнеза заболевания обычно при персистирующем круглогодичном рините эндоскопическое исследование, как и при хроническом инфекционном рините, может выявить гипертрофию и полипозное перерождение задних концов нижних носовых раковин и/или полипозные изменения слизистой оболочки, которые обычно локализуются в области среднего носового хода.

Особое значение при осмотре полости носа следует уделять выявлению гребней и шипов перегородки носа, которые, вонзаясь в расположенную напротив отечную носовую раковину или латеральную стенку полости носа, вызывают дополнительный отек слизистой оболоч-

ки, усиливая выраженность симптомов ринита и делая неэффективным проводимое лечение (рис. 4.11 б).

Среди дополнительных методов при аллергическом рините широко используется *цитологическое исследование* мазков и смывов из полости носа. Этот метод помогает в дифференциальной диагностике между аллергическим ринитом (преобладание эозинофилов) и инфекционным ринитом (преобладание нейтрофилов), а также в оценке эффективности лечения.

Исследование порогов обоняния, мукоцилиарного транспорта, риноманометрия, акустическая ринометрия, рентгенография и компьютерная томография полости носа и околоносовых пазух имеют второстепенное значение в диагностике аллергического ринита. Они редко применяются в рутинной клинической практике и используются лишь при планировании хирургического вмешательства или в научных исследованиях.

Аллерген-специфическая диагностика

Кожные пробы с аллергенами. Основным методом выявления причинных аллергенов при аллергическом рините являются *кожные пробы*. Эти пробы показывают наличие IgE-зависимой кожной реакции на аллерген и, следовательно, подтверждают диагноз аллергического заболевания. Показанием к постановке кожных проб с аллергенами является клиническая картина заболевания, в основе которого лежит IgE-зависимая аллергическая реакция. Пробы проводятся в оборудованных кабинетах специально обученным персоналом.

Для диагностики аллергического ринита обычно используют *пробы уколом (прик-тест)*. Их механизм заключается в том, что при наличии на тучных клетках кожи специфических IgE они связывают поступающий через прокол аллерген. Это приводит к дегрануляции тучных клеток, выделению медиаторов (гистамина) и развитию немедленной аллергической реакции. Эта реакция проявляется триадой Левиса: волдырем, гиперемией и кожным зудом, которые максимально выражены через 15–20 мин после действия аллергена

(Bousquet J., 1993). По выраженности немедленного компонента определяют результат прик-теста. Для тестирования используют аллергены отечественного, как правило, содержащие 10 000 PNU (белковых единиц азота) в 1 мл, или зарубежного (10 000–30 000 PNU в 1 мл) производства (Yunginger J. W., 1997).

При проведении прик-теста после обработки спиртом на кожу волярной поверхности предплечья, отступив на 5 см от лучезапястного сустава, наносят каплю 0,01% раствора гистамина (положительный контроль), срок хранения которого не должен превышать 6 ч. На 5 см выше наносят каплю разводящей жидкости (отрицательный контроль). Выше них на расстоянии 5 см друг от друга наносят по капле аллергена из стандартного набора, затем тонкой иглой прокалывают кожу в месте их нанесения. После этого избыток аллергена удаляют, промокнув поверхность кожи салфеткой, не допуская при этом смешивания капель различных аллергенов. Результат оценивают через 10–15 мин, измеряя размеры кожных папул и сравнивая их с положительным тест-контролем (табл. 4.3).

Таблица 4.3

Шкала оценки результатов прик-тестов (по Kay A. B., 1997)

Выраженность реакции	Условные обозначения	Волдырь, мм	Эритема, мм
Отрицательная	–	<3	0,5
Слабо положительная	+	3–5	0–10
Положительная	++	5–10	5–10
Резко положительная	+++	10–15	>10
Очень резко положительная	++++	>15 (или с псевдопапулами)	>20

В России прик-тесты стали значительно шире использоваться в последние годы, но пока не заменили полностью *скарификационных проб*. Последние более чувствительны, но менее специфичны и дают большее число ложноположительных реакций. Европейская академия

аллергологии и клинической иммунологии (ЕААСИ), не рекомендует использовать скарификационные пробы из-за их низкой специфичности (Malling H. J., 1993).

Внутрикожные пробы не нашли широкого применения в диагностике аллергического ринита и применяются ограниченно, лишь при необходимости алергометрического титрования.

Результаты кожных проб не являются абсолютными, на их достоверность могут влиять различные факторы, из-за чего результаты могут быть ложноотрицательными и ложноположительными.

Причины ложноотрицательных проб:

- неправильное хранение аллергенов;
- неправильная техника выполнения проб;
- снижение реактивности кожи (пожилой возраст, хронический гемодиализ);
- рефрактерный период после системной аллергической реакции, связанный с истощением IgE и уменьшением его количества на тучных клетках кожи;
- предшествующий прием антигистаминных препаратов, кетотифена, трициклических антидепрессантов или кортикостероидов.

Причины ложноположительных реакций:

- изменение свойств аллергенов из-за нарушения техники постановки проб;
- прием лекарственных препаратов или пищевых продуктов, являющихся либераторами гистамина (рыба, томаты, яичный белок, клубника, земляника, шоколад и др.);
- выраженный кожный дермографизм (Slavin R. G., 1999).

Противопоказаниями для кожного тестирования являются:

1. обострение основного заболевания;
2. тяжелое течение сопутствующей бронхиальной астмы (ОФВ₁ <70% на фоне адекватной терапии);
3. острые интеркуррентные инфекции (ОРЗ, ангина, пневмония и др.);
4. декомпенсированные заболевания внутренних органов (печени, почек, сердечно-сосудистой и эндокринной системы, крови и др.);