

Оглавление

| | |
|--|-----------|
| Список сокращений..... | 6 |
| Введение..... | 7 |
| Глава 1. Анатомо-топографическая характеристика аорты. | |
| Этиология и классификация аневризм. История развития хирургии аневризм аорты.... | 9 |
| 1.1. Анатомо-топографическая характеристика аорты..... | 9 |
| 1.2. Этиология и классификация грудных и торакоабдоминальных аневризм аорты..... | 11 |
| 1.3. История хирургии аневризм аорты..... | 21 |
| Глава 2. Методы оценки хирургических доступов к аорте..... | 26 |
| 2.1. Объективная оценка качества доступов к аорте..... | 27 |
| 2.2. Фотографирование..... | 30 |
| Глава 3. Доступы при хирургическом лечении аневризмы восходящей и дуги аорты..... | 31 |
| 3.1. Полная продольная срединная стернотомия..... | 32 |
| 3.2. Частичная верхняя продольная срединная стернотомия..... | 38 |
| Глава 4. Хирургические доступы к грудному отделу нисходящей аорты..... | 40 |
| 4.1. Доступы к перешейку аорты и проксимальной части нисходящей аорты..... | 40 |
| 4.2. Доступы при аневризмах всей нисходящей грудной аорты..... | 43 |
| 4.2.1. Левосторонняя двойная торакотомия по IV и VI межреберьям..... | 43 |
| 4.2.2. Левосторонняя двойная торакотомия по III и VI межреберьям из единого «S»-образного кожного разреза..... | 45 |
| Глава 5. Доступы при одномоментном протезировании нисходящей грудной аорты с восходящей аортой и ее дугой..... | 49 |
| 5.1. Левосторонняя торакотомия по IV межреберью с полным поперечным пересечением грудины..... | 49 |
| 5.2. Доступы ко всей грудной аорте..... | 52 |
| 5.2.1. Чрездвухплевральный доступ по IV межреберью..... | 52 |
| 5.2.2. Левосторонняя двойная торакотомия по IV и VI межреберьям с полным поперечным пересечением грудины по IV межреберью из одного кожного разреза..... | 57 |
| 5.2.3. Продольная стернотомия с левосторонней торакотомией по IV межреберью..... | 59 |
| Глава 6. Хирургические доступы к брюшному отделу аорты..... | 62 |
| 6.1. Лапаротомия..... | 62 |
| 6.2. Торакофренопараректальный доступ..... | 65 |
| 6.3. Мини-лапаротомия..... | 68 |
| Глава 7. Доступы к торакоабдоминальным аневризмам аорты..... | 73 |
| 7.1. Доступы при протезировании нисходящего грудного и брюшного отделов аорты..... | 74 |
| 7.1.1. Доступ Крауфорда..... | 75 |
| 7.1.2. Торакофренопараректальный забрюшинный доступ..... | 80 |
| 7.2. Доступы ко всей аорте..... | 84 |
| 7.2.1. Комбинированный доступ — левосторонняя торакотомия по IV межреберью с пересечением грудины с торакофренозабрюшинным доступом по VII межреберью..... | 84 |
| 7.2.2. Комбинированный чрездвухплевральный доступ по IV межреберью с торакофренозабрюшинным по VII межреберью..... | 86 |
| Глава 8. Характеристика интра- и послеоперационных осложнений, связанных с различными хирургическими доступами при лечении больных с аневризмами аорты..... | 89 |
| Список литературы..... | 94 |

Глава 3

Доступы при хирургическом лечении аневризмы восходящей и дуги аорты

Оптимальным доступом при выполнении операций на восходящей аорте, ее дуге, коронарных артериях и клапанах сердца признана *полная продольная срединная стернотомия*, впервые предложенная Мильтоном в 1897 г. для доступа к аортальному клапану.

Требования к хирургическому доступу при операциях на аневризме восходящего отдела аорты следующие.

1. Возможность подключения аппарата ИК с дренированием венозной системы путем раздельной канюляции верхней и нижней полых вен через стенку и ушко правого предсердия и осуществление ИК по схеме «полые вены — бедренная артерия».
2. Проведение экстракорпорального кровообращения и декомпрессии левых отделов сердца (дренаж левого желудочка) при операциях на восходящей части аорты с аортальной недостаточностью и без нее.
3. Обеспечение мобилизации аневризмы восходящего отдела аорты для наложения поперечного зажима на дистальный отдел, возможность выполнения аортотомии и кардиopleгии.
4. Создание хорошей экспозиции аневризмы восходящего отдела аорты в операционной ране для проведения хирургических вмешательств на ней: замена восходящей части аорты искусственным протезом и кондуитом при аневризмах восходящей части аорты с аортальной недостаточностью и без нее.
5. Обеспечение возможности проведения интраоперационных реанимационных мероприятий в случаях возникновения осложнений.
6. Возможность выполнения сочетанных операций при аневризме восходящего отдела аорты с аортокоронарным шунтированием (АКШ) и на дуге аорты.

3.1. Полная продольная срединная стернотомия

Строго по срединной линии тела скальпелем рассекали кожу в пределах дермы от яремной ямки до конца мечевидного отростка (рис. 3.1 а). Далее работали коагулятором в режиме резки. Рассекали мягкие ткани до надкостницы. Пальпируя края грудины, ориентировались в месте будущего рассечения ее надкостницы по центральной линии. Надкостницу рассекали коагулятором строго продольно по центру грудины на всем ее протяжении (рис. 3.1 б).

Рассекали апоневроз ниже мечевидного отростка. В верхнем отделе раны вводили ножницы строго над рукояткой грудины и, раздвигая бранши ножниц, проводили между ними и грудиной указательный палец левой руки, мобилизуя им верхний край грудины и частично загрудинное пространство.

Палец извлекали и вместо него помещали салфетку, туго тампонируя рану. Мечевидный отросток рассекали продольно коагулятором или ножницами и под него вводили строго по нижнему краю грудины сомкнутые бранши ножниц,

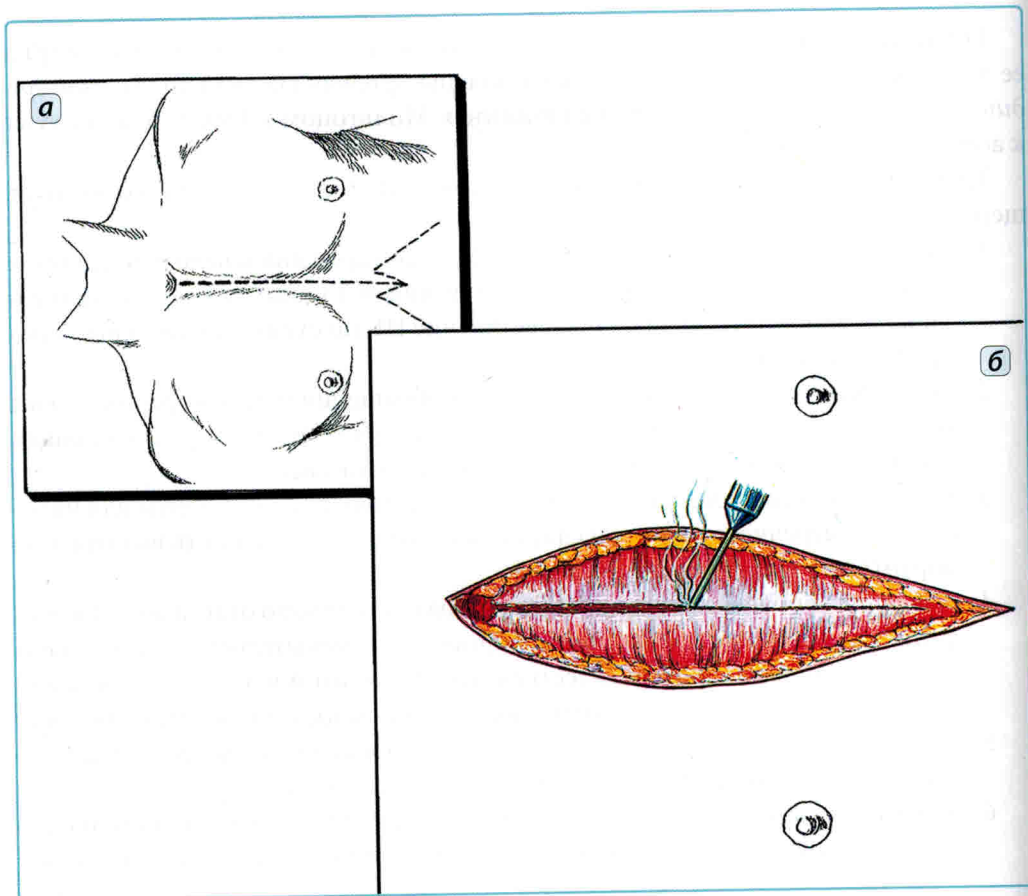


Рис. 3.1. Полная продольная срединная стернотомия (схема):

а — разрез; б — рассечение надкостницы коагулятором

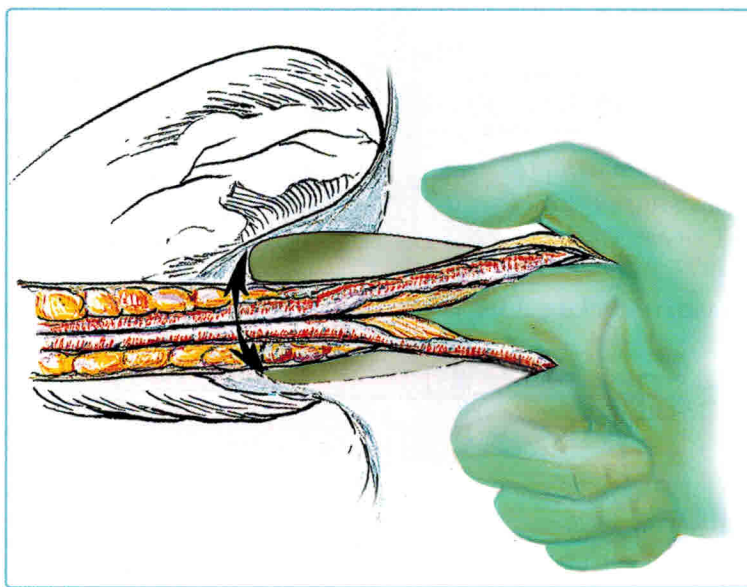


Рис. 3.2. Мобилизация задней части грудины (перед стернотомией)

давая команду анестезиологу «сделать выдох». Между ножницами и грудиной вводили палец, ножницы извлекали и при выдохе больного пальцем мобилизовали заднюю часть грудины (рис. 3.2). Грудину рассекали либо электропилой, либо пилой Джигли.

В первом варианте в яремную вырезку грудины помещали стернотом зубьями на себя и, приводя его в действие, вели строго по линии рассеченной надкостницы. Обычно распил грудины занимает несколько секунд (рис. 3.3).

Пилу Джигли первоначально проводили за грудину снизу вверх с помощью специального проводника с толстой лигатурой длиной 50–60 см на конце (рис. 3.4 а). Проводник продвигали во время выдоха больного строго по заднему краю грудины и по ее центру. В верхней части раны находили и выводили из раны лигатуру, к которой привязывали конец пилы Джигли.

Проводник из нижнего угла раны выводили вместе с лигатурой и пилой. Концы пилы захватывали специальными держателями или зажимами и устанавливали у мест рассечения надкостницы. Далее во время выдоха больного пилящими движениями рассекали грудину, контролируя ход пилы строго по ранее рассеченной надкостнице (рис. 3.4 б).

Края грудины разводили малым грудным расширителем и сразу же осуществляли коагуляцию краев раны ввиду массивного кровотечения из надкостницы. Саму кровоточащую кость не коагулировали, а в места кровотечения втирали хирургический воск. Также осуществляли гемостаз в верхней и нижней частях раны. После этого на края грудины помещали салфетки с дезинфицирующим раствором и пеленки, а затем бранши большого стернотомного расширителя.

Расширителем умеренно разводили края раны на 6–8 см (рис. 3.5 а). Малым тупфером продольно и по центру перикарда разводили в стороны жировую клетчатку,

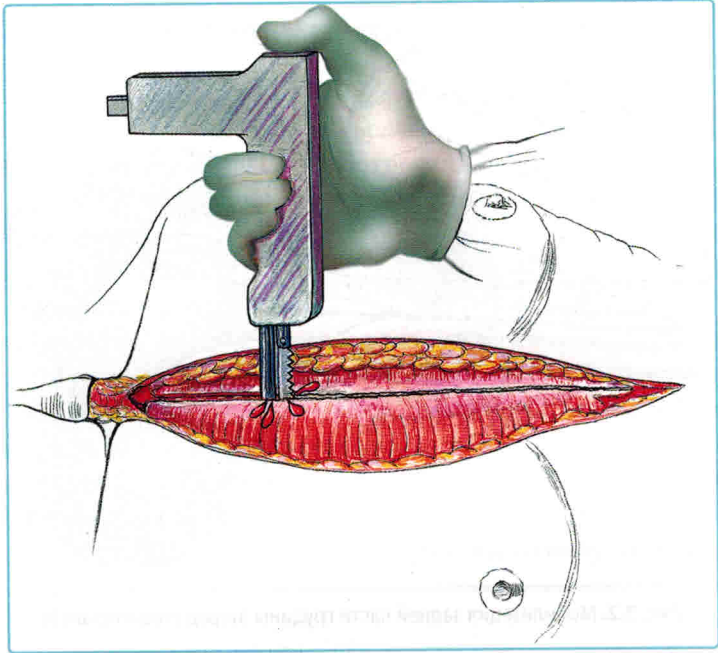


Рис. 3.3. Рассечение грудины стернотомом

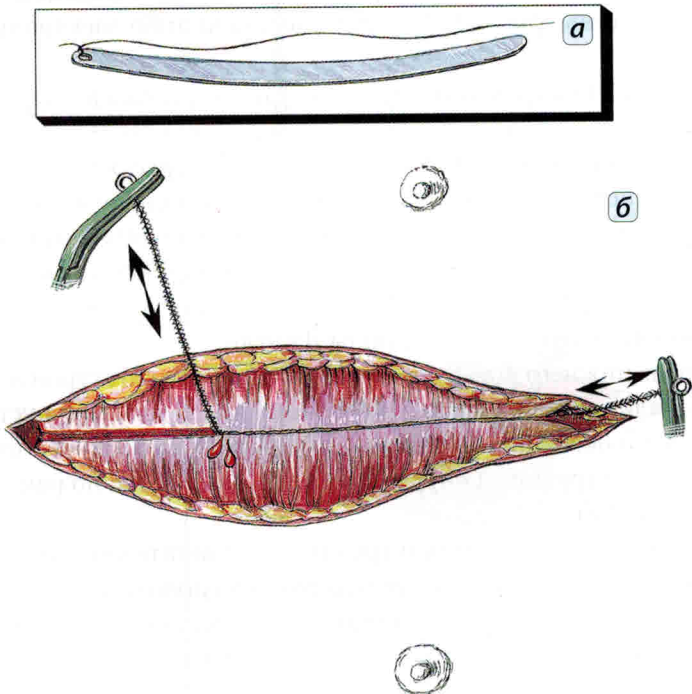


Рис. 3.4. Рассечение грудины пилой Джигли:

а — проводник для проведения пилы; **б** — процесс рассечения

приподнимали пинцетом перикард и вскрывали его продольно вниз до диафрагмы. Расширитель разводили полностью на 15–17 см и рассекали перикард по диафрагме в стороны на 3 см. В верхней части разреза перикарда тупфером отслаивали клетчатку вилочковой железы от перикарда, а затем пальцами разводили клетчатку до безымянной вены. Иногда это не получалось, и тогда приходилось рассекать клетчатку ножницами. Выполняли гемостаз, после чего заканчивали рассечение перикарда вверх до переходной складки на аорте и отсекали его здесь на 1 см вправо и влево по аорте.

Края перикарда коагулировали и фиксировали к расширителю и/или белью тремя швами с каждой стороны (рис. 3.5 б).

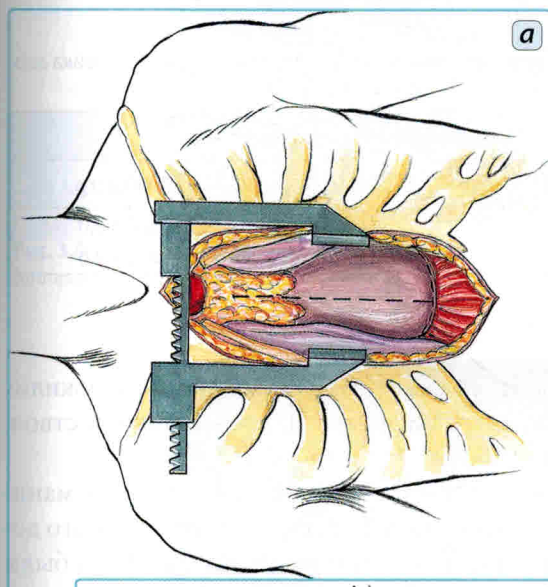


Рис. 3.5. Этапы стернотомии:

а — разведение расширителем краев грудины (пунктиром отмечена линия вскрытия перикарда);
б — полость перикарда вскрыта, края перикарда фиксированы к расширителю и краям раны

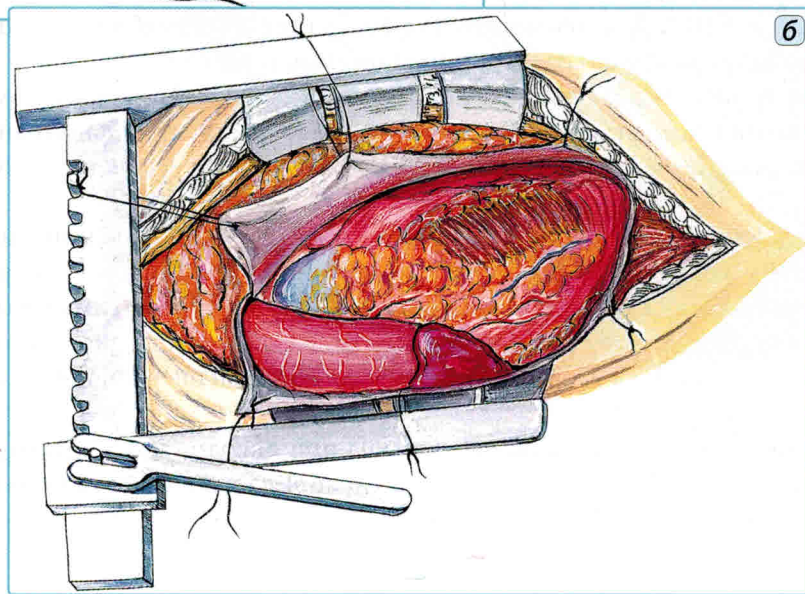


Таблица 3.1. Пространственные отношения в ране при протезировании аортального клапана, восходящей аорты, дуги аорты из полной продольной срединной стернотомии

| Объект доступа | Параметры операционной раны | | |
|----------------------------|-----------------------------|------------|-------------|
| | ГР (см) | УОД (гр.) | УНООД (гр.) |
| Правое предсердие | 8,0 ± 1,0 | 75,0 ± 2,0 | 80,0 ± 2,0 |
| Аортальный клапан | 7,0 ± 1,0 | 70,0 ± 3,0 | 75,0 ± 2,0 |
| Восходящая аорта | 6,0 ± 1,0 | 80,0 ± 2,0 | 85,0 ± 2,0 |
| Плечеголовной ствол | 8,0 ± 1,5 | 65,0 ± 2,5 | 70,0 ± 2,5 |
| Левая подключичная артерия | 13,0 ± 2,5 | 30,0 ± 3,0 | 35,0 ± 3,0 |
| Перешеек аорты | 14,0 ± 2,5 | 25,0 ± 3,0 | 30,0 ± 3,5 |

Таблица 3.2. Пространственные отношения в ране при хирургических манипуляциях в зоне перешейка аорты из срединного стернотомного доступа при наклоне стола к хирургу на 15–20°

| Объект доступа | Параметры операционной раны | | |
|----------------------------|-----------------------------|------------|-------------|
| | ГР (см) | УОД (гр.) | УНООД (гр.) |
| Левая подключичная артерия | 13,0 ± 2,5 | 30,0 ± 3,0 | 50,0 ± 3,0 |
| Перешеек аорты | 14,0 ± 2,5 | 25,0 ± 3,0 | 45,0 ± 3,0 |

Ориентирами при определении параметров хирургического доступа служили: правое предсердие, аортальный клапан, восходящая аорта, плечеголовной ствол, левая подключичная артерия и перешеек аорты.

Пространственные отношения в ране доказывают хорошее обеспечение манипуляций на сердце и восходящей аорте. Экспозиция перешейка аорты из этого доступа имела параметры операционной раны намного хуже (*табл. 3.1*). Рана была глубокой, УОД и УНООД маленькими. Для более удобного выполнения анастомоза в этой зоне требовалось создание дополнительных условий.

Получение лучшей экспозиции достигали помимо крючков еще и наклоном операционного стола к хирургу на 15–20° во время наложения дистального анастомоза в зоне перешейка аорты. Это обеспечивало некоторое увеличение УНООД (*табл. 3.2*).

На основании изучения пространственных отношений в ране при выполнении вмешательств на сердце, его клапанах, восходящей аорте (*рис. 3.6*) было показано, что полная продольная срединная стернотомия обеспечивает оптимальные параметры. Для более удобного выполнения анастомозов в области дистальной части дуги аорты и перешейка необходимо произвести наклон операционного стола к хирургу на 15–20° (*рис. 3.7*).

Помимо основного универсального доступа при операциях на восходящей аорте и аортальном клапане использовали щадящий доступ — частичную верхнюю продольную срединную стернотомию.

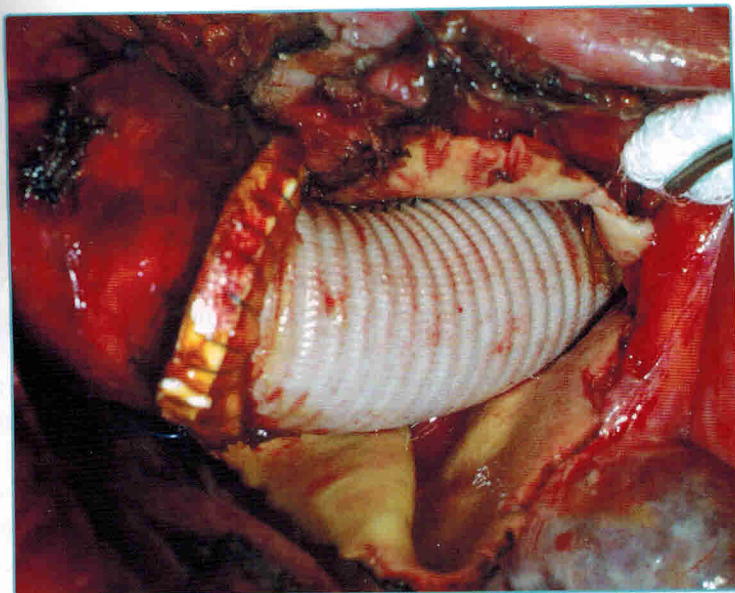


Рис. 3.6. Б-й Ф., 54 года. Протезирование восходящей аорты из полной продольной срединной стернотомии (интраоперационное фото)

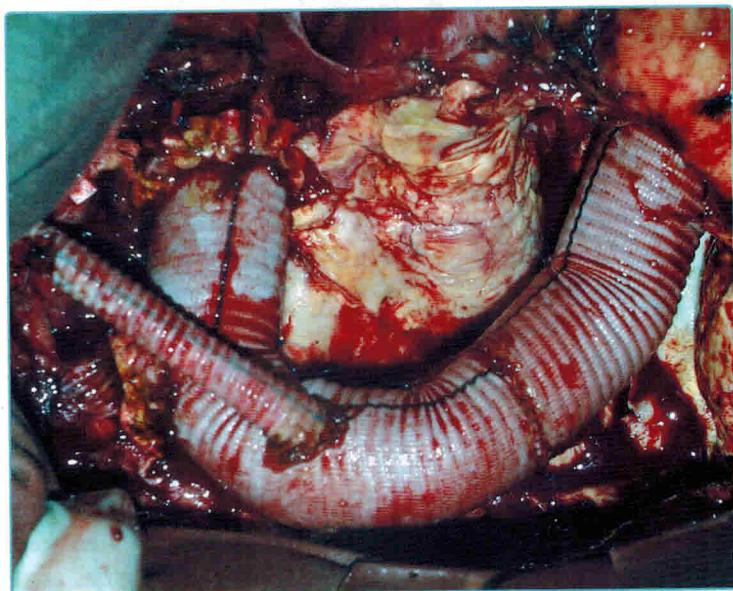


Рис. 3.7. Б-й Ц., 62 года. Аневризмэктомия. Протезирование аортального клапана, восходящего отдела и дуги аорты клапаносодержащим кондуитом «Роскардикс» 23 мм с реплантацией коронарных артерий в бок протеза по методике кнопки, реплантация протеза левой общей сонной артерии в протез аорты из полной продольной срединной стернотомии в условиях гипотермии до 22 °С, остановки кровообращения и антеградной перфузии головного мозга (интраоперационное фото)

3.2. Частичная верхняя продольная срединная стернотомия

Частичная верхняя продольная срединная стернотомия с успехом применялась в клиниках для подходов к восходящей аорте, брахиоцефальному стволу и его бифуркации. Впервые этот доступ применили Keit и Skott для экспозиции подключичной артерии у места ее отхождения от аорты. Доступ обладает многими достоинствами продольной стернотомии и обеспечивает полное сохранение опорной функции грудной клетки (рис. 3.8, 3.9).

Хирургический доступ выполняли при положении больного на спине. Кожный разрез проводили от яремной ямки по середине грудины вниз до уровня IV–V межреберья. Рассекали ткани до надкостницы грудины, которую рассекали строго по середине и продольно с помощью электроножа. Доступ производили по III или IV межреберьям. При необходимости подключения ИК поперечное пересечение грудины выполняли по IV межреберью. Надкостницу рассекали поперек и мобилизовали края грудины, стараясь не ранить внутренние грудные артерии. Также мобилизовали (ножницами и пальцем) верхний край и заднюю часть рукоятки грудины. Электрическим или механическим стернотомом рассекали грудину строго

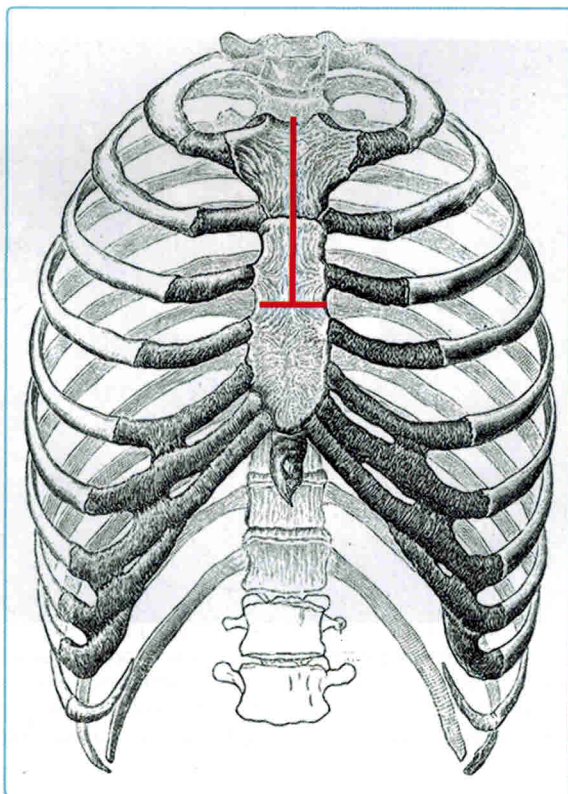


Рис. 3.8. Частичная верхняя продольная стернотомия по III межреберью (схема)