

Оглавление

Условные сокращения.....	5
Предисловие.....	6
Введение.....	7
Глава 1. Анатомия и физиология нормальной и патологически измененной аорты	8
1.1. Краткие сведения о хирургической анатомии и физиологии торакоабдоминальной аорты.....	8
1.2. Этиологические и патофизиологические аспекты аневризм и расслоений аорты.....	15
Глава 2. Классификация, терминология и распространенность торакоабдоминальных аневризм аорты	30
2.1. Краткий исторический экскурс в хирургию аневризм аорты.....	30
2.2. Определение и рабочая классификация ТААА.....	38
2.3. Эпидемиология ТААА.....	45
2.4. Функционально-анатомическая HBVL-классификация (применительно к ТААА).....	47
Глава 3. Современные аспекты клиники и диагностики торакоабдоминальных аневризм аорты	57
3.1. Клинические проявления торакоабдоминальных аневризм аорты.....	57
3.2. Клинические маски дистальных расслоений аорты.....	67
3.3. Инструментальная диагностика заболевания.....	71
3.4. Диагностическая стратегия и организация хирургической помощи больным ТААА.....	85
Глава 4. Анестезия и реанимация в хирургии торакоабдоминального отдела аорты	94
4.1. Анестезия и обеспечение операций при хирургическом лечении аневризм торакоабдоминальной аорты (М.Н. Селезнев).....	94
4.2. Трансфузионная терапия при операциях на аорте (А.А. Рагимов и соавт.).....	118
4.2.1. Инфузионно-трансфузионная терапия.....	118
4.2.2. Гемокомпонентная терапия острой кровопотери при операциях на аорте.....	123
4.2.3. Кровесберегающие технологии в хирургии торакоабдоминальной аорты.....	124
4.2.4. Искусственное лечебное питание в хирургии аневризм и расслоений аорты торакоабдоминальной локализации.....	136
4.2.5. Плазмаферез после операций на аорте и магистральных сосудах.....	141
4.3. Система гемостаза при операциях на аорте (И.И. Деметьева и соавт.).....	153
4.4. Основы послеоперационной интенсивной терапии в хирургии аорты (А.А. Еременко).....	186
Глава 5. Хирургические технологии в лечении торакоабдоминальных аневризм аорты	227
5.1. Показания к оперативному лечению аневризм торакоабдоминальной аорты и расслоений аорты В типа.....	227
5.2. Экспериментальное и клиническое обоснование оптимального доступа к торакоабдоминальной аорте.....	232
5.3. Техника оперативного вмешательства при ТААА/АНГА, ПАА В типа.....	243
5.3.1. Операция Crawford, Coselli.....	243
5.3.2. Операции при паракоаркционных аневризмах и аневризмах перешейка аорты.....	266
5.4. Локальное протезирование аорты при расслаивающих аневризмах В типа.....	270
5.5. Операция Борста и «гибридные» технологии в хирургии торакоабдоминальных аневризм аорты.....	274
5.6. Этапное лечение расслоений и аневризмы всей аорты.....	288
Глава 6. Хирургическое лечение сочетанной аневризматической болезни торакоабдоминальной аорты	306
6.1. Пути оптимизации оперативного вмешательства при сочетанной аневризматической болезни аорты.....	306
6.2. Одномоментные и этапные реконструкции торакоабдоминальных аневризм аорты при ИБС.....	311
6.3. Расширение объема операции при сочетанном поражении — путь профилактики кардиальных осложнений.....	324

Глава 7. Защита спинного мозга и висцеральных органов при хирургической коррекции ТААА	331
7.1. Технические решения способов защиты спинного мозга и висцеральных органов (Л.С. Локшин и соавт.)	331
7.2. Сравнительная оценка применяемых способов защиты органов	352
7.3. Новые технологии защиты висцеральных органов	362
Глава 8 Осложнения в хирургии аневризм торакоабдоминальной аорты, факторы риска и пути их снижения	376
8.1. Ранние послеоперационные осложнения у больных, оперированных на торакоабдоминальной аорте	376
8.2. Послеоперационная паралепгия (М.Н. Селезнев)	387
8.2.1. Прогнозирование неврологических осложнений	396
8.3. Неудачи и пути снижения госпитальной летальности	401
8.4. Прогнозирование госпитальной летальности	407
8.5. Аортопищеводная фистула (А.Б. Степаненко и соавт.)	415
Глава 9. Отдаленные результаты хирургического лечения торакоабдоминальных аневризм аорты	430
9.1. Свобода от осложнений и выживаемость в отдаленном послеоперационном периоде	430
9.2. Качество жизни оперированных пациентов (опросник SF-36)	444
Глава 10. «Разбор полетов» или наш опыт 211 операций при аневризмах аорты торакоабдоминальной локализации	451

Глава 3

Современные аспекты клиники и диагностики торакоабдоминальных аневризм аорты

3.1. Клинические проявления торакоабдоминальных аневризм аорты

Клиническая картина РАА В типа и хронических ТААА отличается крайним полиморфизмом и непостоянством [6]. Выраженность клинических проявлений зависит от размера аневризмы, локализации, остроты процесса и прочих факторов.

В отделении хирургии аорты и ее ветвей РНЦХ им. акад. Б.В. Петровского РАМН с 1986 по 2007 г. у 177 пациентов выполнено 183 операции по поводу аневризм нисходящего грудного и торакоабдоминального отделов аорты. У 11 больных дополнительно выполнены этапные операции на восходящей аорте и ее дуге. 23 больных пролечены консервативно.

Структура типов аневризм у оперированных пациентов следующая: 56,3% — РАА В типа ($n = 103$), 12,6% — хронические ТААА ($n = 23$), 14,2% ($n = 26$) — посттравматические аневризмы (ПТА), 10,9% ($n = 20$) — аневризмы нисходящей грудной аорты (АНГА), 6,0% ($n = 11$) — паракоарктационные (КоА). Лица мужского пола составили 87,9%. По размерам: аневризмы до 5 см (малые) определены у 14,4% больных, 5–10 см (средние) у 65%, более 10 см (гигантские) — у 16,6% пациентов (рис. 3.1).

В представленной ниже диаграмме (рис. 3.2) четко прослеживается превалирование атеросклеротического генеза хронических ТААА, а РАА В типа — в основном диспластического характера. С данным фактом перекликается преобладание в группе хронических ТААА пациентов более старшего возраста в сравнении с РАА В типа (средний возраст 57,3 и 50,5 лет соответственно) (табл. 3.1).

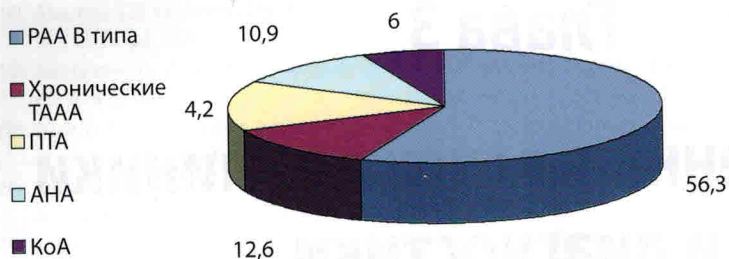


Рис. 3.1. Типы аневризм торакоабдоминальной аорты с учетом рабочей классификации, %



Рис. 3.2. Распределение пациентов РАА В типа и хроническими ТААА по этиологии заболевания, %

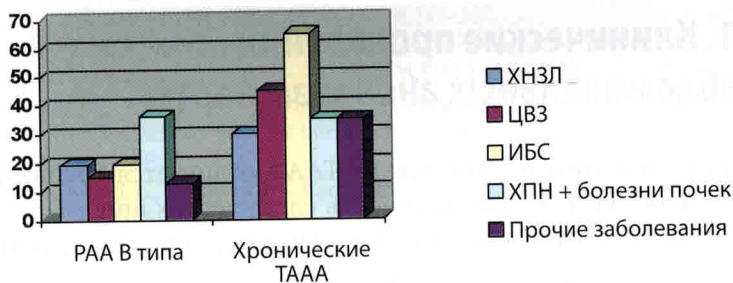


Рис. 3.3. Сравнительная характеристика сопутствующих заболеваний пациентов РАА В типа и хроническими ТААА (%)
Примечание: ХНЗЛ — хронические неспецифические заболевания легких, ЦВЗ — цереброваскулярные заболевания, ХПН — хроническая почечная недостаточность.

Основную группу заболевших (80,8% РАА В типа и 95% хронические ТААА) составляли мужчины. РАА В типа часто встречаются у лиц наиболее трудоспособного возраста 40–49 лет (34%), при ТААА 40% — лица 60–69 лет. Отметим, что чем ближе патологический очаг находится к корню аорты, тем чаще встречается врожденный патогенетический фактор и молодой возраст пациента. Среди наших пациентов с поражением восходящей аорты и пациентов с дистальным расслоением аорты изолированный синдром Марфана отмечен у 40% и 8,5% соответственно.

Характеристика сопутствующих заболеваний представлена на рис. 3.3, из которого четко определяется преобладание цереброваскулярных заболеваний и ИБС

Таблица 3.1. Распределение больных РАА В типа и хронических ТААА по полу и возрасту

Тип ТААА	Возраст пациентов, лет					
	10–19	20–39	40–49	50–59	60–69	Более 70
РАА В тип, %	2,2	10,6	34	34	14,9	4,3
Хронические ТААА, %	–	–	15	45	40	–

у пациентов с хроническими ТААА, что объяснимо атеросклеротическим генезом данной патологии.

Расслоения III типа выявлены у 83% больных (IIIb тип у 76,6%). По сроку острое и подострое расслоение (давность заболевания до 3 мес.) выявлено у 36,2%, хроническое (более 3 мес.) — у 63,8% пациентов. Необходимо отметить, что срок возникновения болевого синдрома, связанный с фактом расслоения, определялся пациентами с точностью от нескольких минут до 5 лет. 55% больных с ТААА считали себя заболевшими в течение года, анамнез ряда больных составил более 5 лет.

Частота основных клинических симптомов у пациентов РАА В типа и хроническими ТААА представлена в табл. 3.2.

В клинике дистального расслоения аорты нами определены три относительно постоянных симптома: боль — 78,7% пациентов, гипертензия — 87,2% и тахикардия — 46,8%, что соответствует данным многочисленных литературных источников.

По данным литературы, интенсивная боль в грудной клетке — наиболее частый симптом расслоения аорты [94, 102, 115, 129], иногда единственный [73]. Болевой синдром отмечают 86–98,2% пациентов с острыми РАА [24, 83, 94, 107, 115], мигрирующий характер болей имеет место у 25% [115], гипертензия — до 88,1%, тахикардия — до 82,5% [24]. При РАА наиболее часто встречается постоянный интенсивный болевой синдром, возникающий в большинстве случаев в дневное время, преходящие боли менее характерны [102], внезапное начало отмечено у 84% больных [83]. Безболевые формы острого РАА составляют 6,4–15% [94, 113]. Клиника безболевого острого расслоения аорты наиболее часто дебютирует обмороком, острой сердечной недостаточностью и инсультом [94].

Болевой синдром при РАА В типа и ТААА обусловлен сдавлением окружающих нервных структур аневризматическим мешком либо дилатированной аортой.

При РАА В типа у наших пациентов болевой синдром иррадиировал чаще всего по ходу межреберных нервов — в межлопаточную область, плечи — 21,3%, гораздо реже в область шеи. В некоторых случаях боли носили разлитой характер.

Таблица 3.2. Частота основных клинических симптомов у пациентов РАА В типа и хроническими ТААА, %

Клинический симптом/объективные данные	РАА В тип	Хронические ТААА
	Частота, %	
Боль в грудной клетке	78,7	25
Боль в животе, паху, пояснице, наличие пульсирующего «образования»	63,8	75
Гипертензия	87,2	75
Тахикардия (≥ 70 уд./мин)	46,8	20
Одышка	19,1	5
Кашель	4,2	-
Головокружение, обморок	4,2	-
Дисфагия	2,1	5
Переменяющаяся хромота»	12,8	30

Клиническая картина РАА В типа, в отличие от РАА А типа более скудная. РАА В типа иногда могут проявляться незначительным числом симптомов: болью в паховой области [114], клиникой перемежающейся хромоты [67], болью в спине и клиникой ишемии висцеральных органов [126]. Около 75% аневризм брюшной локализации асимптомны [96].

При наличии болевого синдрома в грудной клетке диагноз РАА либо ТААА необходимо доказать, отвергнуть прочие заболевания, обуславливающие данную клинику: инфаркт миокарда, острую недостаточность левого желудочка при отрыве створок клапана аорты, радикулоалгию при остеохондрозе, тромбоэмболию легочной артерии, острую хирургическую патологию брюшной полости и др. Так, у 31,9% пациентов РАА В типа, то есть фактически у каждого третьего, расслоение аневризмы аорты В типа обрело клинические маски инфаркта миокарда, опухолей грудной клетки, острого живота, патологии почек [7] (см. раздел 3.2). Клинические маски встретились у 20% пациентов с ТААА, а асимптомные формы у 15%. Например, у единичных больных ТААА дебютировала клиникой «перемежающейся хромоты», одному пациенту была напрасно произведена лапаротомия по поводу «острого панкреатита», у одного больного ТААА III типа диагностирована случайно при рентгенографии легких по поводу бронхита.

Артериальная гипертензия служит одним из ведущих факторов в этиопатогенезе РАА, последние же являются наиболее тяжелым осложнением АГ [102]. Так, при систолическом артериальном давлении ≥ 150 мм рт. ст. в 71% случаев возникает расслоение аорты В типа [102], а при систолическом давлении ≤ 150 мм рт. ст. происходит 64% РАА А типа [102], диастолическому давлению более 100 мм рт. ст. отводится роль решающего гемодинамического фактора в возникновении разрыва аорты [24]. Гипертензию отмечают у 49–69% больных острым расслоением аорты [83, 115].

Наиболее часто, по нашим данным, при РАА В типа уровень АД при поступлении составил от 160/100 до 210/120 мм рт. ст. (53,7%), у некоторых пациентов АД достигало $\geq 210/120$ мм рт. ст. (41,5%). Необходимо корректное замечание, что у пациентов, поступающих в состоянии гипотензии и глубокого шока, при остром расслоении/разрыве аорты АД может снижаться. Кроме того, может наблюдаться «псевдогипотензия» при сдавлении подключичных артерий расслоенной мембраной либо при возникновении внезапной застойной сердечной недостаточности, возникающей при острой некомпетентности клапана аорты или при возникновении катастрофы в коронарном русле [20].

При остром расслоении аорты наблюдается самая высокая летальность, причем частота данной патологии превышает частоту разрыва аневризм брюшного отдела аорты. Заблуждение о большем количестве пациентов с разрывами брюшной аневризмы в сравнении с расслоениями аорты вытекает из того факта, что пациенты с аневризмой брюшной аорты долгое время наблюдаются врачами, а расслоения аорты возникают внезапно, приводя к внезапному летальному исходу с частой мимикрией диагноза (в большинстве случаев — инфаркт миокарда). При этом наиболее часто разрыв аорты при ее расслоении происходит в полость перикарда или левую плевральную полость. Наибольший риск ранней смерти от

острого расслоения аорты коррелирует с разрывом аорты в средостение или плевральную полость, перикард, поскольку вызывает тампонаду сердца, острую аортальную недостаточность с острой левожелудочковой недостаточностью, или компримирование кровотока по коронарным артериям, что приводит к ишемии миокарда или инфаркту [52].

Клиника заболевания у больных с истинными ТААА, по сравнению с РАА В типа, менее разнообразна. По данным литературы, дегенеративные ТААА асимптомны примерно у 43% пациентов и сопровождаются клинической симптоматикой приблизительно у 48% [96]. Асимптомными могут оставаться ТААА в течение длительного времени, вплоть до возникновения фатальных осложнений. Клиника несложных ТААА во многом обусловлена сдавлением близлежащих структур: трахеи и бронхов, нервных волокон [61].

По нашим данным, у пациентов с ТААА частота болевого синдрома в грудной клетке и области спины, живота составила 25% и 75% соответственно, что зависело от типа аневризмы. Уровень АД при поступлении — от 160/100 до 210/120 мм рт. ст. у 45% пациентов, у 35% больных АД превышало 210/120 мм рт. ст.

В клинике ТААА отмечены и другие клинические симптомы: одышка, кашель, перемежающаяся хромота, дисфагия, кровохарканье, ослабление и/или дефицит пульса, нижний парапарез и др.

Возникновение одышки можно объяснить сдавлением трахеи и главных бронхов аневризматическим мешком, а также проявлением возникающей при расслоении аорты сердечной недостаточности.

Кашель и хрипота обусловлены раздражением рефлексогенных зон диафрагмального и блуждающего нервов, а также компрессией трахеи или бронхов. При деструкции легочной ткани или бронха возникает кровохарканье с последующим развитием кровотечения. Компрессия пищевода может обуславливать клинику дисфагии [59]. При неадекватном дренировании трахеобронхиального дерева возрастает риск возникновения гнойных легочных осложнений. При присоединении воспалительных изменений кашель может сопровождаться отхождением густо-гнойной мокроты. Появление кровохарканья может служить грозным предвестником разрыва аневризмы (может быть связан с формированием аортолегочного/трахеального свища). Мы наблюдали одного пациента с такого рода свищем.

Достаточно редко заболевание дебютирует кровотечением в просвет ЖКТ (желудка, пищевода), что обусловлено синтопией аорты. Нами успешно оперирована одна пациентка с РАА В типа, дебютировавшим аорто-пищеводным свищем, у другого пациента данное осложнение развилось после операции протезирования аорты по поводу посттравматической аневризмы (раздел 8.5). В отличие от инфраренальных аневризм аорты разрывы торакоабдоминальных аневризм с кровотечением в забрюшинное пространство/брюшную полость встречаются реже. Нами успешно оперирован пациент с ТААА IV типа (по Crawford) с разрывом и кровотечением в брюшную полость и забрюшинное пространство (рис. 3.4).

При объективном осмотре большинства пациентов с ТААА нами не отмечено каких-либо характерных симптомов, позволяющих заподозрить заболевание.

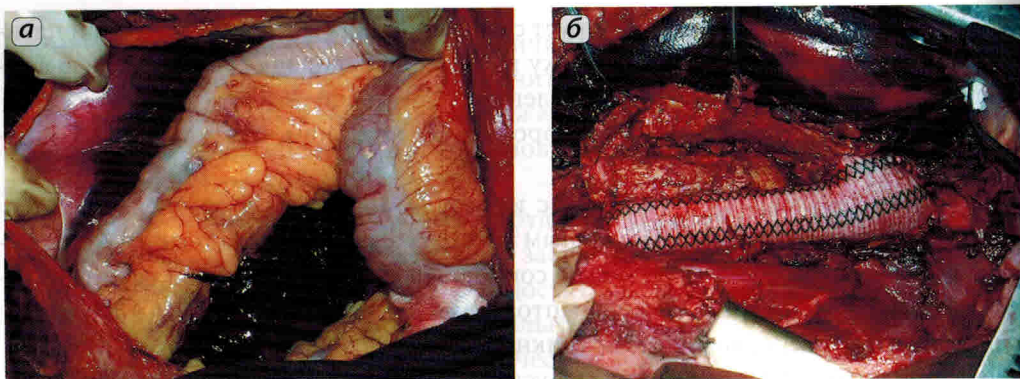


Рис. 3.4. Экстренное протезирование ТААА IV типа при ее разрыве (интраоперационное фото):

а — вскрыта брюшная полость, определяется свободная гематома и гематома в корне брыжейки; **б** — конечный вид реконструкции

Исключение составили лишь 8,5% пациентов с изолированным синдромом Марфана при РАА В типа, для которых типична специфическая клиническая картина с наличием стигм: высокий рост, готическое небо, незаращение верхней губы и неба, наличие длинных конечностей и «паукообразных» пальцев, нарушение зрения (рис. 3.5). Из этого следует, что пациенты с синдромом Марфана требуют самого тщательного обследования для выявления аневризматической трансформации аорты. Некоторые наши пациенты были оперированы по поводу грыж брюшной стенки, что косвенно может служить признаком патологии соединительной ткани. Различные опера-

тивные вмешательства на аорте в анамнезе имели место у 4,5% наших пациентов с ТААА, что косвенно служит доказательством наличия аневризматической болезни (при протезировании одного отдела аорты аневризма может возникнуть в другом).

В нашем исследовании пальпация также не позволила выявить патогномичные симптомы ТААА. Хотя все же в определенных случаях, при пальпации живота, особенно у пациентов худых и с аневризмами средних и гигантских размеров, определяли видимую деформацию брюшной стенки и очаг патологической пульсации в брюшной полости (рис. 3.6). При выявлении участков пульсации грудной клетки необходимо проведение дифференциальной диагностики с зоной сердечного толчка и пульсацией сердца.

При проведении сравнительного перкуторного исследования в сопоставлении с данными рентгенографии грудной



Рис. 3.5. Стигмы и внешний вид пациентки с синдромом Марфана

клетки, компьютерной томографии (КТ) и магнито-резонансной томографии (МРТ) нам не удалось найти специфических перкуторных симптомов. Однако в литературе описана возможность перкуторного определения наличия гигантских аневризм нисходящей грудной аорты при исследовании на уровне IV–VII ребра слева от позвоночника [39].

Симптому шума над аневризмой ранее придавали большое значение.

Еще Н.И. Пирогов считал, что стетоскоп в большей части случаев — самое надежное средство для постановки диагноза аневризмы [цит. по 1]. В большинстве случаев выслушивается систолический или систоло-диастолический шум. Систолический шум возникает при вихревых движениях крови при поступлении в выходе из аневризмы в момент систолы. Диастолический компонент обусловлен обратным движением крови при диастоле, что выслушивается значительно реже и лишь при достаточной эластичности стенок аневризмы [Ланг Г.Ф., 1959; цит. по 1]. Дополнительной причиной отсутствия шума над аневризмой служит ее тромбирование. Сосудистый шум в проекции аорты при ее расслоении определяется у 28% пациентов [83], неврологические знаки у 17–30% [83, 107], гипотензия и нестабильная гемодинамика — у 3–21% [107, 115]. К сожалению, сосудистый шум встречается далеко не всегда и в современных условиях не имеет самостоятельного значения. Мы отметили шум у 21,3% пациентов с РАА В типа и у 25% пациентов с ТААА, а ослабление периферического пульса наблюдали у 12,8% и 20% пациентов соответственно.

Дефицит пульса — важная симптоматическая находка и встречается при вовлечении ветвей дуги аорты в аневризматический процесс, либо при окклюзии подключичной артерии расслоенной мембраной. По литературным данным, при расслоении аорты встречается у 15,1–31% больных [73, 83, 102, 115, 121].

Для того чтобы подчеркнуть важность исследования периферических сосудов, напомним, что, по данным литературы, атеросклероз имеет системный характер, а частота мультифокального поражения достигает 95%. Исследование периферических сосудов необходимо. С этой целью следует проводить не только обязательное пальпаторное и аускультативное исследования в известных стандартных точках (рис. 3.7), но и использовать современные методики функциональной и лучевой диагностики. Известно, что систолический шум над проекцией магистральных артерий наиболее отчетливо выслушивается при наличии критического стеноза и исчезает при окклюзии артерии.

Возникновение неврологической симптоматики — синкопальные состояния, синдром Горнера, инсульт и парапарез, — обусловлены поражением сосудов, питающих головной и спинной мозг с характерной клиникой. Синкопа обусловлена «псевдогипотензией» и может служить грозным признаком надвигающегося

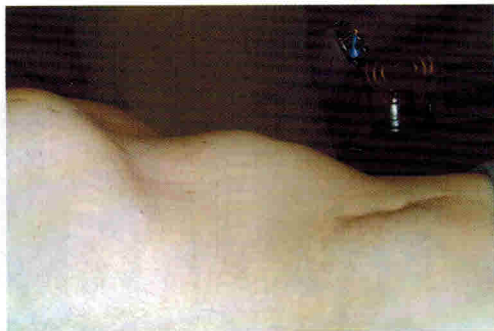


Рис. 3.6. Видимая деформация брюшной стенки

Глава 5

Хирургические технологии в лечении торакоабдоминальных аневризм аорты

5.1. Показания к оперативному лечению аневризм торакоабдоминальной аорты и расслоений аорты В типа

Пациенты с ТААА — наиболее тяжелый контингент среди больных сердечно-сосудистого профиля.

В настоящее время существуют общепризнанные показания к оперативному лечению аневризм восходящей аорты, основанные на факте расслоения I типа (по классификации DeBakey) или диаметре восходящей аорты 5 и более см [1, 87]. Несмотря на достаточное число публикаций [1–52], общепризнанных показаний к операции при ТААА и при расслоениях аорты III типа в настоящее время нет.

Отбирая пациентов для оперативного лечения, следует опираться на сравнение риска хирургического вмешательства с риском возникновения фатальных осложнений при консервативном лечении. Решение будет объективным при сопоставлении наиболее вероятных для конкретного больного исходов консервативного и оперативного лечения.

Конечной целью лечения аневризм аорты является продление жизни. Пятилетняя выживаемость больных с ТААА после операции, по данным публикаций последних лет, довольно значительно различается (54,4–73,5%) и составляет в среднем 68,7% [47, 49, 56, 103, 118, 126]. E.S. Crawford et al. [66] сообщили о 94 неоперированных пациентах с ТААА. Причинами отказа в оперативном лечении были пожилой возраст и сопутствующие заболевания. Двухгодичная выживаемость в данном исследовании составила лишь 24%, а половина смертей была обусловлена разрывом аневризм. R.A. Cambria et al. [42] изучили судьбу 57 неоперированных пациентов с ТААА без расслоения, общая выживаемость составила 39%, а свобода от реконструкций — лишь 15% за 5 лет.

При острых расслоениях аорты III типа (тип В по классификации университета Stanford) отдаленная 5-летняя выживаемость после операций составляет около 48% [82]. Существуют публикации, показывающие, что отдаленные результаты консервативного и оперативного лечения острых расслоений III типа сходны [40, 86]. Около 70–80% пациентов с расслоением III типа переживают острую и подострую стадии благодаря медикаментозной терапии [87]. При этом качество медикаментозного лечения продолжает совершенствоваться наряду с хирургическими технологиями [40].

Нами изучены отдаленные результаты оперативного и медикаментозного лечения пациентов с острыми расслоениями аорты III типа (глава 9). В отдаленном периоде львиную долю неоперированных пациентов ждет разрыв аорты с летальным исходом. Отдаленные результаты хирургического лечения больных с острыми расслоениями аорты III типа свидетельствуют о его эффективности и, часто, об альтернативности в сравнении с консервативным лечением. Пятилетняя выживаемость и свобода от осложнений после оперативного лечения расслоений торакоабдоминальной аорты, по нашим данным, составляют $0,59 \pm 0,09$ и $0,67 \pm 0,10$ соответственно; десятилетняя — $0,51 \pm 0,10$ и $0,34 \pm 0,14$. Неблагоприятный исход отдаленного периода преимущественно связан с разрывом или расслоением неоперированных отделов аорты (40%), прогрессированием окклюзионных поражений коронарного и каротидного бассейнов (33,3%), септическими осложнениями (13,3%). Таким образом, необходимость оперативного лечения острых расслоений аорты III типа неоспорима. Возникает закономерный вопрос: если оперировать нужно, то кого?

Несмотря на прогресс в диагностике и лечении острых расслоений аорты, достигнутый за последние 50 лет, данное заболевание сопровождается высокой летальностью и сегодня. Наиболее частые причины смерти при острых расслоениях аорты III типа — разрыв аорты и висцеральная мальперфузия. Целью оперативного лечения осложненного острого расслоения III типа служит предупреждение разрыва аорты и восстановление компроментированной перфузии органов [87]. Необходимость экстренной диагностики расслоения определяется тем фактом, что по разным данным 40–90% больных с острым расслоением аорты погибают немедленно или в течение первых суток от появления первых симптомов заболевания [107, 109]. При этом вовлечение в процесс расслоения восходящего отдела аорты (I тип) увеличивает риск внезапной смерти. К важным неблагоприятным прогностическим факторам относятся наличие артериальной гипертензии и большой диаметр аорты [107]. Разрыв аорты, нарушение коронарного кровотока и острая левожелудочковая недостаточность наиболее типичны для острых расслоений аорты типа А (I и II типы), что обуславливает необходимость экстренной хирургической операции при них вне зависимости от наличия осложнений [40, 107]. За счет различия в структуре стенки аорты больные с острым расслоением аорты типа В (III тип) менее подвержены разрыву в острой стадии. Какой тактический подход оптимален в данной ситуации, остается спорным вопросом [110, 119]. Существует несколько вариантов хирургической тактики: оперативное вмешательство при наличии осложнений в виде висцеральной мальперфузии

или разрыва аорты (при их отсутствии — консервативная терапия) и оперативное вмешательство вне зависимости от наличия или отсутствия осложнений. Кроме того, в последние годы активно развиваются различные рентгенохирургические технологии [40].

В большинстве медицинских центров единогласно принято, что лечение неосложненных острых расслоений аорты типа В должно начинаться с консервативной терапии [19, 87]. Медикаментозная терапия минимизирует влияние факторов, способствующих прогрессированию расслоения и препятствует ранней смерти большинства больных [40, 140]. Основной целью медикаментозной терапии при остром расслоении аорты типа В является снижение инотропной функции сердца и артериального давления [139]. Однако, несмотря на проведение консервативной терапии при острых расслоениях В-типа, в 10% случаев наблюдается разрыв аорты [41].

В случае безуспешности медикаментозной терапии острых расслоений аорты типа В, то есть при возникновении осложнений, становится необходимым протезирование аорты или в некоторых случаях — при малом диаметре аорты и симптомах висцеральной ишемии — периферическая реконструкция висцеральных ветвей [40, 85, 104]. Под осложнениями острого расслоения аорты типа В следует понимать разрыв аорты, явления органной мальперфузии (компрометация кровотока по ветвям аорты), некупирующийся болевой синдром, резистентную к медикаментозной терапии артериальную гипертензию. Некоторые исследователи практикуют ранние хирургические вмешательства даже при неосложненных расслоениях аорты типа В [68, 81, 87, 104, 130]. Следует отметить, что висцеральная мальперфузия представляет собой наиболее частое осложнение острого расслоения аорты [41, 92, 137, 87]. Наиболее опасными осложнениями являются острая окклюзия магистральных ветвей аорты и неврологический дефицит [41, 111]. Синдром мальперфузии удваивает летальность при расслоении аорты, в связи с чем при его наличии необходимость оперативного лечения является абсолютной [135].

При расслоении В-типа аорту протезируют от уровня подключичной артерии, то есть проксимальнее разрыва интимы, до уровня средней или дистальной грудной аорты, включая дистальную аорту, дилатированную более чем 4 см. Хотя индивидуальные предпочтения для реконструкции в острой стадии расслоения В-типа различаются от клиники к клинике, все же экстренное оперативное вмешательство наиболее оправдано у молодых пациентов с незначительным операционным риском, у которых раннее хирургическое вмешательство может обеспечить наилучшие отдаленные результаты за счет минимизации частоты аневризматической трансформации оставшихся отделов аорты, прогрессирования расслоения или возникновения поздних ишемических осложнений [110, 119]. Существует единое мнение, что пациенты с синдромом Марфана при остром расслоении В-типа должны лечиться хирургически в первую очередь в связи с высоким риском разрыва аорты [110, 134].

Противопоказаниями к операции при остром расслоении аорты В-типа являются острый инфаркт миокарда и острое нарушение мозгового кровообращения

[19, 26]. Некоторые другие факторы (хроническая обструктивная болезнь легких, почечная недостаточность, пожилой возраст) не являются абсолютными противопоказаниями к операции, а требуют более тщательной подготовки пациента [19].

Несколько иначе определяют показания к оперативному лечению ТААА как с хроническим расслоением, так и без него. Согласно закону Лапласа тангенциальное напряжение внутри артериальной стенки (τ) прямо пропорционально давлению внутри аневризмы (P) и радиусу (r) и обратно пропорционально толщине стенки аорты (δ): $\tau = Pr/\delta$ [136]. При этом становятся понятными главные факторы, приводящие к разрыву аневризмы: высокое артериальное давление и большой радиус (диаметр) аорты [107, 138]. Иными словами, показания к оперативному лечению ТААА и расслоений III типа в хронической стадии в основном определяются диаметром аорты, кроме того, так же как и при острых расслоениях, играет роль наличие болевого синдрома, компрессии окружающих органов и синдром мальперфузии [1, 19, 47, 49, 87, 93]. В сообщении O.E. Darunt et al., посвященном аневризмам нисходящей грудной аорты (АНГА) и ТААА, средний диаметр аорты, при котором происходил разрыв, составил 6,1 см [72]. По данным E.S. Crawford et al. разрыв АНГА и ТААА происходил при среднем диаметре 8 см [67]. M.A. Coady et al. в 1997 г. опубликованы критерии абсолютных показаний к оперативному лечению: 5,5 см для аневризм восходящей аорты или 5 см при наличии дисплазии соединительной ткани; 6,5 см для АНГА или 6 см при наличии стигм дисплазии соединительной ткани, быстрый рост аневризмы (более 1 см/г) и продолжение курения [45]. Аналогичных критериев придерживаются и другие авторы [77]. Из всех разрывов аневризм аорты у 10% пациентов диаметр аневризмы составил менее 6 см, в связи с чем E.S. Crawford et al. рекомендуют оперативное лечение при диаметре аневризмы более 5 см [67], что подтверждается работами других исследователей. При увеличении диаметра аорты более 5 см риск разрыва резко возрастает, особенно при наличии соединительнотканной дисплазии [40, 72, 138]. Таким образом, риск разрыва определяется не только диаметром аорты, но и степенью дегенеративных изменений ее стенки. Существуют публикации, в которых показано, что у определенного числа пациентов с синдромом Марфана частота разрывов аневризм при малом диаметре была больше в сравнении с пациентами без этого синдрома [134].

При наличии симптомных аневризм оперативное вмешательство абсолютно показано независимо от диаметра [77]. Наличие посттравматических аневризм перешейка аорты независимо от диаметра также служит показанием к операции в связи с неблагоприятным прогнозом [21].

Эндоваскулярные вмешательства на сегодняшний день все еще находятся в стадии разработки. Для оценки перспективности эндоваскулярного лечения необходимо детальное сравнение отдаленных результатов стентирования с классическим хирургическим лечением с позиций доказательной медицины. В нашем отделении мы выполнили стентирование аорты $6,0 \pm 1,8\%$ от всех операций (в группе дистальных расслоений $2,9 \pm 1,7\%$). Чрескожная фенестрация ложного канала и стентирование — достаточно новые подходы к хирургическому лечению

синдрома мальперфузии [127, 141]. Интерес к этим процедурам возобновлен из-за высокой госпитальной летальностью пациентов с синдромом мальперфузии, достигающей 60% [82]. Хирургическая фенестрация при мальперфузии снижает летальность до 20% [78, 105]. Баллонная фенестрация может потребоваться для создания соустья между каналами аорты или для предотвращения тромбоза ложного канала, от которого могут отходить ветви аорты. Ранние результаты свидетельствуют, что обе процедуры равнозначно безопасны и позволяют восстановить кровоток в 90% случаев. Периоперационная летальность при этом колеблется от 10 до 25% [127, 141].

Несмотря на развитие анестезиолого-реанимационной службы и накопление опыта хирургическими бригадами, периоперационная летальность при ТААА и расслоениях III типа остается высокой. При острых расслоениях В типа периоперационная летальность составляет 29–65%, при хронических расслоениях и ТААА — 6,1–15% [44, 75, 79, 120, 122, 133]. Имеются единичные публикации об оперативном лечении без летальности. Так S.L. Lansman et al. [104] сообщают об опыте экстренных операций у 34 пациентов с острыми осложненными РАА В типа без летальности, однако частота осложнений при этом составила 47%.

В связи с тем, что основная причина смерти пациентов с расслоениями и аневризмами аорты — прогрессирование заболевания с исходом в разрыв, при наличии абсолютных критериев мы не отказывали пациентам в операции. Важным моментом определения показаний к операции явилось прогнозирование летального исхода. Мы стремились определить дооперационные факторы риска и профилактически воздействовать на них, не завышая объем операции (соблюдая по возможности принцип локального протезирования), при наличии показаний использовать эндоваскулярные вмешательства, при сочетанном поражении артериальных бассейнов использовать одномоментную либо этапную их коррекцию.

С увеличением опыта хирургической бригады увеличилось число операций у больных, которым ранее отказывали в реконструкции. Здесь уместно заметить, что, по-видимому окончательно стандартизировать методы хирургического лечения нельзя, так как большинство операций и их обеспечение являются поисковыми. Почти каждая операция — уникальна, и сама по себе представляет большой интерес в выборе хирургической тактики. Тактика оперативного лечения достаточно индивидуализирована, однако некоторые принципиальные моменты, применяемые в настоящее время в РНЦХ им. акад. Б.В. Петровского РАМН, исходя из рабочей классификации, представлены на рис. 5.1.

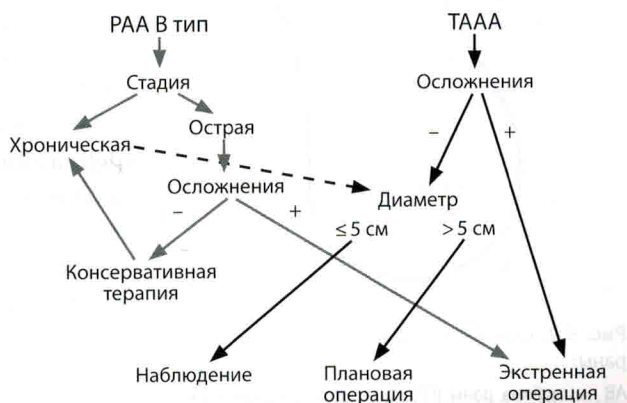


Рис. 5.1. Тактика лечения ТААА и расслоений аорты В типа

Таким образом, решение об оперативном лечении ТААА принимается на основе сопоставления выживаемости без операции и операционного риска. Последний определяется оперирующим хирургом, возможностью реанимационно-анестезиологического обеспечения клиники и пациент-зависимыми факторами. Любая хирургическая технология лечения ТААА имеет сторонников и противников, обсуждается в литературе, однако наиболее значимым фактором, влияющим на результат, оказывается опыт хирургической бригады [93].

5.2. Экспериментальное и клиническое обоснование оптимального доступа к торакоабдоминальной аорте

Хирургические доступы к торакоабдоминальной аорте были разработаны одним из пионеров хирургии аорты — E.S. Crawford. Имеющиеся публикации последних лет [1, 15, 22, 46, 114], посвященные доступам, носят описательный характер и не отражают объективных критериев. В связи с этим мы провели критическую оценку доступов к торакоабдоминальной аорте, применяемых в клинике, а также изучили их инструментальную характеристику, определив наиболее рациональный из них [10, 24, 30].

В исследование включен 61 больной (44 — РАА В типа и 17 — ТААА). По классификации M. DeBakey—Ю.В. Белова, IIIa тип был у 6 ($13,6 \pm 5,2\%$), IIIb — у 33 ($75,0 \pm 6,5\%$), IV тип — у 5 ($11,4 \pm 4,8\%$) больных. Средняя продолжительность операции при РАА IIIa типа составила $348 \pm 48,85$ мин, IIIb — $417,5 \pm 33,5$ мин, IV типа — $281 \pm 8,6$ мин. По классификации Crawford, I—III тип ТААА был у 8 ($47,1 \pm 12,1\%$) больных. Средняя продолжительность операции составила $375,6 \pm 56,4$ мин. Оперативное пособие при РАА В типа и ТААА преимущественно включало протезирование нисходящей грудной либо брюшной аорты. Тотальное протезирование торакоабдоминальной аорты с имплантацией спинальных и висцеральных ветвей в протез по типу Crawford выполнено у 12 ($36,4 \pm 8,4\%$) из 33 пациентов с РАА IIIb типа и у 1 ($11,8 \pm 7,8\%$) из 17 больных ТААА.

Для определения объективных параметров хирургического доступа произведено экспериментальное измерение этих параметров по А.Ю. Созон-Ярошевичу (рис. 5.2) [28]:

ось операционного действия (ООД) — условная линия, соединяющая глаз хирурга и объект операции (слои тканей и органы);

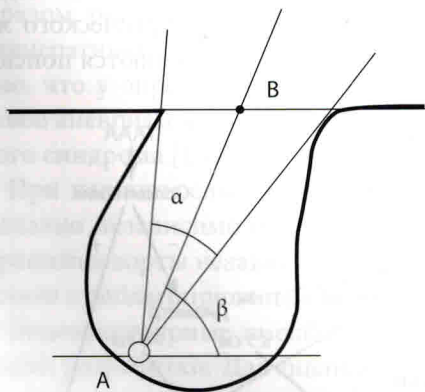


Рис. 5.2. Основные параметры операционной раны:

AB — глубина раны (ГР), α — угол операционного действия (УОД), β — угол наклона оси операционного действия (УНОД)

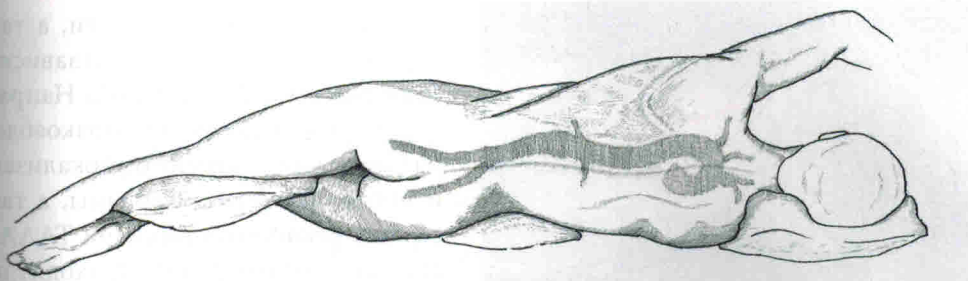


Рис. 5.3. Проекция торакоабдоминальной аорты на кожные покровы

глубина раны, AB ($ГР$) — расстояния от поверхности кожи до наиболее глубокой ее точки;

угол операционного действия, α ($УОД$) — образован краями операционной раны и объектом вмешательства;

угол наклона оси операционного действия, β ($УНОД$) — образован осью операционного действия и поверхностью тела больного в области раны.

Доступы, применяемые в хирургии торакоабдоминальной аорты, характеризуются большой сложностью и травматичностью [1, 15, 16, 22, 46, 124]. Уровень и направление разреза определяются с учетом скелетотопии и синтопии аорты (рис. 5.3), но в большей степени эмпирически, так как проекционные ориентиры органов брюшной и грудной полости, а также аорты весьма вариабельны и зависят от многочисленных факторов.

Объем доступа может приводить к нарушению функции легких и выраженному послеоперационному болевому синдрому [114], грыже и нейропатии [36]. Это же время доступ должен обеспечивать адекватную экспозицию аорты, давать возможность свободно манипулировать в зоне операции.

При операциях на торакоабдоминальной аорте авторитетные авторы используют положение пациента на правом боку [1, 15, 22, 46], различающееся лишь углом между плечевым поясом и столом от 60° [22, 46] до $80-90^\circ$ [1], между тазом пациента и столом — $30-40^\circ$ с ротацией тазовой области кзади для свободного доступа к бедренным сосудам [1, 46]. Левая рука пациента отводится вверх и за голову с небольшой тракцией, чтобы лопатка продвинулась вверх и краниально. Правое плечо под грудной клеткой располагается таким образом, чтобы оно было свободно от давления (рис. 5.4).

Доступ должен обеспечивать адекватную экспозицию аорты, давать возможность свободно манипулировать в зоне операции. Уровень и направление разреза определяются с учетом скелетотопии и синтопии аорты, но в большей степени эмпирически, поскольку проекционные ориентиры органов

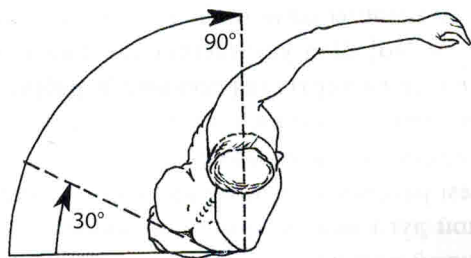


Рис. 5.4. Положение пациента на операционном столе

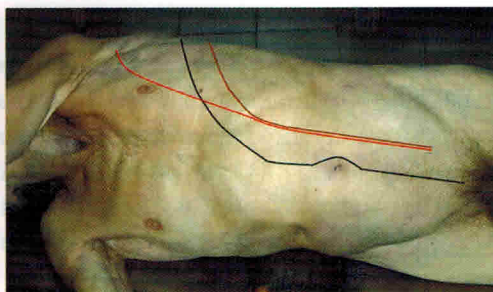


Рис. 5.5. Доступы к торакоабдоминальной аорте (линии кожных разрезов). Красный — модифицированный торакофренопараректальный (МТФП), черный — классический торакофренолапаротомный доступ Crawford (ТФЛ), коричневый — торакофренопараректальный доступ (ТФП)

IV типа предполагает торакопараректальный доступ по VII, VIII [1] или IX [22] межреберьям, X–XI межреберьям [46]. В хирургии торакоабдоминальной аорты в РНЦХ им. акад. Б.В. Петровского РАМН мы применяем как тораколапаротомные, так и торакозабрюшинные доступы. Доступы проводятся в широком диапазоне межреберий: от II до X, что определяется локализацией поражения и объемом предполагаемого вмешательства. В хирургии РАА В типа наиболее часто использован доступ по VII ($22,7 \pm 6,3\%$) и V ($13,6 \pm 5,2\%$) межреберьям; при ТААА преимущественно ($47,1 \pm 12,1\%$) использован доступ по VII межреберью.

Опишем наиболее используемые доступы к торакоабдоминальной аорте (рис. 5.5).

Классический торакофренолапаротомный доступ Crawford [1, 15]. Кожный разрез начинают от прямой мышцы спины медиальнее и на 3 поперечных пальца выше нижнего угла лопатки, вокруг последнего и далее по V межреберью до пупка при I типе ТААА или до лонного сочленения при IIIв типе РАА, ТААА II типа. Разрез проводят слева и ниже мечевидного отростка, создавая тупой угол перехода с грудной клетки на переднюю брюшную стенку, в противном случае кожа и мышцы этой области, как правило, подвергаются некрозу [1, 46]. Для точного счета ребер левую руку вводят под лопатку больного максимально вверх, вплоть до I ребра. После рассечения широчайшей мышцы спины, передней зубчатой мышцы и прямой мышцы живота выполняют резекцию VI ребра, что считается принципиальным [46]. Для улучшения условий проведения манипуляций на дистальном отделе дуги аорты пересекают V ребро ближе к его шейке после коагуляции межреберных сосудов. Во избежание болей в послеоперационном периоде от трения концов ребра можно иссечь часть (1–2 см) ребра в месте его пересечения [1]. Затем рассекают ткани (апоневроз и мышцы) передней брюшной стенки от реберной дуги вниз и брюшную полость вскрывают по средней линии. Под реберной дугой пальцами создают туннель и пересекают дугу ножницами. Диафрагму рассекают коагулятором от VI ребра радиально и кзади к аорте после предварительной перевязки диафрагмально-селезеночной и диафрагмально-ободочной связок.

брюшной и грудной полости, а также аорты весьма переменны и зависят от многочисленных факторов. Направление и уровень доступа к торакоабдоминальной аорте зависят от локализации и протяженности аневризмы, а также объема реконструкции. При ТААА I и II типов кожный разрез проходит по V [1] либо VI–VII [22] межреберьям, переходя на реберную дугу и продолжаясь в тотальную срединную лапаротомию либо параректально. При III типе ТААА разрез кожи выполняют на одно ребро ниже от лопаточной линии [1, 22] по VII–IX межреберьям [46]. ТААА

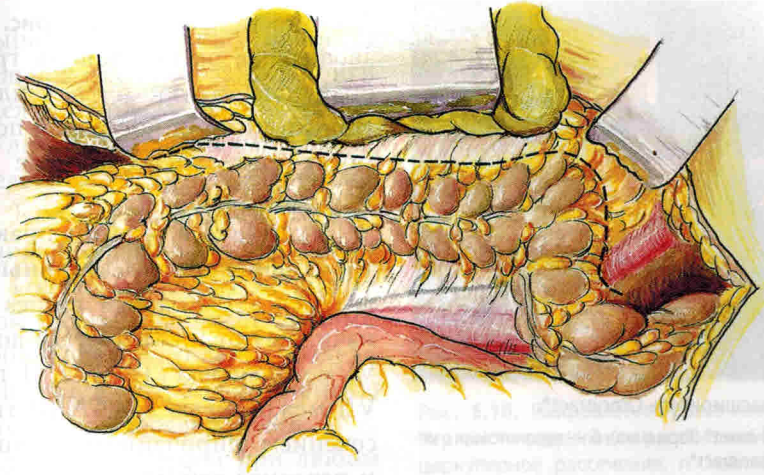


Рис. 5.6. Направление рассечения брюшины левого бокового канала

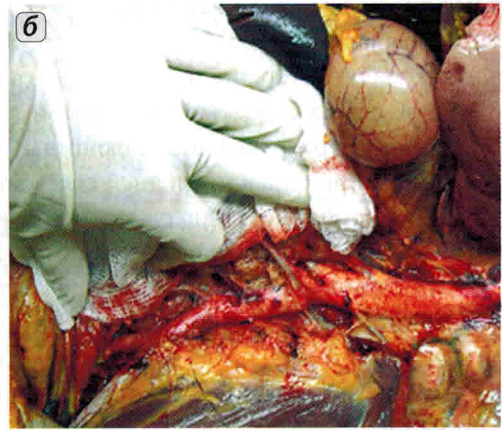
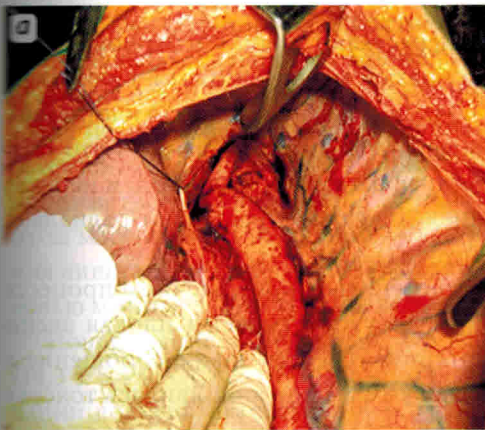


Рис. 5.7. Экспозиция аорты при доступе Crawford:

а — перешеек и нисходящая грудная аорта, *n. vagus* взят на держалку; б — торакоабдоминальная аорта и ее ветви

Радиальное рассечение диафрагмы позволяет сохранить веточки диафрагмального нерва и большой функциональный массив диафрагмы [1, 46]. Затем со стороны брюшной полости коагулятором рассекают брюшину по левому боковому каналу (рис. 5.6).

Оттягивая на себя левой рукой нисходящую ободочную кишку, правую руку заводят в пространство между левой почкой и большой поясничной мышцей и тупым путем отодвигают селезенку, поджелудочную железу, почку и нисходящую ободочную кишку медиально. После этого мощными ретракторами разводят грудную и брюшную стенки, после чего открывается обзор ко всему торакоабдоминальному отделу аорты (рис. 5.7) [1].

Необходимо акцентировать внимание на применении специальных ранорасширителей для удобства экспозиции аорты. Нами с успехом используется система

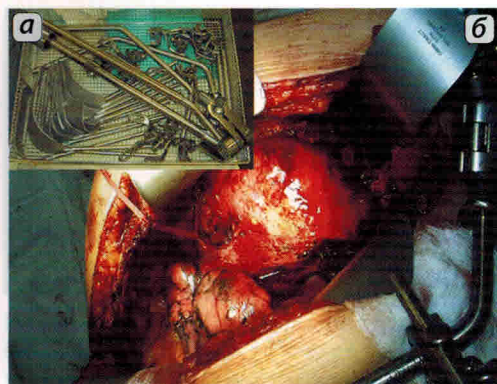


Рис. 5.8. Ранорасширитель Omnitract®:

а — система Omnitract® (Германия); **б** — торакотомия с использованием Omnitract®

соответствии с проекцией латерального края прямой мышцы живота и заканчивают в 5 см от паховой складки.

Вскрывают плевральную полость. Затем пересекают хрящи реберной дуги и апоневроз по латеральному краю влагалища прямой мышцы живота. Брюшину с большой осторожностью отводят вместе с почкой и паранефральной клетчаткой медиально. При отделении брюшины от диафрагмы следует помнить, что диафрагма фиксирована к последней селезеночно-диафрагмальной связке, а именно в этой зоне подвержена повреждению. Диафрагму рассекают циркулярно или циркулярно в направлении аорты [1].

Забрюшинный доступ может с успехом применяться при спаячском доступе в брюшной полости [46]. При забрюшинном доступе отмечены анатомические особенности в области расположения правой почечной и подвздошной артерий. Имеется также особенность формирования интеркостальной грыжи, содержимым которой является тонкая кишка [36].

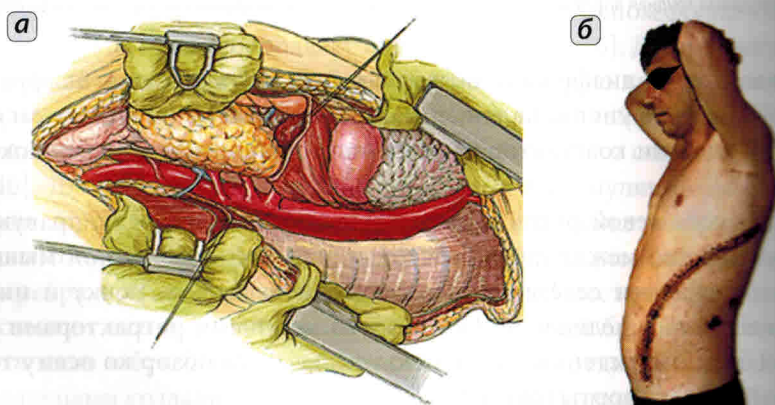


Рис. 5.9. Торакофренопараректальный доступ:

а — схема доступа; **б** — вид пациента

Omnitract® (Германия) (рис. 5.8), позволяющая экспонировать грудную и брюшную стенки в трех плоскостях. При отсутствии последней полезными могут стать отечественные расширители типа Сигала.

В клинике с успехом практикуется торакофренопараректальный доступ к ТААА [1]. Кожный разрез (рис. 5.9) начинают от нижнего угла лопатки до VI межреберью (ТААА I, II типа) или VII межреберью (ТААА III тип) с рассечением широчайшей мышцы спины и передней зубчатой мышцы. У реберной дуги разрез кожи проводят вниз